ТЕОРЕТИЧЕСКИЕ И ПРИКЛАДНЫЕ ОСНОВЫ ВЕТЕРИНАРНОЙ НАУКИ

сборник трудов научно-практической конференции студентов
института ветеринарной медицины и биотехнологии
Новосибирского ГАУ

Новосибирск 2025

МИНИСТЕРСТВО НАУКИ И ВЫСШЕГО ОБРАЗОВАНИЯ
НОВОСИБИРСКИЙ ГОСУДАРСТВЕННЫЙ АГРАРНЫЙ УНИВЕРСИТЕТ
ИНСТИТУТ ВЕТЕРИНАРНОЙ МЕДИЦИНЫ И БИОТЕХНОЛОГИИ

ТЕОРЕТИЧЕСКИЕ И ПРИКЛАДНЫЕ ОСНОВЫ ВЕТЕРИНАРНОЙ НАУКИ

сборник трудов научно-практической конференции студентов
института ветеринарной медицины и биотехнологии
Новосибирского ГАУ

Новосибирск 2025

УДК 619: 001 (08)
ББК 48: 72, я 431
А 437

Теоретические и прикладные основы ветеринарной науки: сб. трудов научно-практической конференции студентов института ветеринарной медицины и биотехнологии Новосибирского ГАУ (г. Новосибирск, 27 мая 2025 г.) / Новосиб. гос. аграр. ун-т. – Новосибирск: ИЦ НГАУ «Золотой колос», 2025. – 440 с.

Оргкомитет:

Я.В. Новик, канд. ветеринар. наук, директор ИВМиБ Новосибирского ГАУ

М.В. Лазарева, канд. ветеринар. наук, доцент

О.В. Распутина, д-р ветеринар. наук, профессор

Н.А. Сигарева, канд. биол. наук, доцент

С.В. Баталова, канд. биол. наук, доцент

Е.И. Земляницкая, канд. ветеринар. наук

Е.А. Сысоева, канд. ветеринар. наук

Ответственный за выпуск сборника: М.В. Лазарева

В сборнике научных трудов рассматриваются проблемы развития ветеринарной науки, пути их решения. Представленные теоретические обобщения и практический опыт работы в современных условиях способствуют дальнейшему повышению эффективности научных исследований и уровня развития ветеринарии. Материалы сборника предназначены для студентов, магистрантов, аспирантов, преподавателей и всех заинтересованных лиц.

© Новосибирский государственный аграрный университет, 2025
Входит в РИНЦ®: да

УДК 591.471.3: 636.5

ХАРАКТЕРИСТИКА КОСТНОЙ СИСТЕМЫ ПТИЦ

В.В. Альшевская, студентка
Научный руководитель: М.В. Лазарева, канд. ветеринар. наук, доцент
Новосибирский государственный аграрный университет

Аннотация. Остеология птиц демонстрирует замечательный пример адаптивной эволюции, тесно связанной с развитием полета и освоением разнообразных экологических ниш. Ключевые изменения в скелете, такие как пневматизация костей, формирование киля грудины, модификация передних конечностей в крылья, и срастание позвонков являются результатом отбора, направленного на снижение массы тела и повышение эффективности полета. Однако, эволюция птиц не ограничилась только адаптацией к воздушной среде. Дальнейшая диверсификация привела к широкому спектру специализаций, отраженных в вариативности скелета у разных видов птиц, от бегающих страусов до плавающих пингвинов и лазающих. Изучение остеологических особенностей групп птиц позволяет реконструировать их филогенетические взаимосвязи и понять эволюционные механизмы, лежащие в основе феноменального разнообразия Aves.

Ключевые слова: анатомия костей, эволюция, адаптация к воздушной среде, Aves, остеология птиц.

Остеология птиц — это важная и увлекательная область зоологии, изучающая костную систему пернатых и её особенности. Кости птиц не только служат основой их скелета, но и играют ключевую роль в обеспечении легкости и прочности, необходимых для полета. Изучение остеологии птиц позволяет глубже понять эволюционные адаптации, анатомические структуры и функциональные механизмы, которые делают этих животных уникальными в мире позвоночных.

Сравнительный анализ костной системы различных видов птиц помогает исследовать их поведение, экологические ниши и даже миграционные маршруты. Кроме того, остеология птиц имеет большое значение для палеонтологии, позволяя ученым восстанавливать эволюционную историю и понимать процессы, приведшие к возникновению современных видов. В этой статье мы рассмотрим основные аспекты остеологии птиц, включая строение и функции костей, их адаптации к полету и значимость в контексте экологии и эволюции.

Основная цель работы – анализ костной структуры птиц, чтобы понять влияния эволюционных изменений и экологических факторов на формирование и функциональные особенности их остеологии. Исследование направлено на выявление разнообразия и адаптационных стратегий в развитии костной системы различных видов птиц, а также на сравнительный анализ остеологических характеристик, что позволит глубже понять их роль в экосистемах и эволюции.

Материалы и методы исследования

Анализ проведен на основе обзорных статей, посвященных анатомическим и эволюционным изменениям в скелете птиц, с акцентом на строение позвонков, слухового аппарата, конечностей и грудного отдела. Использованы сравнительные остеологические исследования, включающие изучение скелетов современных и вымерших представителей птиц, а также данные по их филогенетике.

Для обработки информации применялся метод сравнительного анализа, который позволил выявить закономерности и ключевые особенности адаптаций. Использовались научные статьи, монографии и справочники, содержащие информацию об анатомии и морфологии костей птиц, публикации из рецензируемых источников, материалы научных музеев и биологических коллекций. Включено описание изменений морфологии костных структур, их функциональное значение и корреляция с экологическими условиями. Филогенетический подход использован для оценки эволюционной последовательности

изменений в скелете птиц и выявления связей между адаптационными процессами и их средой обитания.

Результаты исследования

Вариативность позвоночного столба у птиц проявляется в числе позвонков (у большинства птиц позвоночный столб состоит из 39-40 позвонков, однако количество может варьировать в зависимости от вида) и их форме, что связано с полетными адаптациями. Позвоночный столб является ключевым компонентом скелетной системы птиц, играя важную роль в поддержании их формы и способности к полету. Вариативность позвоночного столба среди различных видов птиц объясняется адаптацией к их образу жизни и среде обитания [1].

Шейный отдел имеет высокую степень подвижности, что обеспечивает гибкость шеи, которая необходима для поиска пищи и маневрирования в полете. Число позвонков варьирует у разных групп птиц (от 11 до 25) [3].

В грудном отделе птиц происходит сращение грудных, поясничных, крестцовых и части хвостовых позвонков, что создает надежную опору для летательных мышц и повышает прочность позвоночника. Это улучшает передачу сил от крыльев к телу. Вариативность в числе и форме позвонков связана с типом полета (парящий, машущий), образом жизни (древесный, наземный, водный). Например, у летающих птиц грудные позвонки обычно сращены, а у бескилевых птиц (страусы) – нет [2].

Поясничные позвонки срастаются с крестцовыми и хвостовыми позвонками. Такое сращение дистальных хвостовых позвонков образует копчиковую кость, которая служит точкой прикрепления и опорой для рулевых перьев хвоста [6].

У птиц межпозвоночные диски варьируются в зависимости от их образа жизни, размера и типов движения. В отличие от млекопитающих, у многих птиц диски менее выражены и могут быть приспособлены для большей гибкости и легкости. У летающих птиц межпозвоночные диски часто менее выражены в шейном и грудном отделах, что способствует легкости и снижению веса, необходимого для эффективного полета. У водоплавающих птиц, таких как утки и гуси, диски могут быть более прочными, что помогает справляться с особенностями их образа жизни, связанными с плаванием и ныряниеm. У наземных птиц, как страусы или курицы, межпозвоночные диски могут быть более развитыми в поясничном отделе для обеспечения саппортности и стабильности при передвижении [4].

Это особенности позвоночного столба представляют собой результат долгого эволюционного процесса, направленного на оптимизацию передвижения различных видов птиц и адаптацию к различным экологическим нишам.

Птицы демонстрируют уникальные особенности строения костей слухового аппарата, которые являются филогенетически значимыми для разных видов. Эти анатомические различия играют ключевую роль в понимании эволюции слухового восприятия и коммуникации птиц, а также их адаптации к среде обитания. Слуховой аппарат птиц включает в себя не только костные структуры, но и хрящевые и мягкотканные элементы [9].

Os tympanicum (барабанная кость) образует большую часть боковой стенки барабанной полости (cavum tympani). У многих птиц она тонкая и хрупкая. Columella auris (слуховая косточка, стремечко) – это единственная слуховая косточка у птиц, гомолог стремечка млекопитающих. Она проходит от барабанной перепонки (membrana tympani) к овальному окну (fenestra ovalis) внутреннего уха. Os quadratum (квадратная кость) подвижно соединена с columella auris и участвует в передаче звуковых колебаний. Она является частью суставного комплекса нижней челюсти. Структура черепа, особенно petrosum (каменистая кость), которая содержит внутреннее ухо, имеет важное значение для защиты и передачи звуковых колебаний. Внутреннее ухо (auris interna) расположено в petrosum и содержит лабиринт, включающий vestibulum (преддверие) (часть внутреннего уха, связанная с координацией), cochlea (улитка) (часть внутреннего уха, отвечающая за восприятие звука. У птиц улитка относительно короткая по сравнению с млекопитающими), canales semicirculares (полукружные каналы) (три канала, связанные с координацией и ориентацией в пространстве) [3, 7].

Эти особенности слухового аппарата птиц подчеркивают сложность эволюционных адаптаций, которые позволяют им успешно ориентироваться и общаться. Эволюционные изменения и адаптации в скелете птиц тесно связаны с развитием полета и освоением разнообразных экологических ниш. Переход от наземных динозавров к летающим птицам потребовал радикальной перестройки скелета, которая отражена в ряде ключевых адаптаций:

1. Снижение массы тела заключается в пневматизации костей (многие кости птиц (особенно в грудной области и позвоночнике) заполнены воздушными полостями, соединенными с дыхательной системой), полых костях (стенки костей птиц тонкие и полые, что также уменьшает их массу) и редукции костей (уменьшение числа костей и срастание некоторых элементов скелета (например, срастание костей запястья и предплюсны) приводит к упрощению структуры и снижению веса). У большинства птиц зубы отсутствуют, что снижает массу головы. Клюв выполняет их функции и является инструментом для питания и замены зубов [10, 11].

2. Развитие летательного аппарата:

- Киль грудины (carina sterni) – выступающий гребень на грудине, к которому крепятся мощные грудные мышцы (musculi pectorales), обеспечивающие взмахи крыльев. Это уникальная черта летающих птиц [10].
- Модификация грудных конечностей – превращение передних конечностей в крылья – ключевая адаптация. Изменение формы и количества костей в кисти (manus) и предплечье (antebrachium) позволило создать эффективную летательную поверхность. Срастание некоторых костей кисти в карпальные кости (ossa carpalia) уменьшило их количество [10].
- Укрепление плечевого пояса: Плечевой пояс птиц (cingulum membri superioris) характеризуется мощным развитием ключицы (clavicula), которые срослись, образуя вилочку (furcula), и коракоида (coracoideum), играющего важную роль в поддержке крыла. Лопатка (scapula) у птиц удлинена и тонкая [10].
- Изменение строения таза. Таз птиц (pelvis) характеризуется срастанием костей таза (подвздошной, седалищной и лонной), что создает прочную опору для сильных мышц ног. Это необходимо для обеспечения взлета и посадки [10].

3. Адаптации к различным экологическим нишам.

Помимо адаптаций к полету, скелет птиц демонстрирует значительную вариативность в зависимости от экологической ниши. У бегающих птиц (например, страусы) произошла редукция киля, но зато имеются мощные ноги и таз. Плавающие птицы (например, пингвины) имеют полое строение костей и мощный плечевой пояс. Лазающие птицы (например, попугаи) имеют сильные пальцы и когти, цепкий клюв [10] (рис. 1).

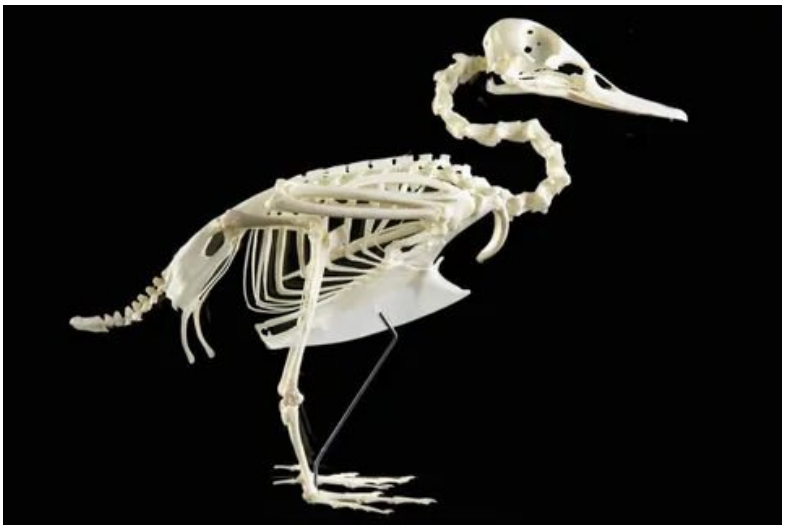

Рисунок 1 – Скелет утки

Таким образом, остеология птиц демонстрирует замечательный пример адаптивной эволюции, тесно связанной с развитием полета и освоением разнообразных экологических ниш. Ключевые изменения в скелете, такие как пневматизация костей, формирование киля грудины, модификация передних конечностей в крылья, и срастание позвонков в synsacrum, являются результатом отбора, направленного на снижение массы тела и повышение эффективности полета. Эволюция птиц не ограничилась только адаптацией к воздушной среде. Дальнейшая диверсификация привела к широкому спектру специализаций, отраженных в вариативности скелета у разных видов птиц, от бегающих страусов до плавающих пингвинов и лазающих попугаев. Изучение остеологических особенностей различных групп птиц позволяет реконструировать их филогенетические взаимосвязи и понять эволюционные механизмы, лежащие в основе феноменального разнообразия Aves.

Дальнейшие исследования в области сравнительной остеологии, в сочетании с данными молекулярной биологии, помогут уточнить эволюционные пути развития птиц и пролить свет на адаптивные механизмы, которые привели к их господству в различных экосистемах планеты.

СПИСОК ЛИТЕРАТУРЫ

1. Baumel, J.J., Witmer, L.M. (1993). Osteology of the Pigeon (Columba livia). In:Osteology of Birds(pp. 1-50). Academic Press.

2. Livezey, B.C., Zusi, R.L. (2007). Higher-order phylogeny of modern birds (Aves): Towards a new synthesis.Aves 124(3): 1-29.

3. Gauthier, J.A., Kluge, A.G., Rowe, T. (1988). The origin of birds and the evolution of the vertebrate skeleton. In: Phylogenetic Relationships of the Lizard Families(pp. 1-98).

4. Nesbitt, S.J., Norell, M.A. (2006). The anatomy of the earliest known bird: A new species of Archaeopteryx from the Late Jurassic of Germany. Nature 441: 195-197.

5. Clarke, J.A., Norell, M.A. (2002). The morphology and phylogenetic relationships of the Dromaeosauridae. American Museum Novitates 3361: 1-38.

6. Harrison, C.J.O. (1985). The evolution of the avian skeleton. In: The Evolution of the Vertebrate Skeleton(pp. 215-229).

7. Parker, T.J., McGowan, C.P. (2016). The evolution of the avian skull: A review of recent advances and future directions.Journal of Anatomy 228(3): 346-360.

8. Zusi, R.L., Livezey, B.C. (2000). A phylogenetic analysis of the avian skeleton: Implications for the evolution of birds and their relatives.The Auk 117(1): 1-17.

9. Feduccia, A. (1999). The Origin and Evolution of Birds. Yale University Press.

10. Chiappe, L.M., Witmer, L.M. (2002). The origin and early evolution of birds: New data from the Late Jurassic of Patagonia.Nature 416: 65-69.

11. Климова, А.Д. Особенности соединения костей лицевого и мозгового отделов при помощи швов у цыпленка и гусенка / А.Д. Климова, М.В. Первенецкая, М.В. Лазарева // Вопросы ветеринарной науки и практики : Сборник трудов научно-практической конференции преподавателей, аспирантов, магистрантов и студентов факультета ветеринарной медицины Новосибирского государственного аграрного университета, Новосибирск, 25 марта 2019 года / Новосибирский государственный аграрный университет. – Новосибирск: ИЦ НГАУ «Золотой колос», 2019. – С. 47-50.

УДК 619: 611.24: 598.112

ОСОБЕННОСТИ СТРОЕНИЯ ЛЁГКОГО ЯЩЕРИЦЫ

В.В. Альшевская, студентка
Научный руководитель: М.В. Лазарева, канд. ветеринар. наук, доцент
Новосибирский государственный аграрный университет

Аннотация. В статье рассматривается строение легкого ящерицы, его анатомические и физиологические особенности, а также функциональные аспекты, связанные с дыханием у пресмыкающихся. Легкие ящериц обладают уникальной морфологией, которая позволяет этим животным эффективно адаптироваться к различным условиям среды. Исследование направлено на выявление ключевых структур легкого и их роли в дыхательном процессе, что имеет значение для понимания эволюции и экологии этих животных.

Ключевые слова: лёгкие ящерицы, респираторная система рептилий, бронхиальное дерево, альвеолярная структура, газообмен.

Ящерицы (Lacertilia) представляют собой группу пресмыкающихся, обладающих разнообразием форм и размеров. Одной из ключевых систем, обеспечивающих жизнедеятельность этих животных, является дыхательная система. Легкие ящериц имеют сложное строение и специфические адаптации, которые позволяют им эффективно использовать кислород в условиях разнообразной среды обитания. Понимание анатомии легких ящериц имеет большое значение для изучения их экологии и эволюции [2].

Цель работы – анализ строения легкого ящерицы, выявление основных анатомических структур и их функциональных особенностей в контексте дыхательной системы.

Материалы и методы исследования

Анализ проведен на основе обзорных статей, посвященных анатомическому строению легких пресмыкающихся.

Результаты исследования

Легкие ящериц (Pulmones lacertarum) имеют характерное строение, состоящее из двух основных долей: правой и левой (рис. 1). Лёгкие ящериц могут быть как парными, так и асимметричными (у змей одно лёгкое редуцировано). Имеют губчатую структуру за счёт множества faveoli (ячеек). Tunica mucosa (слизистая оболочка) – выстлана реснитчатым эпителием (epithelium ciliatum). Septae interalveolaria (межальвеолярные перегородки) – содержат капилляры для газообмена. Лёгочная артерия (arteria pulmonalis) и вена (vena pulmonalis) обеспечивают газообмен [1].

Правая доля (Pulmo dexter) обычно значительно больше левой (Pulmo sinister) и делится на несколько сегментов, что позволяет увеличить поверхность для газообмена. У большинства видов легкие имеют сложную структуру с множеством альвеолярных пространств, что обеспечивает эффективный обмен газов.

Внутри легких расположены альвеолы (alveoli) — мелкие пузырьки, которые увеличивают общую поверхность легких. Эти структуры являются основными местами газообмена. Бронхиолы, ведущие к альвеолам, обеспечивают распределение воздуха по всей поверхности легкого. Важно отметить, что у ящериц альвеолы могут быть более развитыми по сравнению с другими рептилиями, что способствует лучшему усвоению кислорода.

Стенки легких ящериц содержат эластичные волокна, которые позволяют легким растягиваться при вдохе (inspiratio) и сокращаться при выдохе (expiratio). Это свойство критически важно для поддержания эффективного дыхательного цикла и позволяет ящерицам быстро адаптироваться к изменениям в потребностях в кислороде [2].

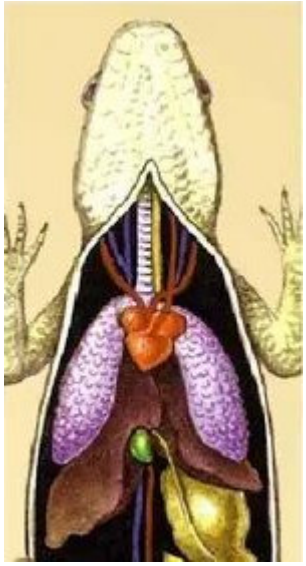

Рисунок 1 – Легкие ящерицы

Бронхиолы (bronchioli) ведут к альвеолам и обеспечивают распределение воздуха по всей поверхности легкого. У ящериц альвеолы могут быть более развитыми по сравнению с другими рептилиями, что способствует лучшему усвоению кислорода.

Дыхательный процесс у ящериц осуществляется через активные движения грудной клетки и использование межреберных мышц. В отличие от млекопитающих, у которых дыхание осуществляется за счет диафрагмы, у ящериц этот процесс менее эффективен, но все же позволяет им поддерживать необходимый уровень кислорода в организме.

У различных видов ящериц строение легких может варьироваться в зависимости от их экологической ниши. Например, ящерицы, обитающие в пустынных условиях, могут иметь более эффективные механизмы для минимизации потерь воды через дыхание. Некоторые виды ящериц способны к анаэробному дыханию в условиях недостатка кислорода, что позволяет им выживать в экстремальных условиях. У некоторых видов ящериц легкие могут иметь дополнительные структуры или карманы, что увеличивает их площадь и улучшает эффективность газообмена. В зависимости от образа жизни (например, наземные или древесные виды) строение легких может изменяться для оптимизации дыхательных процессов в различных условиях [3].

Заключение. Легкие ящериц имеют сложное строение с несколькими долями и альвеолярными структурами, что повышает их эффективность в газообмене. Наличие эластичных волокон в стенках легких обеспечивает их функциональность и адаптацию к различным условиям окружающей среды. Строение легких может варьироваться в зависимости от вида ящерицы и ее экологической ниши, что подчеркивает важность адаптации к окружающей среде. У некоторых видов (например, варанов) развиты air sacs (воздушные мешки), увеличивающие дыхательную ёмкость. В отличие от млекопитающих, у ящериц нет диафрагмы, поэтому вентиляция лёгких происходит за счёт движений рёбер. Ящерицы используют активные движения грудной клетки для дыхания, что отличает их от млекопитающих и подчеркивает уникальные аспекты их физиологии.

Понимание анатомии и физиологии легких ящериц имеет важное значение для изучения их экологии и поведения, а также может помочь в охране этих животных в условиях изменения климата и деградации среды обитания. Строение легкого ящерицы представляет собой выдающийся пример эволюционных адаптаций, позволяющих этим животным эффективно дышать в разнообразных условиях. Изучение анатомии и физиологии легких ящериц не только углубляет наше понимание этих удивительных существ, но и открывает новые горизонты для исследований в области зоологии, экологии, и биологии в целом. Понимание уникальных особенностей их дыхательной системы также может сыграть важную роль в сохранении биоразнообразия и устойчивом управлении природными ресурсами.

Таким образом, разнообразие видов животных, в том числе и пресмыкающихся, вызывает огромный интерес у ученых и владельцев животных. При изучении строения аналогичных органов разных видов животных студенты получают возможность найти причинно-следственные фило- и онтогенетические связи, понять механизмы возникновения тех или иных вариантов развития и отклонения от нормы [4].

СПИСОК ЛИТЕРАТУРЫ

1. Кузнецов А.И. Анатомия и физиология пресмыкающихся / А.И. Кузнецов. Москва: Наука; 2018. – 256 с.
2. Стоянов, Л.А. Анатомия и физиология сердечно-сосудистой и дыхательной систем у рептилий / Л.А. Стоянов // VetPharma. – 2013. – № 2 (13). – С. 80-83.
3. Носова, М.В. Формирование дыхательной системы животных / М.В. Носова, Т.П. Шубина // сборник статей XXXV международной научно-практической конференции «Российская наука в современном мире» (Москва, 15 января 2021 г.). – 2021. – С. 7.
4. Межвузовская студенческая олимпиада по сравнительной морфологии как форма контроля знаний / М.В. Лазарева, О.В. Распутина, Н.А. Сигарева [и др.] // Морфология в XXI веке: теория, методология, практика : Сборник трудов Международной научно-практической конференции, Москва, 24–26 апреля 2024 года. – Москва: Федеральное государственное бюджетное образовательное учреждение высшего образования «Московская государственная академия ветеринарной медицины и биотехнологии - МВА имени К. И. Скрябина», 2024. – С. 26-28.

УДК 619: 611.66: 597.851

ОСОБЕННОСТИ СТРОЕНИЯ МАТКИ ЛЯГУШКИ

В.В. Альшевская, студентка
Научный руководитель: М.В. Лазарева, канд. ветеринар. наук, доцент
Новосибирский государственный аграрный университет

Аннотация: Статья посвящена строению матки лягушки, важного органа размножения у этих животных. Исследуются анатомические особенности матки, ее структура и функции в процессе репродукции. Особое внимание уделяется различиям в строении матки у различных видов лягушек, а также их адаптациям к условиям существования. Работа основана на сравнительном анализе, который позволяет лучше понять эволюционные изменения, произошедшие в организме этих амфибий.

Ключевые слова: матка, яйцевод, икрометание, клоака.

Матка лягушки (uterus) — это ключевой орган репродуктивной системы, играющий важную роль в размножении и развитии потомства. Строение матки у различных видов лягушек демонстрирует значительные вариации, что связано с их образом жизни, условиями обитания и эволюционными адаптациями. В данной статье мы рассмотрим морфологию и гистологическую структуру матки лягушек, проанализируем влияние анатомических особенностей на репродуктивные стратегии и успешность размножения, а также сравним строение матки различных видов [1].

Цель работы – исследовать морфологию матки лягушки, рассмотреть гистологическую структуру матки, включая типы тканей и клеток, которые составляют этот орган, проанализировать эволюционные адаптации матки разных видов лягушек, оценить влияние анатомических особенностей на репродуктивные стратегии и успешность размножения, сравнить строение матки различных видов лягушек и выявить основные различия и сходства.

Матка лягушки представляет собой расширенный участок яйцеводов (oviduct), где происходит развитие яиц. Она состоит из нескольких основных частей таких как тело матки

(corpus uteri) (основная часть, где происходит накопление яиц), шейка матки (cervix uteri) (участок, соединяющий матку с влагалищем) и влагалище (vagina) (канал, через который яйца выводятся наружу).

Размеры и форма матки могут варьироваться в зависимости от вида. У водных лягушек, таких как Rana temporaria, матка может быть более объемной для хранения большого количества яиц. У наземных лягушек, таких как Leptodactylus, наблюдается более компактная форма матки [2].

У некоторых видов матка может быть сегментирована, что позволяет лучше управлять развитием яиц на различных стадиях. Например, у Pelobates наблюдаются участки, которые помогают удерживать яйца в определённой части матки.

Гистологически матка лягушки состоит из нескольких слоев тканей. Внутренний слой матки выстлан однослойным цилиндрическим эпителием (epithelium), который отвечает за секрецию питательных веществ и защиту развивающихся яиц. Этот эпителий может изменяться в зависимости от стадии размножения. Под эпителием располагается слой рыхлой соединительной ткани (connective tissue), который обеспечивает поддержку и эластичность матки. Эта ткань содержит коллагеновые волокна и фибробласты. Матка содержит гладкую мускулатуру (smooth muscle), которая помогает при сокращениях во время процесса кладки яиц. Мышечный слой может быть более развит у видов с высокой репродуктивностью. Хорошо развитая сосудистая сеть (vascular network) обеспечивает матку кислородом и питательными веществами, а также участвует в обмене веществ между матерью и развивающимися яйцами. Tunica serosa (серозная оболочка), наружный слой которой состоит из мезотелия (mesothelium) и соединительной ткани [1, 4].

Строение матки разных видов лягушек связано с их образом жизни и условиями обитания. У водных лягушек, таких как Rana catesbeiana (бычья лягушка), матка может быть более широкой для хранения большого количества яиц, так как они откладывают яйца в воде. Это увеличивает шансы на выживание потомства. У наземных лягушек, таких как Hyla cinerea (зеленая древесная лягушка), наблюдается более компактная матка, что связано с меньшим количеством яиц и необходимостью защиты их от высыхания. У копающих лягушек, таких как Pelobates, матка может иметь адаптации, позволяющие сохранять влагу и защищать яйца в условиях сухого климата.

Анатомические особенности матки напрямую влияют на репродуктивные стратегии лягушек. Виды с большой маткой могут откладывать больше яиц, что увеличивает шансы на выживание потомства. Например, Rana pipiens (пятнистая лягушка) может откладывать до 4000 яиц за раз. У видов с меньшим количеством яиц и более сложной структурой матки наблюдается большая защита развивающихся эмбрионов от внешних факторов. Например, у Adenomera andre (амазонская лягушка) яйца развиваются в специализированных структурах внутри матки [3] (рис. 1).

Рисунок 1 – Матка лягушки

У всех видов наблюдается наличие гладкой мускулатуры и соединительной ткани, а также однослойного эпителия, что свидетельствует о консервативности основного строения. Основные различия заключаются в размере и форме матки, а также в степени ее сегментации. У Rana clamitans (тревожная лягушка) матка более короткая и широкая по сравнению с Bufo bufo (обыкновенная жаба), которая имеет более длинную и узкую матку для хранения меньшего количества яиц. У некоторых видов, таких как Dendrobates, наблюдается высокая степень специализации матки для защиты развивающихся эмбрионов [5].

Заключение.

Матка лягушки представляет собой расширенный участок яйцеводов, состоящий из тела матки, шейки и влагалища, не гомологична матке млекопитающих, так как не служит для развития эмбрионов. Основная роль – формирование защитных оболочек икры (jelly coat) за счёт секреции мукополисахаридов. В период размножения матка значительно увеличивается в размерах. Вариации в размерах и форме матки зависят от вида: водные лягушки имеют более объемные матки для хранения большого количества яиц, тогда как наземные — более компактные. У некоторых видов матка может быть сегментирована, что помогает управлять развитием яиц.

Строение матки лягушки является ярким примером эволюционных адаптаций к различным условиям жизни и репродуктивным стратегиям. Отсутствие плацентарного механизма компенсируется активной секреторной функцией слизистой оболочки, обеспечивающей защиту икры. Данный орган демонстрирует эволюционные различия между амфибиями и высшими позвоночными. Гистологическая структура и морфология матки отражают не только биологические потребности каждого вида, но и их взаимодействие с окружающей средой. Понимание этих аспектов может помочь в сохранении биоразнообразия и разработке стратегий охраны редких видов лягушек.

СПИСОК ЛИТЕРАТУРЫ

1. Кузнецов, А.И. Анатомия и физиология земноводных / А.И. Кузнецов. — Москва: Наука, 2018. — 256 с.
2. Иванова, Т.П. Репродуктивная биология лягушек: особенности и адаптации / Т.П. Иванова. — Санкт-Петербург: Издательство СПбГУ, 2020. — 180 с.
3. Смирнов, В.Н. Эволюция репродуктивных стратегий у амфибий / В.Н. Смирнов, С.Л. Петров // Журнал экологии и эволюции. — 2021. — Т. 12, № 3. — С. 45-58.
4. Михайлов, Д.А. Строение и функции матки у лягушек / Д.А. Михайлов // Вестник зоологии. — 2019. — Т. 53, № 4. — С. 321-330.
5. Федоров, И.В. Обзор анатомии репродуктивной системы земноводных / И.В. Федоров, Е.А. Сидорова // Анатомия и физиология животных: современный взгляд. — Екатеринбург: УралГТУ, 2022. — С. 112-123.

УДК 591.43:796.01

ГИСТОЛОГИЯ МЫШЦ И ИХ АДАПТАЦИЯ К ФИЗИЧЕСКИМ НАГРУЗКАМ

К.А. Андрианова, студентка
Научный руководитель: Р.Г. Уткина, ст. преподаватель
Новосибирский государственный аграрный университет

Аннотация. В данной работе рассматриваются ключевые аспекты гистологии мышечной ткани и механизмы адаптации мышц к физическим нагрузкам. Освещаются основные типы мышечной ткани — гладкая, скелетная и сердечная, а также их гистологические особенности и функциональные характеристики. Рассматривается классификация мышечных тканей по гистологическому строению и механизму сокращения. Особое внимание уделяется процессам, происходящим в мышцах во время физической

активности, таким как гипертрофия волокон, капилляризация и изменения метаболизма. Обсуждаются эффекты силовых и аэробных тренировок, а также их влияние на общую физическую работоспособность.

Ключевые слова: гистология мышц, адаптация, физические нагрузки, структурно-функциональные изменения, гладкая мышечная ткань, скелетная мышечная ткань, сердечная мышечная ткань, гипертрофия, метаболизм.

Гистология мышц играет ключевую роль в понимании физиологических изменений, происходящих в организме под воздействием физических нагрузок. Адаптация мышц к физическим упражнениям осуществляется через структурно-функциональные изменения, в том числе на уровне клеток и ткани, что значительно влияет на показатели физической работоспособности.

Классификация мышечных тканей основана на их гистологическом строении, включая наличие или отсутствие поперечной исчерченности, а также механизм сокращения — произвольный (как в скелетной мышце) или непроизвольный (как в гладкой и сердечной мышцах), что отражает их физиологические особенности.

Гладкая мышечная ткань встречается в стенках внутренних органов, таких как бронхи, кишечник, желудок и мочевой пузырь, а также в стенках сосудов и протоках желез. Эта ткань состоит из веретеновидных миоцитов — коротких одноядерных клеток. Сокращения гладкой мускулатуры происходят непроизвольно, происходят медленно и обладают высокой устойчивостью к утомлению [1].

Скелетная мышечная ткань образует диафрагму (дыхательную мышцу), мускулатуру туловища, конечностей, головы и голосовых связок. В отличие от гладкой мускулатуры, скелетная состоит не из отдельных одноядерных клеток, а из длинных многоядерных волокон, известных как миосимпласты, которые могут содержать до 100 и более ядер. Основная характеристика этой ткани — поперечная исчерченность, проявляющаяся в чередовании светлых и темных полос на волокне [1].

Сердечная мышечная ткань формирует мышечную оболочку сердца — миокард. Эта ткань не испытывает утомления при работе. Состоит из кардиомиоцитов — одиночных клеток с поперечной исчерченностью. Соединяясь между собой, кардиомиоциты образуют функциональные волокна. Сердечная мышечная ткань объединяет свойства гладкой и скелетной мышц (возбудимость и сократимость), а также обладает уникальным свойством — автоматизмом [1].

Каждая выше перечисленная ткань имеет свои уникальные гистологические характеристики:

- Гладкая мышечная ткань состоит из одноядерных миоцитов веретеновидной формы. Цитоплазма этих клеток однородна и не имеет поперечной исчерченности. Гладкая мышечная ткань характеризуется медленным сокращением и расслаблением, а также является непроизвольной [2].
- Поперечнополосатая скелетная мышечная ткань состоит из длинных миоцитов, достигающих нескольких сантиметров в длину и имеющих диаметр 50–100 мкм. Эти клетки многоядерные, содержащие до 100 и более ядер. Основные характеристики этой ткани — высокая скорость сокращения и расслабления, а также произвольное управление движениями

- Поперечнополосатая сердечная мышечная ткань включает одно- или двухъядерные кардиомиоциты, которые имеют поперечную исчерченность цитоплазмы. Кардиомиоциты разветвлены и образуют соединения — вставочные диски, в которых их цитоплазма объединяется. Уникальной особенностью этой ткани является автоматизм — способность ритмично сокращаться и расслабляться под действием возбуждения, возникающего непосредственно в самих клетках [2].

Адаптация мышц к физическим нагрузкам представляет собой ключевой процесс, позволяющий организму эффективно справляться с увеличивающимися требованиями,

возникающими в результате тренировок и физической активности. Этот процесс включает в себя структурные, функциональные и биохимические изменения мышечных тканей. Рассмотрим основные аспекты адаптации мышц более подробно.

Гипертрофия — это увеличение размера мышечных волокон, что приводит к росту общей массы мышцы. Основная причина гипертрофии — применение резистивных нагрузок, таких как поднятие тяжестей, что вызывает микроповреждения волокон. Эти повреждения восстанавливаются, и в этом процессе активируются анаболические процессы, включая синтез белка и увеличение числа миофибрилл.

Процесс капилляризации включает появление новых капилляров в мышечной ткани, что обеспечивает лучшее кровоснабжение и доставку кислорода и питательных веществ к работающим мышцам. Этот адаптивный ответ чаще всего наблюдается при аэробных тренировках и способствует улучшению выносливости [3].

Адаптация мышц также включает изменения в запасах энергетических субстратов, таких как увеличение количества гликогена и триглицеридов в мышечных клетках. Это сопровождается активацией ферментов, ответственных за окисление жиров и углеводов, что позволяет более эффективно производить энергию [4].

Силовые тренировки в первую очередь направлены на увеличение силы и массы мышц. Они способствуют гипертрофии миофибрилл и увеличению количества соединительной ткани, что помогает развивать общую физическую силу и выносливость [5].

Аэробные тренировки улучшают сердечно-сосудистую выносливость и капилляризацию мышечной ткани. Они увеличивают эффективность окислительных процессов в мышцах, что позволяет дольше справляться с физической нагрузкой и улучшает общую функциональную способность организма [6].

Регулярные физические нагрузки создают условия для повторного стресса на мышцы, что ведет к настойчивому процессу адаптации. Этот принцип повторяемости проявляется в развитии «петли адаптации», когда, с течением времени, организм становится более эффективным в выполнении физической работы. Это может потребовать увеличения интенсивности или объема тренировок для достижения дальнейших результатов. [7].

Адаптация мышц к физическим нагрузкам является сложным многослойным процессом, отражающимся не только на уровне клеток, но и на уровне всего организма. Гистологические изменения в мышечной ткани представляют собой ключевые механизмы, отвечающие за повышение физической работоспособности и адаптации к различным типам нагрузки [8]. Более глубокое понимание этих процессов может способствовать разработке эффективных программ тренировок и реабилитации.

СПИСОК ЛИТЕРАТУРЫ

1. Лебедев, В.Н. Основы гистологии и клеточной биологии / В.Н. Лебедев. – Москва: Медицина, 2018. – 304 с.

2. Винокуров, А.В. Анатомия и физиология человека / А.В. Винокуров. – Казань: Казанский университет, 2021. – 400 с.

3. Барышников, А.М. Физиология физической активности / А.М. Барышников. – Санкт-Петербург: Питер, 2020. – 256 с.

4. Петров, В.А. Метаболизм и энергетика в спортивной физиологии / В.А. Петров, Л.И. Смирнова. – Ростов-на-Дону: Феникс, 2019. – 240 с.

5. Кудрявцев, А.В. Спортивная физиология / А.В. Кудрявцев, И.Н. Кузнецов. – Москва: Спорт, 2019. – 320 с.

6. Климов, А.Д. Теория и методика физической культуры и спорта / А.Д. Климов. – Омск: ОмГПУ, 2022. – 280 с.

7. Матвеев, Л.П. Подготовка спортсменов: Теория и практика / Л.П. Матвеев. – Москва: ФиС, 2015. – 350 с.

8. Муратова, А.Р. Морфофункциональные особенности мышц суставов тазовой конечности у хищных / А.Р. Муратова, М.В. Лазарева // Роль аграрной науки в устойчивом

развитии сельских территорий : Сборник III Всероссийской (национальной) научной конференции, Новосибирск, 20 декабря 2018 года. – Новосибирск: Новосибирский государственный аграрный университет, 2018. – С. 750-753.

УДК: 619.9 : 612.13 : 612.174

МЕХАНИЗМЫ СЕРДЕЧНОЙ НЕДОСТАТОЧНОСТИ У СОБАК. ПОРОДНЫЕ ПРЕДРАСПОЛОЖЕННОСТИ К СЕРДЕЧНО-СОСУДИСТЫМ ЗАБОЛЕВАНИЯМ

А.Ш. Асланова, студентка
Научный руководитель: Р.Г. Уткина, ст. преподаватель
Новосибирский государственный аграрный университет

Аннотация. В статье рассматривается механизмы сердечной недостаточности, породные предрасположенности к сердечно-сосудистым заболеваниям у собак.

Ключевые слова: собаки, сердечная недостаточность, сердце, организм.

Сердечно-сосудистая система играет ключевую роль в поддержании стабильного артериального давления и системного кровотока у животных как в норме, так и при патологических состояниях. В случае развития сердечных заболеваний организм активирует ряд компенсаторных механизмов, направленных на нормализацию нарушенных функций и минимизацию негативного воздействия патологии на организм. К таким механизмам относятся симпатико-адреналовая система, ренин-ангиотензиновая система, эндотелин-зависимые пути, а также системы натрийуретических пептидов [1].

Сердечная недостаточность у собак — это состояние, при котором сердце не может эффективно перекачивать кровь, что приводит к недостаточному кровоснабжению органов и тканей. Механизмы сердечной недостаточности могут быть разнообразными и включают как первичные, так и вторичные заболевания сердца. Не каждое сердечно-сосудистое заболевание приводит к сердечной недостаточности. К ним относятся только те патологии, в результате которых снижается сердечный выброс крови [2].

Сердечная недостаточность возникает, когда сердце теряет способность эффективно перекачивать необходимое количество крови вследствие врожденных или приобретенных заболеваний. В результате этого кровь не полностью поступает в аорту или легочную артерию, что приводит к заполнению камер сердца и увеличению давления в них. Нервные окончания сосудов фиксируют снижение объема циркулирующей крови и передают сигнал в головной мозг [8]. При этом мозг не получает информации о перегрузке сердечных камер.

Организм интерпретирует недостаток крови как кровопотерю и активирует компенсаторные механизмы, направленные на восстановление кровообращения: учащение пульса, задержка жидкости в организме и сужение просвета кровеносных сосудов. Однако эти механизмы, вместо того чтобы улучшить ситуацию, усиливают нагрузку на сердце, еще больше сокращая сердечный выброс [7]. Развивается тахикардия, нарушается ритм сердца, страдает газообмен в миокарде, что приводит к гипоксии тканей и общему ухудшению состояния организма. Возможны также застойные явления в одной из камер сердца [3].

Клинические проявления сердечной недостаточности у собак обусловлены этиологией заболевания и могут варьироваться. К общим симптомам сердечной недостаточности у собак можно отнести:

- повышенная утомляемость, одышка при минимальной физической активности;
- непереносимость нагрузки;
- кашель, асцит (скопление жидкости в брюшной полости);
- синкопе (обмороки) в некоторых случаях;
- отечность конечностей;
- патологические шумы сердца;

- тахикардия (учащенное сердцебиение); аритмии (нарушения сердечного ритма);
- функциональные нарушения печени и почек;
- цианоз слизистых оболочек (синеватый оттенок из-за недостатка кислорода), что представляет собой угрожающее жизни состояние [2].

Сердечная недостаточность может также проявляться внезапной смертью без предшествующих симптомов. При сердечной недостаточности организм пытается компенсировать недостаток кровообращения, увеличивая пульс, запасая жидкость и сужая просветы кровеносных сосудов [7]. Однако эти компенсаторные механизмы приводят к дополнительной нагрузке на сердце, снижению сердечного выброса, тахикардии, аритмии и нарушению газообмена в тканях. В результате развиваются застойные явления в камерах сердца.

У собак наиболее распространенными сердечными заболеваниями являются дилатационная кардиомиопатия (ДКМП) и хроническая митральная недостаточность. Важно отметить, что не только специфические породы подвержены риску, но и внутри породы могут наблюдаться различия. Например, среди корги обычной, но также и карликовой версии (пемброк), была зафиксирована высокая частота заболеваний сердца. Процент корги с сердечными заболеваниями может достигать 10-15% при правильном генетическом тестировании на предрасположенность [4]. Среди малых пород стоит отметить бишона фризе, который также демонстрирует склонность к сердечным заболеваниям, особенно к митральной недостаточности. Собака, тибетский мастиф, известна своими внушительными размерами и мощной физической силой, но она также подвержена различным сердечным заболеваниям.

Хроническая сердечная недостаточность у собак крупных пород развивается значительнее быстрее, чем у собак мелких пород, у которых оно обычно прогрессирует медленно, хотя известны случаи и непредсказуемо быстрого развития [5]. Во многих случаях у животных с сердечной недостаточностью, у которых в течение ряда лет определяли явные шумы в сердце, клинический пик хранической сердечной недостаточности наступает только через несколько лет.

Породная предрасположенность собак к врожденным заболеваниям сердца:
- Афганская борзая - дилятационная кардиомиопатия (ДКМП);
- Акита-ину – дефект желудочковой перегородки (ДЖП);
- Английский спаниель – дефект желудочковой перегородки (ДЖП);
- Бассет – стеноз легочного ствола;
- Бигль – дефект желудочковой перегородки (ДЖП);
- Бернская овчарка – дилятационная кардиомиопатия (ДКМП);
- Бультерьер – Дисплазия или стеноз митрального клапана, субаортальный стеноз;
- Бульдог – Дисплазия митрального клапана, тетрада Фалло, дефект желудочковой перегородки (ДЖП), стеноз легочного ствола, субаортальный стеноз;
- Голден ретривер, лабрадор ретривер – Дисплазия митрального (МК) и трикуспидального(ТК) клапанов, дилятационная кардиомиопатия (ДКМП), идиопатический перикардиальный выпот;
- Далматин – Дисплазия МК, дилятационная кардиомиопатия (ДКМП);
- Доберман пинчер – дилятационная кардиомиопатия (ДКМП);
- Кавалер Кинг чарльз спаниель – дегенеративная клапанная болезнь (ДКБ);
- Коккер спаниель – дилятационная кардиомиопатия (ДКМП), открытый артериальный проток;
- Немецкая овчарка – Дисплазия МК и ТК, дилятационная кардиомиопатия (ДКМП), открытый артериальный проток, субаортальный стеноз;
- Ньюфаундленд – дилятационная кардиомиопатия (ДКМП);
- Пинчер миниатюрный – дегенеративная клапанная болезнь (ДКБ);
- Пекинес – дегенеративная клапанная болезнь (ДКБ);
- Пудель карликовый – дегенеративная клапанная болезнь (ДКБ), дефект желудочковой перегородки (ДЖП);

- Померанский шпиц – дегенеративная клапанная болезнь (ДКБ);
- Ротвейлер - дилятационная кардиомиопатия (ДКМП), субаортальный стеноз;
- Хаски – дефект желудочковой перегородки (ДЖП);
- Фокстерьер – дегенеративная клапанная болезнь (ДКБ);
- Чихуахуа – дегенеративная клапанная болезнь (ДКБ) [4].

СПИСОК ЛИТЕРАТУРЫ

1. Рязанцева, У.Е. Особенности ранней диагностики диастолической сердечной недостаточности у собак / У.Е. Рязанцева, В.И. Боев // Материалы Всероссийской научно-практической конференции «Неделя студенческой науки». — Москва : ФГБОУ ВО «Московская государственная академия ветеринарной медицины и биотехнологии — МВА им. К. И. Скрябина», 2023. — С. 261–264.
2. Стельмах, В.В. Хроническая сердечная недостаточность : учеб.-метод. пособие / В.В. Стельмах, С.Ю. Ермолов, А.Г. Апресян. — Санкт-Петербург : СЗГМУ им. И. И. Мечникова, 2022. — 48 с. — Текст : электронный. — URL: https://e.lanbook.com/book/327641 (Дата обращения: 20.11.2024).
3. Сахаровский, А.В. Анализ диагностических исследований сердечно-сосудистой системы у собак в г. Иркутске / А.В. Сахаровский, Ц.Л. Лудыпов, Ч.Б. Кушеев // Вестник Бурятской государственной сельскохозяйственной академии им. В. Р. Филиппова. — 2012. — № 1 (26). — С. 29–32.
4. Хроническая сердечная недостаточность у собак карликовых пород / Д.С. Типишева, В.И. Захарченко, Н.М. Кулакова [и др.] // Альманах мировой науки. — 2016. — № 4-1 (7). — С. 41–43.
5. Курлыкова, Ю.А. Клиническая диагностика : учеб. пособие / Ю.А. Курлыкова. — Кинель : РИО Самарской ГСХА, 2019. — 151 с. — Текст : электронный. — URL: https://reader.lanbook.com/book/119881 (Дата обращения: 21.11.2024).
6. Мишин, В.Н. Болезни сердечно-сосудистой системы // Болезни собак. — Москва : Колос, 1992. — С. 46–60.
7. Внутренние болезни животных : учебник / Г.Г. Щербаков, А.В. Яшин, А.П. Курдеко [и др.] ; под общ. ред. Г. Г. Щербакова. — 4-е изд., стер. — Санкт-Петербург : Лань, 2020. — 716 с. — ISBN 978-5-8114-5289-7. — Текст : электронный. — URL: https://e.lanbook.com/book/139265 (Дата обращения: 23.11.2024).
8. Жуков, В.М. Особенности патологоанатомического исследования сердца у собак / В.М. Жуков, Н.М. Семенихина, М.Ю. Новикова // Вестник Алтайского государственного аграрного университета. — 2016. — № 4 (138). — С. 127–131.

УДК 619:611.844.1:636

МОРФОЛОГИЯ ХРУСТАЛИКА У РАЗЛИЧНЫХ ВИДОВ ЖИВОТНЫХ И ЧЕЛОВЕКА

А.Е. Афимченко, студентка
В.Г. Шигина, студентка
О.В. Распутина, д-р ветеринар. наук, профессор
Новосибирский государственный аграрный университет

Аннотация. В данной статье рассматривается строение хрусталика у разных видов животных. Являясь центром оптической системы глаза, хрусталик характеризуется значительным разнообразием функций и анатомического строения, которые зависят от среды обитания вида.

Ключевые слова: орган зрения, хрусталик, анатомия, адаптация.

Хрусталик – представляет собой эллипсоидную структуру, расположенную в глазном яблоке, позади радужной оболочки и спереди стекловидного тела. Кроме того, хрусталик окружен ресничными отростками и прикреплен к ним с помощью зонулярных волокон. Несмотря на то, что хрусталик состоит из трех слоев (капсулы, эпителия и волокон) он является прозрачным, двояковыпуклым телом, около 60% его массы составляют белки (водорастворимые α, β и γ-кристаллины, гликопротеиды) концентрация, которых превышает концентрацию практически любых других тканей в организме [1].

Основная функция хрусталика – передавать и фокусировать свет на сетчатке для создания четких изображений наблюдаемых объектов на различных расстояниях. Хрусталик также является основной структурой рефлекса аккомодации. Этот рефлекс активируется, когда глаз фокусируется на более близких объектах. Активация рефлекторного пути приводит к увеличению кривизны хрусталика, что увеличивает преломляющую способность глаза (фокус глаза) [2].

У человека хрусталик представляет собой прозрачное двояковыпуклое округлое эластичное образование, фиксированное к цилиарному телу с помощью волокон цинновой связки. Задняя поверхность хрусталика прилегает к стекловидному телу, спереди от него находятся радужка, передняя и задняя камеры. Параметры хрусталика взрослого человека: максимальная толщина в зависимости от напряжения аккомодации – 3,6-5 мм; диаметр – 9-10 мм; радиус кривизны передней поверхности хрусталика в покое аккомодации – 10 мм; радиус кривизны задней поверхности хрусталика – 6 мм. У новорождённого хрусталик имеет почти шаровидную форму и мягкую консистенцию [3].

Под передней капсулой хрусталика, непосредственно примыкая к ней, располагается однослойный кубический шестигранный эпителий, клетки которого у экватора приобретают вытянутую форму и превращаются в волокна хрусталика. Формирование новых хрусталиковых волокон происходит в течение всей жизни человека. Но чрезмерного увеличения размера хрусталика не происходит, так как центральные более старые волокна теряют воду, становятся узкими, что приводит к постепенному формированию, увеличению и уплотнению ядра хрусталика, уже заметного к 25–30 годам жизни, а после 40–45 лет образуется хорошо сформированное ядро. Мягкая консистенция сохраняется по периферии хрусталика, в кортикальном слое. Это физиологическое состояние принято обозначать как факосклероз. При этом прозрачность хрусталика сохраняется, возрастает лишь его оптическая плотность. С возрастом происходит дальнейшее увеличение и уплотнение ядра, клинически этот процесс проявляется постепенным снижением аккомодационной способности [4].

Особенности строения хрусталика у разных видов животных отражают адаптационные возможности вида к условиям окружающей среды.

Рыбы, лягушки, птицы и млекопитающие видят благодаря тому, что их глаза содержат α, β и γ-кристаллины, помогающие хрусталику, принимать особую форму и фокусировать изображения на сетчатку. Однако, ближайшие из всех беспозвоночных родственники позвоночных животных – простейшие хордовые (оболочечники Ciona intestinalis) обладают лишь примитивным типом фоторецепторов, способных регистрировать солнечные лучи, но неспособных формировать изображения. Из этого следует, что хрусталик глаза впервые появился именно у древнейших позвоночных животных.

Изучая Ciona intestinalis, то есть беспозвоночных "кузенов" позвоночных животных, отделившихся от единой ветви непосредственно перед развитием хрусталика, исследователи выяснили, что такие животные обладают одним-единственным геном, связанным с "кристаллиновым" белком, что находит отражение в строении их примитивной системы, лишь ощущающей свет. Идентификация кристаллина у Ciona intestinalis позволяет предположить, что этот единственный ген в конечном счете и позволил развиться прозрачным хрусталикам позвоночных животных [5].

Для определения особенностей строения хрусталика у гидробионтов, было проведено многочисленное количество опытов и экспериментов. Одним из исследований является выявление закономерных взаимосвязей между морфологией и оптическими свойствами

хрусталика гидробионтов. В своем эксперименте ученый Бородин А.Л. изучал хрусталики гидробионтов различных систематических групп. Он проанализировал основные аспекты молекулярной и клеточной биологии хрусталика, факторы, обеспечивающие прозрачность хрусталика, механизмы аккомодации [6].

По результатам эксперимента, исследователь пришел к выводу, что следующие особенности морфологии хрусталика рыб в значительной степени обуславливают его прозрачность:

- гладкая поверхность и однородная толщина капсулы, а также ее оптическая гомогенность;
- относительно малая толщина капсулы на задней полусфере хрусталика;
- однородность монослоя клеток переднего эпителия хрусталика и отсутствие эпителия на задней полусфере хрусталика;
- пространственная локализация митозов в узкой полосе герминативной зоны в максимальном удалении от главной оптической оси хрусталика при практически полном отсутствии митотической активности в центральной зоне;
- наличие ядер в волокнах хрусталика только в области дуги дифференцировки, на значительном удалении от главной оптической оси хрусталика и их отсутствие в более глубоких слоях;
- пространственная организация волокон хрусталика в упорядоченные столбцы;
- упорядоченная структура швов хрусталика.

Зрительные системы водных млекопитающих характеризуются морфологической и функциональной специализацией, позволяющей им успешно функционировать как в воде, так и на суше, несмотря на значительные различия оптических свойств этих сред. На основе данного высказывания ученым Масс А. М. было проведено исследование по изучению зрительных систем животных, адаптированных к разным условиям [7].

У китообразных рефракция и фокусировка изображения в основном обеспечивается хрусталиком (Sivak, 1980), поэтому хрусталик у китообразных практически сферический, либо, как у некоторых настоящих китов и кита белухи, слабо эллиптический. При такой форме кривизна поверхностей хрусталика обеспечивает его достаточную преломляющую способность и достаточно хорошую фокусировку изображения на сетчатке, несмотря на слабую преломляющую способность роговицы. Такая схема оптической системы глаза у китообразных в значительной степени сходна с таковой у рыб, как результат приспособления к одной и той же водной среде.

У ластоногих практически сферическая или слабо эллиптическая форма хрусталика, а у сиреновых хрусталик чечевицеобразный, однако при небольшом его диаметре кривизна поверхностей хрусталика достаточна для обеспечения фокусировки без участия роговицы.

В отличие от сферического хрусталика китообразных и ластоногих, хрусталик морской выдры чечевицеобразный. Однако на его фронтальной поверхности имеется выпуклость с увеличенной кривизной.

У ганского речного дельфина практически полностью редуцирован хрусталик.

У наземных млекопитающих хрусталик представляет собой двояковыпуклую прозрачную структуру и является второй преломляющей единицей глаза. Он расположен позади радужной оболочки, подвешен к цилиарному телу с помощью зонулярных волокон и прикреплён к ямке стекловидного тела.

Эпителиальные клетки хрусталика мигрируют экваториально, где они удлиняются, дифференцируются в кортикальные волокна, смещаются внутрь, сжимаются и теряют свои ядра. Этот репликативный процесс происходит на протяжении всей жизни. Поскольку эти кортикальные волокна удлиняются вперед и назад, они прикрепляются к линии, шву хрусталика. У собак и кошек эти линии швов имеют Y-образную форму, вертикальную спереди и перевернутую сзади. Это приводит к слоистому расположению волокон хрусталика с самыми старыми волокнами в центре и самыми новыми волокнами вокруг них. На

поперечном сечении волокна хрусталика имеют шестиугольную форму, а соседние клетки переплетаются друг с другом в форме микроскладок.

Хрусталик у кошек и собак имеет бинокулярную форму. Хрусталик у собак массой 1-2 г., имеет переднезаднюю ось 4-7,8 мм, в среднем 4,7 мм. Вертикальная ось имеет размеры от 11 до 14 мм. У кошек хрусталик более крупный (масса достигает 1,5 г.) и более выпуклый (рис.1), чем у собаки (рис. 2). Длина его переднезадней оси составляет от 6,2 до 8,0 мм. Хрусталик состоит из растворимого структурированного белка, его клетки лишены ядер, что и обуславливает прозрачность [8].

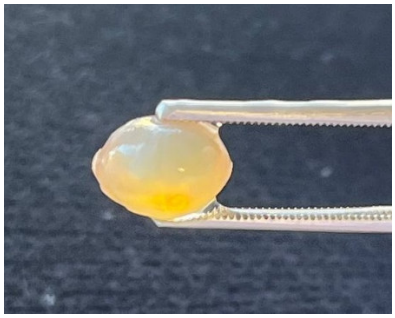

Рисунок 1 – Хрусталик кошки

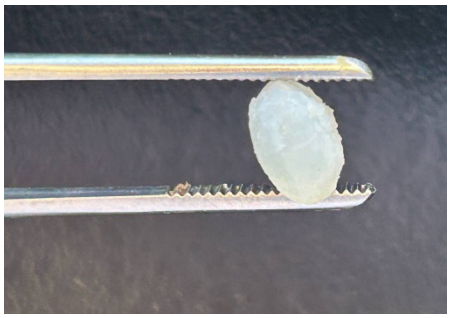

Рисунок 2 –Хрусталик собаки

Хрусталик у кролика имеет крупную сферическую форму, а ресничное тело слабо развито. Можно предположить, что у кролика имеется ограниченная потребность в чередовании ближнего и дальнего фокусирования (аккомодации). Зрительный нерв находится выше средней оболочки глаза, а кровеносные сосуды сетчатки отходят горизонтально от диска зрительного нерва [9]. Еще одной особенностью строения хрусталика кролика является сферичность и плотность ядра [10].

При сравнении хрусталика человека и кролика по данным Сомова Е.Е. (2017), Davis F.A. (1929), выявлено, что у человека форма его двояковыпуклая, у кролика – сферическая. Радиус кривизны передней поверхности хрусталика у человека 10 мм., у кролика – 5 мм.; задней поверхности: у человека – 6 мм, у кролика – 5,3 мм. Толщина капсулы (передний полюс 0,016-0,051 мм, задний - 1,5-6,0 мм) хрусталика у кролика несколько меньше, чем у человека (передний полюс 0,02-0,08 мм, задний - 3,6-5,0 мм) [11,12]. При этом ядро хрусталика кролика значительно больше, чем у человека [13].

Учёные, исследовавшие анатомические особенности глаз у птиц, пришли к выводу, что хрусталик птиц значительно отличается от хрусталика млекопитающих (Соломахина, Л. А., 2020). У птиц он, как правило, мягкий, с заметной кольцевой подушкой, лежащей под капсулой хрусталика в экваториальной области, обеспечивающей значительную связь между хрусталиком и мышцами аккомодации. Аккомодация, производится цилиарной мышцей, которая разделена на две части: переднюю (мышца Крэмптона) и заднюю часть (мышца Брюкке). Мышца Крэмптона берет свое начало на склере под склеральными косточками, и ее сжатие дает эффект уплощения роговицы в ее периферическом крае и эффект центральной выпуклости роговицы, увеличивая рефракционную силу хрусталика. Задний компонент цилиарного тела тянет его вперед, уменьшая натяжение к кольцевой подушке на щупальцевидные связки (tenacular ligament) цилиарного тела. Изменение формы хрусталика также вызвано давлением от окружной мышцы радужной оболочки глаза (circumferential muscle), которая выпячивает центральную часть хрусталика в зрачок, увеличивая его преломляющую силу [14].

У кур хрусталик несколько смещен медиально и вниз относительно оптической оси глаза. Спереди центральная часть передней поверхности хрусталика прикрывает зрачок и прилежит к зрачковому краю радужки, несколько выпячиваясь в переднюю камеру глазного яблока, Диаметр хрусталика у кур 5 мм, он имеет форму двояковыпуклой линзы (рис. 3). Передняя и

задняя сферичные поверхности хрусталика имеют разный радиус кривизны. Передняя поверхность более плоская. Радиус ее кривизны равен10мм и больше, чем радиус кривизны задней поверхности на 4 мм [15].



Рисунок 3 – Хрусталик курицы

Исследование особенностей строения хрусталика у различных видов животных и человека позволяет выявить широкий спектр адаптаций, связанных с их образом жизни и окружающей средой, что вызывает наибольший интерес для студентов, изучающих вопросы сравнительной анатомии [16]. Хрусталик, как ключевая структура зрительной системы, демонстрирует значительное разнообразие в анатомическом строении и функциональных характеристиках, в зависимости от экосистемы, в которой обитает тот или иной вид. Разнообразие форм и структур хрусталика служит ярким примером эволюционного ответа на специфические условия обитания: для морских видов характерны более округлые и мощно преломляющие хрусталики, которые позволяют эффективно управлять светом на больших глубинах, тогда как у наземных видов наблюдаются иные адаптации, обеспечивающие четкость изображения в различных условиях видимости.

СПИСОК ЛИТЕРАТУРЫ

1. Мур, К.Л. Клинически ориентированная анатомия / К.Л. Мур, А.Ф. Далли, А.М.Р. Агур – Филадельфия: Липпинкотт, Уильямс и Уилкинс, 2017. – 2788 с.
2. Дрейк, Р.Л. Анатомия Грея для студентов: Учеб. для студентов мед. вузов / Р.Л. Дрейк, А.У. Фогль, А.У.М. Митчелл. – Москва: ООО «Издательство «Медицинское информационное агентство», 2020. – 1162 с.
3. Жигальская, Т.А. Оптическая система глаза, рефракция и аккомодация: учебное пособие / Т.А. Жигальская, А.А. Крылова, О.И. Кривошеина. – Томск: СибГМУ, 2023. – 88с.
4. Аккомодация и её нарушения в практике офтальмолога: учеб. пособие / Н.П. Паштаев, А.Н. Андреев, Н.В. Корсакова Д.Г. [и др.]. – Чебоксары: Изд-во Чуваш. ун-та, 2022. – 76 с.
5. Бета, гамма-кристаллин у бесчерепных и эволюционное происхождение хрусталика глаза позвоночных / С.М. Шимельд, А.Г. Пёркисс, Р.П. Диркс [и др.] // Современная биология. – 2005 – №15(18). – С. 1684-1689
6. Бородин, А.Л. Морфологические и оптические особенности хрусталика гидробионтов: Дис. …. докт. вет. наук / А.Л. Бородин. – М.: 2005. – 265 с.
7. Масс, А.М. Структурные и функциональные основы амбивалентного (водно-воздушного) зрения у водных млекопитающих / А.М. Масс // Сенсорные системы. – 2015. – Т. 29. – № 4. – С. 321-340.
8. Райан Дж. Ветеринарная гистология. /Райан Дж., Преманандан К. – Университет штата Огайо, 2017. – 245 с.
9. Бусет Марит Эмили Поведение, здоровье и уход за кроликами / Бусет Марит Эмили, Сондерс Ричард А. – Осло: КАБИ, 2014. – 242 с.

10. Фролычев, И.А. Экспериментальное обоснование этапного лечения послеоперационных эндофтальмитов с применением перфторорганического соединения с растворами антибактериальных препаратов: автореф. дис. … канд. мед. наук / И.А. Фролычев – Москва, 2019. – 24 с.
11. Сомов, Е.Е. Офтальмология: учебник / Е.Е. Сомов. – М.: Медицинское информационное агентство, 2017. – 376 с.
12. Дэвис, Ф.А. Анатомия и гистология глаза и орбиты кролика / Ф.А. Дэвис. – Сан-Франциско: Труды Американского офтальмологического общества, 1929. – С. 400-441.
13. Похлебаева, Д.Л. Сравнение некоторых анатомических и физиологических особенностей органа зрения человека и кролика. Обзор литературы / Д.Л. Похлебаева, Н.Н. Харитонова // Материалы итоговой конференции, Санкт-Петербург, 19 апреля 2023 года. – Санкт-Петербург: Военно-медицинская академия имени С.М.Кирова, 2023. – С. 480-488.
14. Соломахина, Л.А. Особенности офтальмологического приема птиц / Л.А. Соломахина // БИО. – 2020. – № 7(238). – С. 6-17.
15. Шляпникова, А.А. Сравнительная морфофункциональная характеристика органа зрения сельскохозяйственных птиц: автореф. дис. … канд. биол. наук / – Уфа, 2015. – 22 с.
16. Прикладные аспекты студенческой науки на примере взаимодействия кафедр анатомии медицинского и сельскохозяйственного вузов / П.А. Елясин, А.Н. Машак, С.В. Залавина [и др.] // Clio Anatomica : Сборник научных статей / Под редакцией С.А. Кути. – Симферополь : Крымский федеральный университет им. В.И. Вернадского, 2022. – С. 148-153.

УДК 619: 611.31: 599.323.42

ОСОБЕННОСТИ СТРОЕНИЯ НЕКОТОРЫХ ОРГАНОВ РОТОВОЙ ПОЛОСТИ СЕМЕЙСТВА ХОМЯКОВЫХ

Е.П. Баранова, студентка
Научный руководитель: М.В. Лазарева, канд. ветеринар. наук, доцент
Новосибирский государственный аграрный университет

Аннотация. В данной статье рассмотрены особенности морфологического строения ротовой полости грызунов из семейства хомяковых.

Ключевые слова: хомяк, ротовая полость, зубы, язык.

Хомяки принадлежат к подсемейству Хомяковые, в состав которого входит 12 видов, объединенных в 4 рода: настоящие хомяки (*Cricetus*), средние хомяки (*Mesocricetus*), серые хомяки (*Cricetulus*) и короткошерстные карликовые хомяки (*Phodopus*) [1].

Цель: изучить строение ротовой полости хомяка.

Ротовая полость (cavum oris)

Губы (labia oris) у всех грызунов имеют сходное строение. Нижняя и верхняя губы (labia inferior et superior) соединены посредством спаек (commisurae labiorum). Внутри губ в качестве основы расположена круговая мышца рта. Кожа губ имеет покровные и осязательные волоски (pili tactiles). Вибриссы, или осязательные волоски более крупные и жёсткие, по сравнению с покровными [2].

Щеки (buccae)

Щеки ограничивают ротовую полость с латеральных сторон. Выделяют правую и левую щеку. Снаружи они покрыты кожей, изнутри – слизистой оболочкой рта, продолжающейся с губ. Таким образом, выделяют кожный и слизистый отдел щеки. У животных на коже щеки среди волосяного покрова в небольшом количестве также находятся чувствительные волосы. Между кожей и слизистой оболочкой щеки расположена щечная мышца (m. buccalis), формирующая ее основу; она начинается от наружной поверхности

верхней и нижней челюстей, идет к углу рта, частично оканчивается в слизистой оболочке, а частично переходит в глубокий слой круговой мышцы рта. Щечную мышцу прободает выводной проток околоушной слюнной железы, который открывается сосочком околоушной слюнной железы (papilla parotidea). Также жевательные движения и изменение формы ротового отверстия обеспечивает группа жевательных мышц, куда входят собственно жевательная мышца, височная мышца, внутренняя и наружная крыловидные мышцы [3].

Главную особенность строения ротовой полости хомяка составляет наличие защечных мешков, которые представляют собой парный мускульный орган, выстланный изнутри слизистой оболочкой и открывающийся на внутренней поверхности щек. Защечные мешки простираются дорсокаудально вдоль боковых сторон нижней челюсти, через плечевые области. Щечная мышца оттягивает мешочки назад, из-за чего они не выворачиваются наружу. В них помещается не менее 18 грамм пищи [1]. В пустых и расслабленных щечных мешках слизистая оболочка собрана в первичные и вторичные складки [3]. В их основную функцию входит хранение и перенос запасов пищи для дальнейшего пропитания. Также защечные мешки осуществляют защитную функцию, таким образом, при обороне, чтобы казаться больше и страшнее, хомяки надувают щеки воздухом [1].

Зубы (dentes)

Все зубы состоят из коронки (corona dentis), которая покрыта эмалью (enamelium), шейки (collum dentis) – участок соединения эмали с цементом (cementum) и корня (radix dentis), который расположен внутри альвеолы челюсти. Внутри каждого зуба полость (cavum dentis), заполненная рыхлой соединительной тканью, которая богата нервами и кровеносными сосудамиа [2]. Набор зубов у хомяков представлен парой резцов и тремя парами моляров, то есть по 8 зубов на каждой челюсти. Клыки и премоляры отсутствуют. Существует только одна генерация зубов (молочных зубов нет). Имеется промежуток-диастема. Моляры – короткокоронковые. Резцы – длиннокоронковые, впереди они покрыты эмалью, режущая поверхность заполнена дентином, сзади имеют тонкий слой цемента. У моляров нет эмали. Обновление зубов у хомяков происходит за 35-45 дней [4].

Язык *(lingua)*

У языка различают верхушку (apex linguae), тело (corpus) и корень (radix linguae), верхнюю поверхность – спинку (dorsum linguae), нижние поверхности (facies inferior lingua) и боковые края (margo lingua). Основную массу языка образуют мышцы, которые можно разделить на 2 группы: 1-я – скелетные мышцы, начинающиеся от костей черепа и подъязычной кости и оканчивающиеся в языке, изменяющие положение языка, и 2-я – собственные мышцы, лежащие в толще языке, изменяющие его форму. Форма и размер языка лабораторных животных разнообразны, что связано с их характером пищи [5]. Отличительная особенность языка грызунов и зайцеобразных – наличие на его спинке особого утолщения – подушки. Так как этот элемент встречается у животных с хорошо развитыми жевательными движениями нижней челюсти, его функцией является более эффективно измельчать корм [5].

Таким образом, особенности строения органов ротовой полости обеспечивают физиологические потребности хомяков.

СПИСОК ЛИТЕРАТУРЫ

1. Никулина, Н.Б. Декоративные грызуны и зайцеобразные/ Н.Б. Никулина. – Пермь: ИПЦ «Прокростъ», 2019. – 18 с.

2. Максимова, И.А. Пищеварительная система домашних грызунов / И.А. Максимова // Теоретические и прикладные основы ветеринарной науки. – Новосибирск: ИЦ НГАУ «Золотой колос», 2022. – С. 112-117.

3. Макарова, М.Н. Зоотехнические особенности воспроизводства мышей линии BALB/c / М.Н. Макарова, М.А. Ильинская // Лабораторные животные для научных исследований. 2020. – № 1. – С. 29-41.

4. Пархоменко, Е.В. Сравнительная анатомия зубов грызунов / Е.В.Пархоменко, Т.П.Шубина // Наука. Образование. Инновации. – 2021. – С. 141-144.

5. Гущин, Я.А. Сравнительная анатомия ротовой полости экспериментальных животных и человека / Я.А. Гущин, В.В. Кванчиани // Лабораторные животные для научных исследований. – 2020. – № 1. – С. 9-22.

УДК 619: 611.841.2/.3: 636

ГИСТОЛОГИЧЕСКОЕ СТРОЕНИЕ РОГОВИЦЫ И СКЛЕРЫ У ЖИВОТНЫХ С НОЧНЫМ И ДНЕВНЫМ ОБРАЗОМ ЖИЗНИ

Р.Н. Безменова, студентка
Научный руководитель: М.В. Лазарева, канд. ветеринар. наук, доцент
Новосибирский государственный аграрный университет

Аннотация. Статья рассматривает гистологическое строение роговицы и склеры у дневных и ночных животных, подчеркивая адаптации, связанные с образом жизни. У дневных животных роговица толстая с развитым эпителием для защиты от света и повреждений, тогда как у ночных животных она тоньше и прозрачнее для улучшения ночного зрения.

Ключевые слова: склера, роговица, животные.

Органы зрения у животных не только отражают их эволюционные особенности, но и являются результатом сложных адаптаций, сформировавшихся под воздействием различных факторов окружающей среды. Гистологическое строение роговицы и склеры — двух важнейших структур глаза, играющих ключевую роль в защите глазных структур и световосприятии, имеет глубокие эволюционные корни. Эти адаптации заметно различаются у животных с дневным и ночным образом жизни, поскольку каждый тип жизни требует специфической модификации в строении глаза [1].

Эти различия служат важными индикаторами биологических и экологических особенностей видов. К примеру, дневные животные, вынужденные противостоять яркому солнечному свету и пыли, развивают более прочные и толстые слои роговицы, в то время как ночные животные, нуждающиеся в максимальной прозрачности глаз, адаптируются к низким уровням освещенности [1].

Цель – рассмотреть гистологические различия роговицы и склеры у животных с ночным и дневным образом жизни и проанализировать, каким образом эти различия связаны с их экологическими и биологическими особенностями.

Материалы и методы исследования. Анализ проведен на основе обзорных статей, посвященных теме гистологического строения роговицы и склеры у животных с ночным и дневным образом жизни. Также были проведены обобщение и систематизация полученной информации.

Результаты исследования.

Роговица — это прозрачная передняя часть фиброзной оболочки глаза, которая отвечает за преломление света и защиту внутренних структур глаза. У большинства млекопитающих роговица состоит из пяти слоёв:

1. Передний эпителий — защищает от микробов и внешних повреждений, а также способствует поддержанию прозрачности роговицы.
2. Пограничная (Боуменова) мембрана — служит барьером и обеспечивает прочность роговицы.
3. Субстанция (строма) — представляет собой основной объём роговицы, содержащий коллагеновые волокна, которые обеспечивают её упругость.
4. Задняя пограничная мембрана (мембрана Десцемета) — добавляет прочности и служит опорой для эндотелиальных клеток.
5. Задний эпителий (эндотелий) — регулирует обмен жидкостей и поддерживает прозрачность роговицы [2].

Склера — это непрозрачная, плотная соединительнотканная оболочка, составляющая остальную часть фиброзной оболочки глаза. Она придаёт форму глазу и защищает его от механических повреждений. Склера также играет важную роль в обеспечении стабильности глазного яблока и кровоснабжении глазных структур [3].

Важно отметить, что роговица и склера не существуют изолированно, а тесно взаимодействуют с другими компонентами глазного яблока, такими как хрусталик, сетчатка и зрительный нерв. Эти структуры работают в координации, обеспечивая нормальное зрение [4].

У дневных животных, таких как коровы, лошади, собаки, наблюдаются адаптации, связанные с необходимостью защиты от солнечного света, пыли и ветра, а также от механических повреждений. Роговица у этих животных чаще бывает толще, особенно в строму, чтобы обеспечить прочную защиту. Такая структура помогает противостоять внешним воздействиям, таким как ультрафиолетовое излучение и пыль, с которыми они сталкиваются в своих природных условиях [1].

Эпителиальный слой роговицы у дневных животных хорошо развит и содержит большое количество клеток с микроворсинками, что способствует смачиванию роговицы и защите от высыхания. Это особенно важно для животных, обитающих в открытых пространствах, где условия могут быть очень сухими или пыльными [5].

В роговице таких животных часто выражены антиоксидантные механизмы, защищающие от повреждений, вызванных ультрафиолетовым излучением. Эти механизмы играют важную роль в поддержании здоровья глаза, предотвращая деградацию тканей под воздействием солнечных лучей [2].

Склера дневных животных плотно сплетена из коллагеновых волокон, что делает её более прочной и устойчивой к внешним механическим воздействиям. У лошадей и крупного рогатого скота особенно выражено венозное сосудистое сплетение на границе со зрительным нервом, что способствует улучшению кровоснабжения глазных структур [3].

Ночные животные, такие как кошки, летучие мыши и совы, демонстрируют яркие адаптационные изменения в строении глаза, направленные на улучшение ночного зрения. Роговица у ночных животных, как правило, тоньше и имеет более упорядоченные коллагеновые волокна, что способствует высокой прозрачности — важному фактору для ночного зрения. Тонкость роговицы помогает уменьшить потерю света, что критично для восприятия зрительных сигналов в условиях слабого освещения [4].

Количество клеток в эпителии может быть меньше, но они часто имеют пигментные включения, защищающие глаз от избытка света, когда яркость внешней среды резко изменяется. Например, при выходе из тёмных мест на яркий свет или при возвращении в темноту такие пигменты помогают защитить сетчатку от повреждения [5].

У многих ночных животных в задней части глаза развивается тапетум — отражающий слой, который увеличивает ночное зрение, отражая свет обратно в сетчатку. Это позволяет значительно улучшить восприятие даже при слабом освещении. Этот слой также влияет на структуру склеры, где можно наблюдать повышенную васкуляризацию, улучшая кровоснабжение и обменные процессы, что критично для ночных животных, чьи глаза работают в условиях низкой освещённости [4].

Например, у сов роговица сильно выпуклая и обладает выраженным эпителием, что способствует увеличению чувствительности глаз и повышению точности восприятия. У этих животных также увеличено количество нервных окончаний в роговице, что помогает им острее воспринимать зрительные сигналы в условиях низкой освещенности.

Гистологические различия роговицы и склеры у дневных и ночных животных имеют важное функциональное значение. У дневных животных роговица выполняет, в первую очередь, защитную функцию, защищая глаз от механических повреждений, ультрафиолетового излучения и высыхания. У таких животных роговица должна быть достаточно прочной, чтобы выдерживать физические нагрузки и воздействие агрессивных факторов окружающей среды [6].

У ночных животных роговица выполняет более специфическую функцию — она должна быть максимально прозрачной, чтобы эффективно собирать свет в условиях низкой освещенности. Это важно для их ночной активности, так как чем больше света поступает в глаз, тем лучше животное видит в темноте [7].

Склера у дневных животных способствует поддержанию стабильности глазного яблока при высоких нагрузках и активных движениях. У ночных животных склера играет важную роль в улучшении кровоснабжения и питания глазных структур, что необходимо для нормальной работы сетчатки в условиях низкой освещенности [7].

Заключение.

Гистологическое строение роговицы и склеры является ярким примером того, как морфология глаза может быть адаптирована к специфическим экологическим условиям и образу жизни животных. Эти различия помогают животным эффективно функционировать в своих экологических нишах, будь то дневная активность или ночное зрение.

Изучение этих адаптаций важно не только с академической точки зрения, но и для ветеринарной практики, поскольку оно помогает более точно диагностировать заболевания глаз у животных и разрабатывать соответствующие методы лечения. Знание таких гистологических различий помогает ветеринару выбирать оптимальные методы диагностики и профилактики заболеваний глаз, а также объяснять владельцам особенности поведения и потребности их питомцев.

Гистология глазных структур является ключом к пониманию эволюционных адаптаций животных, что имеет значение для более точного и эффективного лечения заболеваний и сохранения здоровья глаз у домашних и диких животных.

СПИСОК ЛИТЕРАТУРЫ

1. Горохова, М.М. Гистологическое строение роговицы млекопитающих / М.М. Горохова, А.Н. Шулунова, Н.В. Федота // Витебская государственная академия ветеринарной медицины – 2023. URL: https://repo.vsavm.by/handle/123456789/23215 (дата обращения: 11.04.2025).

2. Лебедев, А.В. Ветеринарная офтальмология / А.В. Лебедев, В.А. Черванев, Л.П. Троянская. – 2004. URL: https://djvu.online/file/73jdD2t0c1tXz (дата обращения: 11.04.2025).

3. Сенин, И.И Строение глаза млекопитающих животных / ИИ. Сенин, НК. Тихомирова // VetPharma. – 2011. – № 1. URL: https://cyberleninka.ru/article/n/stroenie-glaza-mlekopitayuschih-zhivotnyh (дата обращения: 12.04.2025).

4. Голубев, Д.С. Органы чувств / Д.С. Голубев, Д.Н. Федотов // Витебск : ВГАВМ, 2021. – 16 с.

5. Орлов, О.Ю. Две системы питание и зрение. Черты адаптивной эволюции / О.Ю. Орлов // Зоологический журнал. – 2014. – Т. 93. – №. 7. – С. 926-926.

6. Профилактика болезней глаз у животных : Методическое пособие / Е.Г. Василенко, В.А. Черванев, П.А. Тарасенко, В.В. Черненок. – Брянск : Брянский государственный аграрный университет, 2010. – 48 с.

7. Бирич Т. Офтальмология / Т. Бирич, Л. Марченко, А. Чекина. – Минск: Высшая школа, 2016. – 556 с.

УДК 619: 611.3: 636.92

ОСОБЕННОСТИ СТРОЕНИЯ ПИЩЕВАРИТЕЛЬНОЙ СИСТЕМЫ КРОЛИКА

Р.Н. Безменова, студентка
Научный руководитель: М.В. Лазарева, канд. ветеринар. наук, доцент
Новосибирский государственный аграрный университет

Аннотация. Пищеварительная система кролика преимущественно приспособлена к употреблению растительной пищи. Она состоит из ротовой полости, глотки, тонкого и толстого кишечника, пищевода, желудка и прямой кишки. Особое положение занимают печень и поджелудочная железа.

Ключевые слова: кролик, система пищеварения, ротовая полость, желудок, кишечник, железы.

Пищеварительная система кроликов представляет собой уникальный и сложный механизм, который адаптирован к их специализированному рациону, состоящему преимущественно из растительной пищи. Эти животные являются травоядными и имеют свои особенности в строении и функционировании органов пищеварения, что позволяет им эффективно перерабатывать клетчатку и извлекать необходимые питательные вещества из пищи. Понимание анатомии и физиологии пищеварительной системы кроликов является важным аспектом для их правильного кормления, ухода и общего благополучия.

Кролики обладают однокамерным желудком и развитыми отделами кишечника, такими как слепая кишка, где происходит ферментация пищи с помощью микрофлоры. Эта особенность позволяет им усваивать большое количество клетчатки, что критически важно для их здоровья. Кроме того, структура зубов кроликов, включая постоянно растущие резцы, подчеркивает необходимость в жесткой пище для предотвращения стоматологических проблем.

Изучение пищеварительной системы кроликов не только помогает в понимании их биологии, но и имеет практическое значение для владельцев и ветеринаров, стремящихся обеспечить оптимальные условия для жизни этих животных. В этой работе будут рассмотрены основные аспекты строения и функционирования пищеварительной системы кроликов.

Цель – обзор строения пищеварительной системы кроликов, выявление ее особенностей.

Материалы и методы исследования. Анализ проведен на основе обзорных статей, посвященных теме строения пищеварительной системы кроликов. Также были проведены обобщение и систематизация полученной информации.

Результаты исследования.

Пищеварительная система осуществляет обмен веществ между организмом и окружающей средой. Через органы пищеварения в организм поступают с пищей все необходимые ему вещества – белки, жиры, углеводы, минеральные соли, витамины, и выбрасываются во внешнюю среду часть продуктов обмена и непереваренные остатки пищи. У кроликов пища проходит через весь желудочно-кишечный тракт примерно в течение 72 ч. Пищеварительный тракт представляет собой полую трубку, состоящую из слизистой оболочки и мышечных волокон. Он начинается в полости рта и заканчивается анальным отверстием. По всей длине пищеварительный тракт имеет специализированные отделы, которые предназначены для перемещения и усвоения проглоченной пищи.

К органам пищеварения относятся органы ротовой полости, глотка, пищевод, желудок, кишечник, печень, поджелудочная железа.

Первый этап пищеварения у животных, включая кроликов, начинается в ротовой полости. Этот этап включает механическую обработку корма и его смачивание слюной.

В ротовой полости кролика находятся зубы, десны, нёбо, слюнные железы и миндалины. У новорожденных кроликов 16 молочных зубов, которые к 18-му дню заменяются

на 28 постоянных, включая 4 резца и коренные зубы. Резцы растут всю жизнь и самозатачиваются, а коренные зубы перетирают корм [1].

Десны и нёбо у кроликов могут быть пигментированы в розовый цвет, изменение которого указывает на заболевание. Слюнные железы выделяют слюну с ферментами, такими как амилаза, для расщепления крахмала. Миндалины выполняют защитную функцию [2].

Кроликам необходимо давать твердые корма для предотвращения чрезмерного роста резцов. Механическая обработка корма осуществляется зубами и языком, а слюна смачивает и частично расщепляет пищу [3].

Глотка – это полостной орган с глоточными мускулами, через который проходят пищеварительные и дыхательные пути. В пищеварительной части глотки находятся кольцевидные мускулы, которые продвигают пищевой ком в пищевод.

Пищевод – это длинная, широкая и толстостенная трубка, проходящая через шею и грудную полость до желудка. Его длина у кроликов составляет около 15 см, и он оснащен мускулатурой, которая проталкивает пищу из глотки в желудок [4].

Желудок кролика — однокамерный, подковообразной формы, имеет объём около 179-200 см^3 и ёмкость примерно 180-200 мл. В желудке различают кардиальный, фундальный и пилорический отделы. Железы слизистой оболочки выделяют желудочный сок, содержащий соляную кислоту и фермент пепсин, которые расщепляют белки корма до промежуточных соединений. Общая кислотность желудочного сока колеблется от 0,18 до 0,35%, содержание свободной соляной кислоты — от 0,11 до 0,27%.

Клетчатку желудочный сок не переваривает. Пищеварение в желудке длится 4–6 часов. Под действием гладкой мускулатуры содержимое желудка перемещается в двенадцатиперстную кишку. Корм в желудке располагается послойно, продвигается комком и полностью не освобождает желудок даже при длительном голодании [5].

Общая длина кишечника кролика колеблется от 4 до 6 м, что примерно в 8-10 раз длиннее тела. Отношение длины кишечника к длине тела больше в 2–3 раза, чем у плотоядных.

Кишечник кролика состоит из тонкого и толстого отделов.

Тонкий отдел включает двенадцатиперстную, тощую и подвздошную кишки, его размер варьируется от 275 до 320 см. В его слизистой оболочке находятся кишечные железы, выделяющие кишечный сок. В двенадцатиперстную кишку поступают секреты поджелудочной железы и печени, которые расщепляют белки, жиры и углеводы. Здесь же происходит всасывание питательных веществ (аминокислот, жирных кислот и др.), которые поступают в кровь и разносятся по организму.

Толстый отдел состоит из слепой, большой ободочной, малой ободочной и прямой кишок. В слепой и ободочной кишках под действием ферментов микробов происходят бродильные процессы и расщепление клетчатки. Непереваренные остатки пищи формируются в каловые массы и выводятся через прямую кишку примерно через 9 часов после кормления.

У кроликов также наблюдается копрофагия — поедание собственного помета, богатого питательными веществами и продуктами микробного синтеза, что позволяет дополнительно усваивать белки и другие полезные компоненты [2].

Поджелудочная железа и печень кролика — важные органы пищеварительной и метаболической систем. Поджелудочная железа выделяет панкреатический секрет с ферментами для расщепления белков, углеводов и жиров, а также гормон инсулин для регуляции уровня сахара в крови. Она состоит из рассеянных долек и не является компактным органом [5].

Печень у кролика крупная, занимает значительную часть брюшной полости и весит 80–120 г [6]. Она выполняет множество функций, включая фильтрацию крови, обмен веществ, нейтрализацию токсинов, выработку желчи для пищеварения и участие в кроветворении в эмбриональный период. Печень имеет сложную долевую структуру: три крупные доли (две левые и одна правая) и дополнительные отростки (хвостатый и сосцевидный). Она играет ключевую роль в метаболизме, детоксикации и пищеварении [7].

Заключение.

Кролики – очень интересные животные. Их пищеварительная система отличается от пищеварительного тракта других млекопитающих. Но удивительно то, что, не являясь жвачными животными и имея однокамерный желудок, они прекрасно справляются с перевариванием клетчатки.

Пищеварительная система кролика представляет собой уникальный механизм, адаптированный к его специфическому рациону, который преимущественно состоит из клетчатки. Эта особенность позволяет кроликам эффективно усваивать растительную пищу, извлекая из неё необходимые питательные вещества.

Знание особенностей работы желудочно-кишечного тракта кроликов имеет большое значение для владельцев и ветеринарных специалистов. Это позволяет обеспечить надлежащий уход, питание и поддержание здоровья животных.

СПИСОК ЛИТЕРАТУРЫ

1. Гущин, Я.А. Сравнительная анатомия ротовой полости экспериментальных животных и человека/ Я.А. Гущин, В.В. Кванчиани // Лабораторные животные для научных исследований. – 2020. – №. 1. – С. 9-22.

2. Малков, А.А. Влияние препарата «Экофильтрум» на морфологию некоторых органов пищеварительной системы кроликов/ А.А Малков, В.В. Великанов, А.Л. Лях // Известия Оренбургского государственного аграрного университета. – 2011. – Т. 4. – №. 32-1. – С. 129-132.

3. Никитченко, В.Е. Морфологическое строение желудочно-кишечного тракта кроликов / В.Е. Никитченко, Е.И. Наумов, С.С. Шубер // Вестник Российского университета дружбы народов. Серия: Агрономия и животноводство. – 2015. – №. 1. – С. 18-24.

4. Шубина, Т.П. Сравнительная характеристика органов пищеварения пушных зверей / Т.П. Шубина, Н.В. Чопорова // Научно-методический электронный журнал Концепт. – 2015. – №. 13. – С. 4076-4080

5. Жакиянова, М.С. Микроструктурное строение кроликов в соответствии с возрастными особенностями [Электронный ресурс] / М.С. Жакиянова, С.М. Сейлгазина // Izdenister Natigeler. – 2021. – №1 (89). – С. 32–40. – URL: https://journal.kaznaru.edu.kz/index.php/research/article/view/15 (дата обращения: 03.04.2025).

6. Мударрисов, И.Н. Особенности переваривания целлюлозы в кишечнике у кроликов / И.Н. Мударрисов, С.Н. Решетникова // Научное издание – 2022. – С. 1415–1417.

7. Прусаков, А.В. Строение и синтопия отделов толстой кишки кролика домашнего [Электронный ресурс] / А.В Прусаков, С.А. Сычев // Материалы 104-й Международной научно-практической конференции студентов и магистрантов. – Витебск: ВГАВМ, 2019. – С. 187–189. – URL: https://repo.vsavm.by/handle/123456789/7710 (дата обращения: 03.04.2025).

8. Sluis M., Zeeland Y. R. A., Greef K. H. Digestive problems in rabbit production: moving in the wrong direction? // Frontiers in Veterinary Science. – 2024. – Vol. 11. – P. 1354651.

УДК 636.5.082.474

ВЛИЯНИЕ УСУШКИ И ВОЗРАСТА РОДИТЕЛЬСКОГО СТАДА НА ПОКАЗАТЕЛИ КАЧЕСТВА ИНКУБАЦИОННЫХ ЯИЦ И ВЫВОД ЦЫПЛЯТ

Э.А. Бойко, студентка
О.В. Распутина, д-р ветеринар. наук, профессор
Новосибирский государственный аграрный университет

Аннотация. Усушка – это важный показатель, который отражает потерю массы яйца в процессе инкубации и выражается в процентах. Этот параметр играет ключевую роль в успешном выведении цыплят, так как недостаточная или избыточная потеря массы яиц может

оказать негативное влияние на процент вывода. Недостаточная усушка может привести к тому, что яйца не достигнут необходимой стадии развития, что, в свою очередь, может снизить жизнеспособность эмбрионов. С другой стороны, избыточная потеря массы может привести к обезвоживанию эмбрионов, что также негативно сказывается на их развитии и снижает шансы на успешный вывод. Одним из самых значительных факторов, влияющих на усушку, является режим влажности в инкубаторе. Правильный уровень влажности необходим для поддержания оптимальных условий, способствующих сохранению влаги внутри яйца. Если уровень влажности слишком низкий, яйца теряют влагу слишком быстро, что приводит к повышению усушки. В то же время слишком высокая влажность может затруднить процесс газообмена и привести к другим проблемам. Поэтому тщательный контроль за влажностью в инкубаторе является критически важным для достижения высоких показателей вывода цыплят [1, 2, 5].

Ключевые слова: усушка, влажность, вывод цыплят.

Цель исследования. Обоснование значения параметров усушки и возраста родительского стада на эффективность текущей технологии инкубации в АО «Новосибирская птицефабрика».

Задачи:

1. Установить влияние показателя усушки и возраста родительского стада на эмбриональную смертность и появление эмбрионов с пороками развития;
2. Установить влияние показателя усушки и возраста родительского стада на количество неоплодотворенных яиц;
3. Установить зависимость побочных показателей, таких как насечка и «тумаки», от возраста родительского стада и усушки.
4. Установить степень влияния усушки и возраста родительского стада на вывод цыплят.

Для исследования зависимости качества эмбрионов от показателей влажности в инкубаторе и возраста родительского стада были взяты данные из таблиц биоконтроля, где учитывались средние показатели за выводы до понижения влажности (от 17.08.2024 и 21.08.2024) – контрольная группа и после понижения влажности (от 08.09.2024 и 12.09.2024) – опытная группа.

Для оценки влияния показателя усушки было произведено снижение влажности в инкубаторах опытной группы на 1%. На 18,5 сутки инкубации потеря массы яйца должна составлять 10,0-12,5%. Расчет усушки производился по формуле:

Усушка = ((М0-М)/М0)*100%,

где М0 – масса яиц до инкубации, г (без учета массы лотка);

М – масса яиц на момент взвешивания, г (без учета массы лотка) [1].

На АО «Новосибирская птицефабрика» взвешивание контрольных лотков производится перед закладкой яиц в инкубатор и на 18,5 сутки во время проведения биоконтроля [4].

При проведении биоконтроля учитываются следующие показатели:

1. На 7,5 сутки после закладки яиц:
   - количество неоплодотворенных яиц;
   - РЭС (ранняя эмбриональная смертность) – эмбрионы, погибшие в первые 48 часов;
   - кровь-кольцо – эмбрионы, погибшие на 3-6 сутки.
2. На 18,5 сутки после закладки яиц:
   - усушка – потеря массы яйца в процессе инкубации;
   - замершие – эмбрионы, погибшие на 7-18 сутки;
   - тумаки – яйцо, пораженное патогенной или условно-патогенной микрофлорой.
3. После вывода:
   - задохлики – эмбрионы, погибшие на 19-21 сутки;
   - слабые, калеки – некондиционные цыплята;

- кондиционные цыплята;
- насечка – яйцо с повреждениями скорлупы.

Показатель вывода цыплят рассчитывается как отношение количества кондиционных цыплят к количеству заложенных яиц и выражается в процентах [3].

Результаты исследования.

На 7,5 сутки (таблица 1) во второй группе наблюдается тенденция к увеличению количества неоплодотворенных яиц на 4,72% и незначительное снижение количества яиц с ранней эмбриональной гибелью (на 0,08%) и гибелью на стадии «кровь-кольцо» (на 0,46%). Согласно литературным источникам, показатель влажности в инкубаторе наиболее сильно отражается на эмбрионах в выводной период, даже с учетом того, что изменение этого показателя осуществлялось на начальных этапах инкубации (данные изменения отражает показатель усушки). Поэтому связывать увеличение количества неоплодотворенных яиц и гибели эмбрионов в первые 7 суток с показателем усушки не следует.

Таблица 1 – Показатели биологического контроля яиц в процессе инкубации через 7,5 суток

Группа	Неоплод, %	РЭС, %	Кровь-кольцо, %
Контрольная	8,46±1,34	0,53±0,08	1,96±0,23
Опытная	13,18±2,78	0,45±0,07	1,50±0,14

Гораздо большее влияние на показатель неоплода имеет возраст родительского поголовья. Если обратиться к исходным данным, можно заметить, что наибольшее количество неоплодотворенных яиц (более 8,0% согласно норме) наблюдается у кур в возрасте от 318 суток и старше. Причем самый высокий процент неоплода (41%) зарегистрирован в птичнике 35Е, возраст птицы в котором составляет 418 дней. Показатель РЭС похожей тенденции не придерживается. Согласно данным тех же таблиц, случаи превышения нормы по количеству ранней эмбриональной гибели наблюдаются в различном возрасте, к тому же их количество незначительно. Увеличение количества гибели эмбрионов на стадии «кровь-кольцо» наблюдается преимущественно в старшем возрасте.

Согласно данным биоконтроля на 18,5 сутки (таблица 2), показатель усушки яйца увеличился на 1,11% после понижения влажности. Количество замерших эмбрионов в опытной группе и «тумаков» увеличилось незначительно: на 0,4 и 0,1 % соответственно. Обращаясь к литературным источникам, можно сказать, что влияние влажности на зародыш в довыводной период инкубации не так существенно. Количество «тумаков» напрямую зависит от возраста родительского стада, а также от санитарно-гигиенического состояния птичников.

Таблица 2 – Данные биоконтроля на 18,5 сутки инкубации, %

Группа	Усушка	Замершие	«Тумаки»
Контрольная	10,24±0,13	1,12±0,17	1,05±0,19
Опытная	11,35±0,16	1,52±0,17	1,15±0,26

Превышение нормативных значений по количеству замерших эмбрионов (более 3%), согласно исходным данным биоконтроля, наблюдалось только в двух случаях в птичниках с возрастом несушек 242 и 271 суток. Показатели птичников младшего и старшего возраста не выходили за пределы нормальных значений.

Количество «тумаков» значительно увеличивалось с возрастом птицы старше 400 суток. Небольшое превышения показателя относительно нормы наблюдалось в единичных случаях в птичниках различных возрастов.

Если рассматривать показатели данных биоконтроля после вывода (таблица 3), можно увидеть снижение количества «задохликов» в опытной группе. Это объясняется тем, что на данном периоде инкубации наиболее явно отражается влияние влажности в инкубаторе, так как к выводному периоду воздушная камера должна занимать определенный объем от общего

объема яйца, чтобы обеспечить зародышам переход на легочное дыхание, правильное положение эмбриона и место для проклева скорлупы. Уменьшение количества «задохликов» в опытной группе говорит о том, что объем воздушной камеры после снижения влажности стал наиболее приближен к нормальному. Данный показатель следует рассматривать как наиболее полно отражающий значение усушки для эмбрионального развития цыплят. Остальные показатели по большей части находятся под влиянием других факторов, имеющих такое же или большее влияние, чем показатель усушки.

Таблица 3 – Данные биоконтроля после вывода, %

Группа	«Задохлики»	Слабые, калеки	Кондиционные	Насечка	Вывод
Контроль	2,33±0,20	0,21±0,07	84,15±1,50	0,23±0,07	81,60±3,35
Опыт	1,36±0,17	0,55±0,11	80,24±2,88	0,10±0,05	76,71±5,58

* - p=0,05; ** - p=0,01

Количество слабых цыплят не превышало значение нормы ни в одном случае.

Количество кондиционных цыплят снижается ниже нормальных значений у кур 336-дневного возраста и старше. Значительное снижение показателя (менее 70%) наблюдалось в возрасте 391 суток и старше. В некоторых случаях данный показатель не превышал 50%. Снижение количества кондиционных цыплят в первую очередь говорит о низкой выводимости, так как на этот показатель практически не оказывало влияние количество слабых цыплят.

Та же тенденция наблюдалась и с количеством насечки, однако имели место единичные случаи ее появления в птичниках с несушками возраста пика яйценоскости.

Показатель вывода складывается из многих факторов, отражает общую картину качества инкубационных яиц. Он рассчитывается из общего количества полученных цыплят к количеству заложенных в инкубатор яиц с одного птичника.

Для более наглядного отображения связи показателя вывода с усушкой и возрастом родительского стада, согласно имеющимся данным таблиц биоконтроля всех четырех закладок были составлены сводные таблицы (таблицы 4-7) с указанием основных показателей, взятых для определения их взаимосвязи – возраста родительского стада, процента вывода и усушки.

Таблица 4 – Показатели биоконтроля за 17.08.2024 (контроль)

Показатели	Номер птичника									
	41Е	42Е	39Е	40Е	37Е	38Е	35Е	36Е	36	33
Возраст род. стада, сут.	225	225	267	267	313	313	391	391	347	440
Усушка, %	9,6	9,9	10,6	10,4	10,1	10,4	10,1	9,8	9,7	9,7
Уывод, %	90,2	90,0	89,8	89,7	84,8	84,1	69,8	69,7	84,1	66,2

Таблица 5 – Показатели биоконтроля за 21.08.2024 (контроль)

Показатели	Номер птичника									
	43Е	44Е	41Е	42Е	39Е	40Е	37Е	38Е	35Е	36Е
Возраст род. стада, сут.	209	209	252	252	294	294	340	340	418	418
Усушка, %	10,9	11	11,5	11,4	11,3	11,6	11,1	11,1	12,5	11
Вывод, %	90,2	90,2	90,1	90,2	89,7	89,7	79,0	81,4	49,5	60,6

Таблица 6 – Показатели биоконтроля за 08.09.2024 (опыт)

Показатели	Номер птичника										
	43Е	44Е	41Е	42Е	39Е	40Е	37Е	38Е	35Е	36Е	36
Возраст род. стада, сут.	205	205	248	248	290	290	336	336	414	414	369
Усушка, %	11	10,7	11,3	11,7	11,5	11,8	11,2	11,5	11,6	10,7	11
Вывод, %	90,7	90,8	90,3	90,2	90,9	90,9	80,2	81,8	52,1	64,2	82,5

Таблица 7 – Показатели биоконтроля за 12.09.2024 (опыт)

Показатели	Номер птичника										
	43Е	44Е	41Е	42Е	39Е	40Е	37Е	38Е	35Е	36Е	36
Возраст род. стада, сут.	209	209	252	252	294	294	340	340	418	418	373
Усушка, %	10,9	11	11,5	11,4	11,3	11,6	11,1	11,1	12,5	11	11
Вывод, %	90,2	90,2	90,1	90,2	89,7	89,7	79,0	81,4	49,5	60,6	81,4

В результате анализа данных таблиц были установлены сроки максимальной и минимальной продуктивности кур-несушек в условиях конкретного предприятия. Молодые несушки в возрасте от 205 дней обеспечивают более высокую оплодотворяемость и оптимальную морфологию яиц, тогда как у птиц старше 385 суток наблюдается увеличение процента неоплодотворенных яиц. Согласно литературным источникам, которые подтверждают полученные выводы, птицы возраста начала яйцекладки и снижения яйценоскости несут яйца с большим процентом неоплодотворенности, а также с плохими морфологическими показателями. Это, в свою очередь, усиливает негативное влияние усушки, так как яйца с дефектами скорлупы теряют влагу интенсивнее.

Выводы:

1. В результате увеличения показателя усушки на 1% значительного сокращения пороков развития и смертности эмбрионов обнаружено не было. Количество «задохликов» в опытной группе снизилось на 0,97 %. Такое снижение, согласно данным литературных источников, может быть связано с увеличением воздушной камеры до оптимальных размеров в результате снижения избыточной влажности (положительное влияние увеличения показателя усушки). Полученные результаты также подтверждают то утверждение, что наибольшее влияние параметр влажности оказывает на период перед вылуплением.

2. Увеличение количества неоплода следует связывать прежде всего с состоянием родительского стада (с увеличением возраста оплодотворяемость снижается), так как возрастные изменения родительского поголовья коррелировали с оплодотворяемостью. Об этом свидетельствует получение большого числа неоплодотворенных яиц от несушек старшего возраста. Значительное уменьшение оплодотворяемости яиц наблюдалось у несушек в возрасте от 385 дней.

3. Количество насечки зависит в большей степени от человеческого фактора (механические повреждения при перевозке, закладке, проведении биоконтроля), а также от состояния родительского стада, в том числе и возраста (плотность скорлупы у старых кур более низкая).

Количество «тумаков» зависит в большей степени от санитарного состояния птичников, поэтому их появление наблюдалось в птичниках с поголовьем всех возрастов. В данном случае старший возраст также способствует увеличению количества «тумаков», так как ухудшается качество скорлупы, ее защитные и антибактериальные свойства снижаются, что способствует проникновению в яйцо патогенной микрофлоры.

4. Снижение показателя вывода цыплят говорит о том, что влажность в инкубаторе является важным, но не приоритетным фактором, влияющим на сохранность эмбрионов. Поэтому нельзя утверждать, что повышение показателя усушки негативно сказывается на сохранности эмбрионов. По большей части процент вывода зависит от возраста родительского стада, так как с возрастом у птицы сильно снижаются физиологические показатели и адаптационные способности, наблюдаются расстройства функций многих систем органов, в

том числе и репродуктивной, происходяшие в результате естественного старения и износа организма из-за интенсивной яйцекладки. Возрастные петухи не могут обеспечивать хорошее качество биологического материала, становятся менее активными, набирают избыточную массу тела, что негативно сказывается на несушках при их взаимодействии.

СПИСОК ЛИТЕРАТУРЫ

1. Дорохин, Н.А. Влияние температурных режимов и первоначальной массы яиц на усушку в процессе инкубации / Н.А. Дорохин // Известия Оренбургского государственного аграрного университета. – 2021. – № 3(89). – С. 322-326.
2. Рассмотрение методики инкубации // Aviagen URL: https://aviagen.com/assets/Tech_Center/BB_Foreign_Language_Docs/RUS_TechDocs/Ross-Tech-Investigating-Hatchery-Practice_RUS.pdf (дата обращения: 03.04.2025).
3. Руководство по технологии инкубации яиц // Direct.farm URL: https://direct.farm/content/f66/f668ba31e5a04647a1b8d4c4d9ccb45d2675390.pdf (дата обращения: 03.04.2025).
4. Царенко, П.П. Влияние усушки яиц во время инкубации на выводимость / П.П. Царенко, Г.С. Талалай // Конференция по птицеводству, Зеленоград, 01 января – 31 2003 года. – Зеленоград: Всероссийский научно-исследовательский институт птицеперерабатывающей промышленности, 2003. – С. 141-142.
5. Щербатов, В.И. Факторы, определяющие усушку яиц сельскохозяйственной птицы / В.И. Щербатов, Л.О. Макарова // Инновационные подходы к повышению продуктивности сельскохозяйственных животных : Материалы Международной научно-практической конференции, посвященной 100-летию Кубанского государственного аграрного университета имени И.Т. Трубилина, Краснодар, 16 декабря 2021 года. – Краснодар: Кубанский государственный аграрный университет имени И.Т. Трубилина, 2021. – С. 403-407.

УДК 598.1:[591.169+591.169.8]

АНОМАЛИИ И ПАТОЛОГИИ ХВОСТОВОГО ОТДЕЛА У РЕПТИЛИЙ

П.Е. Бочкарев, студент
Научный руководитель: Е.А. Сысоева, канд. ветеринар. наук
Новосибирский государственный аграрный университет

Аннотация. Хвостовая автотомия у рептилий — эволюционно сформированный защитный механизм, позволяющий животным отбрасывать часть хвоста для избегания хищников. Исторически данный адаптивный процесс развивался как ключевой элемент выживания, однако его нарушения приводят к серьезным патологиям. В статье рассматриваются случаи неполной автотомии, при которой хвост отделяется частично, либо несколько раз, провоцируя воспалительные процессы, структурные деформации и снижение регенерационного потенциала. Особое внимание уделено аномалиям регенерированных хвостов: изменению морфологии, аномальному ветвлению или укорочению. В статье демонстрируется, что подобные отклонения не только влияют на подвижность и социальное поведение рептилий, но и служат индикаторами стрессовых факторов среды. Анализ механизмов регенерации и их сбоев расширяет понимание адаптационных возможностей рептилий, что актуально для герпетологии, ветеринарии и сохранения биоразнообразия. Данная статья подчеркивает необходимость проведения дальнейших исследований по изучению отклонений в регенерации хвостового отдела у рептилий.

Ключевые слова: регенерация хвоста, автотомия, рептилии, аномалии хвоста, патологии хвоста, бифуркация.

Автотомия (от греч. autos - «сам» и tomos - «отсечение») — это эволюционно закреплённый механизм самокалечения, при котором животное добровольно отбрасывает часть тела, чаще всего хвост, чтобы избежать гибели при нападении хищника. У рептилий этот процесс регулируется специализированными зонами слабости в хвостовых позвонках, где располагаются хрящевые перемычки, нервные узлы и кровеносные сосуды, спроектированные для минимального повреждения при отделении. В момент угрозы мышцы вокруг такой зоны резко сокращаются, вызывая разрыв тканей, что позволяет хвосту отделиться быстро и с минимальной кровопотерей. Отброшенная часть продолжает двигаться, отвлекая хищника, в то время как рептилия спасается бегством [1, 2].

Современные исследования выделяют два основных механизма защиты от хищников у рептилий. Наиболее распространена интравертебральная автотомия, при которой разлом формируется в области тел позвонков через специализированные «зоны слабости». Этот тип характерен для лепидозавров отряда Rhynchocephalia, а также для чешуйчатых из семейств Scincidae, Cordylidae, Teiidae, Xantusiidae, Anguidae, Lacertidae, отдельных представителей Iguanidae и большинства групп Gekkota (включая Carphodactylidae, Diplodactylidae, Gekkonidae, Eublepharidae, Phyllodactylidae, Sphaerodactylidae). Реже наблюдается интервертебральная автотомия, при которой хвост отделяется между соседними позвонками без наличия предопределенных плоскостей разрыва. Данный механизм достоверно зафиксирован у ящериц семейства Agamidae, а также у ряда змей, преимущественно из семейств Colubridae, Lamprophiidae и Natricidae. При этом у змей интервертебральная автотомия не сопровождается регенерацией утраченной части хвоста [1, 2].

В рамках изучения аномалий хвостового отдела у рептилий общепринятая классификация выделяет три основные категории патологий: уротомию (общий термин для любых типов отделения хвоста, включая интра- и интервертебральные формы), автотомию в узком смысле (интравертебральный разрыв с последующей регенерацией хвостовых структур) и псевдоавтотомию (неспонтанный межпозвонковый разрыв без восстановительных процессов). Согласно данным автора исследований наблюдается следующее распределение псевдоавтотомии среди змей: наибольшая частота зарегистрирована в семействе Colubridae, где данное явление наблюдается у 46 видов из 34 родов (41% от общего числа видов). Среди представителей Lamprophiidae патология отмечена у 4 видов из 2 родов (25%), Viperidae – у 2 видов из 2 родов, тогда как в семействе Elapidae зафиксирован только 1 случай. Полученные данные подчеркивают вариабельность проявления данной аномалии в зависимости от таксономической принадлежности рептилий. Примечательно, что ящерицы семейства Agamidae в этой системе классификации занимают промежуточное положение («intermediate condition»), не будучи однозначно отнесенными к указанным категориям [1].

После автотомии запускается процесс регенерации — сложный каскад клеточных и молекулярных реакций, направленных на восстановление утраченного органа. Однако регенерированный хвост существенно отличается от исходного: вместо костных позвонков формируется хрящевой стержень, мышечные волокна восстанавливаются частично, а чешуйчатый покров часто приобретает асимметрию или деформации. Эти изменения связаны с тем, что регенерация у рептилий происходит за счёт активации резидентных стволовых клеток и формирования бластемы — временной массы недифференцированных клеток, которые постепенно специализируются в новые ткани.

Скелетные аномалии представляют собой отклонения в формировании костных структур, которые широко встречаются у животных. По своему происхождению они делятся на две основные группы: врожденные (возникающие в процессе эмбриогенеза) и приобретенные. Последние развиваются в течение жизни и могут быть связаны с травмами, нарушениями обмена веществ, инфекционными заболеваниями или опухолевыми процессами. У рептилий, согласно современным данным, выявлен значительный диапазон подобных патологических изменений костной системы. [3, 4]

Среди патологий, затрагивающих осевой скелет чешуйчатых пресмыкающихся (Reptilia, Squamata), известны сращение позвонков, деформация позвонков, дупликация

позвонков, удвоение позвоночника в связи с дицефалией, остеомиелит позвоночника, мультифокальный гранулематозный спондилит, воспалительный артрит со сращением позвонков, спондилоартропатия, некроз кончика хвоста, скручивание позвонков, одновременное сращение и деформация позвонков инфекционной природы, кифоз при дицефалии, фиброзная дистрофия, остеопороз, спондилез, лордоз, кифоз, сколиоз, вертебральная периостальная реакция, мультифокальные позвоночные абсцессы и остеомалация, изменение числа позвонков, отсутствие постзигапофиза и презигапофиза, левостороннее срастание позвонков, правостороннее удвоение позвонков, костный периостит, пролиферативная остеопатия, реактивная кость, остеопериостит с твердыми опухолями, разрастание позвонков хвоста, поверхностный некроз костей позвонков, деформация позвоночника со слиянием невральных дуг, рахит, некроз позвонков, разделение позвонков, позвонковая агенезия, болезнь Педжета, лизис позвонков в результате инфекции, дегенеративный остеоартроз позвоночника, анкилоз, гемидупликация позвонков с минимальным нарушением длины, односторонними дублированными добавочными отростками и двумя гипапофизами, известковые отложения на позвонках, вторичный алиментарный гиперпаратиреоз, сращение позвоночника, фиброзная остеодистрофия, сложная аномалия (teratelessomaturo), проявляющаяся в скручивании дистальной части позвоночника, отсутствие нескольких позвонков, серия наростов в виде горбов, кратное увеличение числа хвостов. Встречаются и опухоли: нейрофибросаркома, остеосаркома, хондросаркома, хондрома, остеома. Многие аномалии и патологии возникают совместно, образуя сложные комплексы [3].

Далее будут рассмотрены аномалии и патологии хвостового отдела некоторых видов и семейств ящериц, среди которых имеются примеры с хорошо различимыми типовыми отклонениями, такими как бифуркация, некоторые виды псевдоавтотомии, поставтотомная девиация и двойная автотомия.

В ходе изучения герпетологической коллекции ЗИН РАН (Санкт-Петербург) выявлены редкие патологии хвостового регенерата у представителей двух семейств ящериц. У самки кавказской агамы Paralaudakia caucasia (экземпляр ЗИН 19116.1) обнаружен укороченный хвост с шаровидным утолщением на дистальном конце. Рентгенографический анализ показал, что укорочение связано с псевдоавтотомией — механизмом, при котором разрыв хвоста происходит без формирования хрящевой плоскости перелома в теле позвонка, характерной для истинной автотомии. У данного экземпляра разрыв локализован между 12-м и 13-м хвостовыми позвонками. На уровне 11-го позвонка начинается атипичное расширение, не встречающееся у других Agamidae (Schall et al., 1989; Gordeev et al., 2020). В центре расширения выявлен костный фрагмент, интерпретированный как нижний остистый отросток 11-го позвонка, отделившийся из-за полной аблации 12-го позвонка. Это привело к гипертрофии мягких тканей и изменению морфологии чешуи: дистальный участок хвоста покрыт мелкими зернистыми чешуями, что характерно для регенератов некоторых агамовых. Предположительно, травма нарушила связь остистого отростка с вентральной гипаксиальной мускулатурой, что спровоцировало аномальный рост тканей [3].

У самки прыткой ящерицы Lacerta agilis (VOLSU 98.2), пойманной в Волгоградской области, обнаружена посттравматическая деформация хвоста. После 20-го кольца визуально отмечалась структура, напоминающая бифуркацию, но микро-КТ опровергла наличие надлома позвонка или формирования хрящевой трубки дополнительной ветви. Однако выявлена гипертрофия мягких тканей и врожденная деформация правого поперечного отростка позвонка. Автотомия после 27-го кольца с последующей регенерацией протекала нормально, без патологий. Второй экземпляр L. agilis (ЗИН 31549) демонстрирует сложную аномалию: после 13-го кольца хвоста наблюдается разрастание тканей с признаками регенерата.

Микро-КТ выявила левосторонний сколиоз двух позвонков, гематому и костную мозоль на хрящевой трубке, возникшую после вторичной автотомии. Хрящевая трубка дистальнее мозоли менее окостеневшая, но сохраняет полость для спинного мозга.

Уникальной особенностью является наличие неавтотомного позвонка в постпигальной зоне (3-й постпигальный позвонок), лишенного плоскости автотомии и переднего невронального отростка. Это первый описанный случай такой аномалии у Lacertidae, нарушающий типичное разделение на пигальные (неавтотомные) и постпигальные (автотомные) позвонки [3].

В ходе исследований, проведенных в Волгоградской области в 2014-2015 годах, у самца разноцветной ящурки Eremias arguta были выявлены аномалии восстановления хвоста после автотомии. Общая длина регенерировавшего участка составила 60 мм, при этом до точки раздвоения (на уровне 37-го хвостового сегмента) хвост достигал 30 мм. Правая ветвь бифуркации (25 мм) существенно превосходила левую (6 мм) и располагалась горизонтально. Меньший левый фрагмент демонстрировал Г-образную деформацию, однако чешуйки на нем сохраняли правильное расположение, несмотря на уменьшенный размер. Рентгенография установила, что причиной аномалии стал частичный перелом позвонков интравертебрального типа при незавершенной автотомии — хвост не отделился от тела. Травма привела к повреждению осевого скелета и, вероятно, затронула структуры спинного мозга, включая эпендимальный канал. Это нарушение, по-видимому, спровоцировало атипичную регенерацию, результатом которой стало формирование дополнительного хвостового отростка [4].

Желтопузик (Pseudopus apodus) относится к числу немногих представителей семейства Anguidae, не способных к автотомии. Несмотря на это, травмы хвоста, вызванные нападением хищников, встречаются у 14-70% особей в разных популяциях. Повреждения чаще локализуются в последней трети хвоста, который имеет длинную, сужающуюся к концу форму. В ряде случаев наблюдаются короткие регенераты длиной до 20 мм, покрытые чешуями с менее правильной формой и расположением. Анализ морфологии 66 особей из Южного Казахстана и других регионов (Таджикистан, Грузия, Армения, Болгария, Турция, Азербайджан) показал, что травмы хвоста встречаются у 20–60% изученных экземпляров. У большинства особей регенераты не превышали 0,5–1,0 см, однако в одном случае на регенерированном кончике хвоста была обнаружена крупная чешуя, напоминающая коготь [5].

Особый интерес представляет редкое явление бифуркации хвоста. У экземпляра из Южного Казахстана на травмированном участке был зафиксирован дополнительный отросток длиной 7 мм, расположенный параллельно основной оси хвоста. Основание отростка покрыто мелкими чешуями, а его верхняя часть — 3–4 вытянутыми чешуйками. Предполагается, что аномалия возникла вследствие множественных повреждений хвоста. Ранее сообщалось о другом случае раздвоения хвоста у особи из Азербайджана, однако он, вероятно, связан с врождённой аномалией развития [5].

Приведенные в статье аномалии и патологии хвостового отдела у рептилий демонстрируют, что нарушения процессов автотомии и регенерации служат критическими маркерами адаптационных сбоев. Эволюционно закрепленные механизмы, такие как интравертебральная автотомия (разрыв через зоны слабости в позвонках) у представителей Scincidae, Gekkonidae и Lacertidae, а также интервертебральная автотомия (межпозвонковый разрыв) у Agamidae и Colubridae, при отклонениях провоцируют структурные деформации. Так, у кавказской агамы Paralaudakia caucasia псевдоавтотомия привела к гипертрофии тканей и атипичному окостенению, а у прыткой ящерицы Lacerta agilis выявлены уникальные аномалии — левосторонний сколиоз позвонков и нарушение пигально-постпигальной дифференциации [5].

Особого внимания заслуживают случаи бифуркации хвоста, например, у разноцветной ящурки Eremias arguta, где частичный перелом интравертебрального типа вызвал формирование асимметричных ветвей регенерата. У желтопузика Pseudopus apodus, неспособного к автотомии, травмы хвоста сопровождались редкими случаями бифуркации и атипичным чешуйчатым покровом, что подчеркивает пластичность регенеративных процессов даже у видов с ограниченными компенсаторными возможностями [5].

Выявленные патологии — сколиоз, гипертрофия мягких тканей, костные мозоли, аномалии чешуи — не только снижают подвижность и социальную активность рептилий, но и отражают воздействие стрессовых факторов: травм, инфекций, метаболических нарушений. Например, посттравматическая девиация у Lacerta agilis и мультифокальный спондилит у Squamata свидетельствуют о связи между механическими повреждениями и системными воспалительными процессами [5].

Данные исследования подтверждают, что аномалии хвостового отдела, такие как bifurcatio caudae (раздвоение хвоста), pseudoautotomia (псевдоавтотомия), scoliosis vertebralis (сколиоз позвонков) и другие всё ещё не полностью исследованы и требуют дальнейшего изучения молекулярных механизмов регенерации, а также роли различных факторов в образовании патологий. Изучение регенерации хвостового отдела и её отклонений у рептилий способствует развитию регенеративной медицины человека (например, восстановление тканей и органов), улучшению ветеринарных практик для сохранения биоразнообразия, а также пониманию клеточных механизмов репарации.

СПИСОК ЛИТЕРАТУРЫ

1. Гордеев, Д.А. Автотомия и регенерация у чешуйчатых пресмыкающихся (Squamata, Reptilia): стратегии защитного поведения и морфологические особенности (с использованием методов компьютерной микротомографии) / Д.А. Гордеев, Н.Б. Ананьева, Д.В. Корост // Известия Российской академии наук. Серия биологическая. – 2020. – №. 4. – С. 401-410.

2. Уманский, Э.Е. О восстановлении регенерационной способности конечности рептилий / Э.Е. Уманский, В.П. Кудокоцев // Доклады Академии Наук СССР. — 1948. — Т. LXI, № 4. — С. 757—760.

3. Гордеев, Д.А. Новые данные по аномалиям и патологиям хвостового отдела осевого скелета ящериц / Д.А. Гордеев, Д.В. Корост, Н.Б. Ананьева // Труды Зоологического института РАН. – 2021. – Т. 325, № 4. – С. 447-456.

4. Гордеев Д.А. Случаи неполной автотомии и нарушения регенерации хвоста разноцветной ящурки (Eremias arguta (Pallas, 1773)) и прыткой ящерицы (Lacerta agilis Linnaeus, 1758) в Волгоградской области / Д.А. Гордеев // Современная герпетология. – 2017. – Т. 17. – №. 1-2. – С. 3-9.

5. Чирикова М.А. О факте бифуркации хвоста у желтопузика (Pseudopus apodus) в Южном Казахстане / М.А. Чирикова // Института зоологии Республики Казахстан. – 2021. – С. 141.

УДК 598.1:[591.169.2+591.169.8]

ВОССТАНОВИТЕЛЬНЫЕ СПОСОБНОСТИ У РЕПТИЛИЙ ОТРЯДА SQUAMATA: АДАПТИВНЫЕ ТАКТИКИ САМОЗАЩИТЫ, АВТОТОМИЯ И ОСОБЕННОСТИ РЕПАРАТИВНОЙ РЕГЕНЕРАЦИИ

П.Е. Бочкарев, студент
Научный руководитель: Н.А. Сигарева, канд. биол. наук, доцент
Новосибирский государственный аграрный университет

Аннотация. Статья раскрывает уникальные эволюционные стратегии рептилий отряда Squamata, фокусируясь на автотомии хвоста и репаративной регенерации — ключевых адаптациях, обеспечивающих выживание в условиях дикой среды. Работа основана на данных исследований морфологии, геномики и эволюционной биологии. Восстановление хвоста — не только энергозатратный процесс, но и результат сложных клеточных взаимодействий, включая миграцию стволовых клеток и эпигенетическую регуляцию, что представляет большой потенциал для изучения. Результаты работ L. Alibardi и И.И. Шмальгаузена,

приведённые в статье, подчёркивают потенциал рептилий как моделей для биомедицинских исследований, особенно в контексте регенеративной медицины. Статья актуализирует вопрос о восстановлении утраченных тканей у высших животных, предлагая новые направления для изучения клеточной пластичности и эволюционных адаптаций.

Ключевые слова: репаративная регенерация, самозащита, рептилии, автотомия, регенеративная медицина.

Рептилии демонстрируют удивительное разнообразие адаптаций к разным условиям обитания, что отражается в их строении и поведении. Наземные виды приспособлены к передвижению по твердому субстрату, роющие формы, такие как щитохвосты или литоринхи, обладают клиновидной головой и редуцированным хвостом, облегчающими рытье. Древесные рептилии, включая хамелеонов и некоторых игуан, имеют сжатое с боков тело, цепкие конечности с изогнутыми когтями, а у змей — способность обвивать ветви. Водные виды, например, крокодилы или морские змеи, используют волнообразные движения хвоста для плавания, причем у последних, хвост уплощен, повышая маневренность [1].

Защитные механизмы рептилий делятся на пассивные и активные. К первым относится маскирующая окраска, имитирующая субстрат: плетевидные змеи сливаются с ветвями, а хамелеоны меняют цвет кожи. Контрастные узоры, как у кобр с «очками» на капюшоне, служат для устрашения. Черепахи полагаются на панцирь, особенно развитый у наземных видов. Активная защита включает поведенческие адаптации: круглоголовки зарываются в песок, эфа имитирует атаку, а вараны наносят удары хвостом. Многие рептилии издают угрожающие звуки — шипение черепах, треск хвоста гремучих змей или скрип гекконов [1].

Но одной из самых известных и примечательных видов самозащиты у рептилий является автотомия – процесс отбрасывания активно двигающегося хвоста для отвлечения хищников. Существует два основных механизма автотомии хвоста у рептилий как защитной стратегии. Наиболее распространена интравертебральная автотомия, при которой хвост отделяется в области специализированных зон слабости внутри тел позвонков. Этот тип характерен для лепидозавров отряда Rhynchocephalia, а также для чешуйчатых из семейств Scincidae, Cordylidae, Teiidae, Xantusiidae, Anguidae, Lacertidae, отдельных представителей Iguanidae и большинства видов подгруппы Gekkota (включая семейства Carphodactylidae, Diplodactylidae, Gekkonidae, Eublepharidae, Phyllodactylidae, Sphaerodactylidae) [2].

Менее распространенный интервертебральный тип предполагает отделение хвоста между соседними позвонками без наличия предопределенных зон разрыва. Данный механизм достоверно зафиксирован у ящериц семейства Agamidae, обладающих способностью к автотомии, а также у ряда змей, преимущественно из семейств Colubridae, Lamprophiidae и Natricidae [2].

Локализация участка автотомии хвоста определяется несколькими факторами. Во-первых, способность к отбрасыванию зависит от анатомического строения позвонков: ближе к основанию хвоста расположены неавтотомные (пигальные) сегменты, тогда как следующие за ними постпигальные позвонки имеют структуру, позволяющую произвести разрыв. Количество таких сегментов варьирует между видами и даже внутри одного вида. У рептилий с интравертебральным механизмом автотомии (например, у представителей *Iguana iguana*, *Cyclura spp.*, *Ctenosaura acanthura*, а также родов *Sauromalus*, *Basiliscus*, *Enyalioides*) с возрастом происходит слияние фрагментов позвонков в дистальной части хвоста, что приводит к полной или частичной утрате этой способности. Во-вторых, положение разрыва зависит от точки захвата хищником или сородичем: автотомия происходит чуть выше места повреждения (не более чем на три сегмента), что минимизирует потерю ткани, учитывая высокие энергозатраты на регенерацию и временное снижение подвижности особи. Кроме того, особенности образа жизни вида могут влиять на стратегию автотомии [2;3].

Согласно ряду исследований, способность к автотомии не зависит от пола ящериц. Вероятность встретить особь с отброшенным или восстановленным хвостом одинакова для самцов и самок, что типично для большинства видов ящериц. Между полами не обнаружено

значимых различий в частоте встречаемости различных состояний хвоста, однако наиболее вероятной зоной автотомии является дистальный отдел хвоста [2;3].

После автотомии хвоста в оставшейся его части видны фрагменты позвонка и мышечные ткани. Последующий анализ с использованием микро-КТ демонстрирует частичную резорбцию дистального позвонка, что подтверждается рентгеноплотностными срезами [2].

Исследование микро-КТ и макроскопический осмотр показали, что линия отрыва хвоста не совпадает с межпозвонковым сочленением, образуя сложную траекторию. С дорсальной стороны разрыв начинается между чешуями напротив сустава двух позвонков, смещается краниально, достигает тела позвонка и следует к его дистальному краю. Затем линия перелома проходит через межпозвонковое пространство, вновь отклоняется краниально, сопровождаясь разрывом хвостовых сосудов, и завершается у основания остистого отростка следующего позвонка, возвращаясь к межчешуйчатому промежутку [2].

После отрыва хвоста следует долгий процесс регенерации утерянной части тела. Длится данный процесс около 6 месяцев. Во время регенерации особь менее активна, ведёт более скрытный образ жизни. Согласно некоторым количественным анализам, можно выделить как минимум шесть вариаций регенерата хвоста: шишковидный зазубренный, шишковидный гладкий, зауженный, булавовидный, конусовидный зазубренный и конусовидный гладкий. Среди них наиболее часто встречается шишковидный зазубренный регенерат [2].

Сама регенерация представляет собой сложный биологический процесс восстановления тканей, регуляция которого осуществляется множеством генетических факторов. У рептилий вида *Anolis carolinensis* идентифицировано 326 генов с дифференциальной экспрессией, активирующих молекулярные механизмы регенерации. Среди них ключевую роль играют гены, ассоциированные с реакцией на тканевое повреждение, эндокринной регуляцией и формированием элементов костно-мышечной системы. Важным аспектом является участие эпигенетических модификаций, способных модулировать экспрессию генетической информации, что потенциально может оказывать влияние на репаративный потенциал организмов.

Более глубоко процесс регенерации изучается в исследованиях L. Alibardi, в которых демонстрируется механизм регенерации эпифиза ящериц, окружённого суставным хрящом, после травматического воздействия. В первые дни после повреждения отмечается диффузная дегенерация хрящевой ткани. Однако к 21-му дню морфологическая структура суставного хряща полностью восстанавливается. Применение 5BrdU — маркёра синтеза ДНК в S-фазе клеточного цикла — показало, что пролиферирующие клетки мигрируют как с поверхности суставного хряща, так и из метафизарной пластинки, а именно из зон покоя и пролиферации, где в норме сохраняется активность деления хондробластов. Сформированные в ходе регенерации хондробласты объединяются в изогенные группы с низким содержанием внеклеточного матрикса (ВКМ) [4].

В тех же исследованиях упоминается, что высокая способность к восстановлению суставного хряща у рептилий, вероятно, обусловлена незакрытыми ростовыми зонами в эпифизах длинных костей. Предполагается, что эти зоны содержат резидентные стволовые клетки, которые в процессе роста обеспечивают образование хондробластов для суставного и метафизарного хряща, а при повреждении активируют механизмы репаративного хондрогенеза [4].

В исследованиях академика И.И. Шмальгаузена разобран процесс не столько регенерации конкретно хвостового отдела, сколько восстановление конечностей и тканей рептилий в целом. В результате его опытов было установлено, что в регенератах обнаруживаются удлиненные палочковидные хрящевые структуры, расположенные в непосредственной близости от скелетного остатка или на определенном расстоянии от него. Отсутствие прямого контакта данных хрящей с костной тканью исходной конечности свидетельствует об их формировании независимо от исходного скелета. Хрящевые элементы

окружены мышечной тканью, присутствующей в различном объеме, вплоть до существенных скоплений. Мышечные волокна распределены вдоль всей длины регенерата, достигая дистальной зоны. Гистологический анализ срезов позволяет идентифицировать анатомическую связь между мышцами регенерирующей ткани и мускулатурой культи. Параллельно выявляются изолированные мышечные пучки, лишенные соединения с исходными мышечными структурами. В исследуемых образцах отмечается обильная иннервация, представленная хаотично расположенными нервными волокнами. Морфологические характеристики регенератов демонстрируют сходство с хвостоподобными образованиями. Однако в рамках многочисленных контрольных экспериментов формирования аналогичных структур зафиксировано не было. Во всех случаях ампутации регистрировалось типичное заживление раневой поверхности без осложнений [5].

Нет сомнения, что в исследованиях И.И. Шмальгаузена выросты представляют собой несовершенные регенераты конечности ящерицы. Это дает основание предполагать, что регенерационная способность конечности у ящерицы может быть восстановлена в значительно более совершенном виде. Полученные данные свидетельствуют о том, что отсутствие регенерации конечности у ящерицы определяется не отсутствием или недостатком регенерационного материала, ибо регенерировавшие выросты достаточно велики и обладают всеми тканевыми компонентами конечности, а отсутствием определенных коррелятивных связей, необходимых для правильного расчленения регенерационной бластемы, в результате чего возникает бесформенный скелет, вместо правильно расчлененного, а мышечное волокно, не образуя правильной мускулатуры, беспорядочно врастает в регенерат. Вероятно, усиление распада и дедифференциации мезодермальных тканей также является одним из звеньев восстановления морфогенетических корреляций, необходимых для осуществления регенерации. Можно сказать, что регенерация у рептилий – это не совершенный процесс и регенерат хвостового отдела внешне, как правило, существенно отличается от первоначального хвоста. А регенерация конечностей происходит беспорядочно лишь с частичным восстановлением функций утерянной части тела [5].

Исследования восстановительных способностей рептилий отряда Squamata, в частности тактик автотомии и репаративной регенерации, раскрывают уникальные гистологические и молекулярные механизмы, лежащие в основе их адаптаций. Гистологический анализ подтвердил, что автотомия хвоста, будь то интравертебральный или интервертебральный тип, сопровождается сложными структурными изменениями. Использование микро-КТ позволило визуализировать частичную резорбцию дистального позвонка в зоне разрыва, а также траекторию линии отрыва, которая не совпадает с межпозвонковыми сочленениями, формируя сложный паттерн, затрагивающий чешуи, тело позвонка и сосудистые структуры. Эти данные подчеркивают эволюционную оптимизацию процесса, минимизирующую энергозатраты и повреждения тканей.

Регенерация хвоста демонстрирует вовлечение множества гистологических и генетических факторов. Идентификация 326 генов с дифференциальной экспрессией у *Anolis carolinensis*, включая гены, регулирующие ответ на повреждение и формирование костно-мышечной системы, указывает на сложную эпигенетическую регуляцию процесса. Гистологические исследования L. Alibardi выявили ключевую роль незакрытых ростовых зон в эпифизах, содержащих резидентные стволовые клетки. Миграция хондробластов из зон покоя и пролиферации, их объединение в изогенные группы с низким содержанием внеклеточного матрикса, а также восстановление морфологии суставного хряща к 21-му дню после травмы подчеркивают высокий регенеративный потенциал рептилий.

Работы И.И. Шмальгаузена дополнили понимание гистологических особенностей регенерации, выявив формирование хрящевых структур и мышечных волокон в регенератах конечностей. Однако отсутствие коррелятивных связей между тканями приводит к аномальной организации регенерата, что объясняет преобладание хвостоподобных образований вместо полноценных конечностей. Эти данные указывают на то, что ограничения регенерации связаны не с дефицитом клеточного материала, а с нарушением

морфогенетических взаимодействий, необходимых для пространственной организации тканей.

Таким образом, гистологические исследования автотомии и регенерации у Squamata раскрывают многоуровневые адаптации, сочетающие анатомическую специализацию, клеточную пластичность и генетическую регуляцию. Дальнейшее изучение резидентных стволовых клеток, эпигенетических модификаций и межтканевых корреляций может стать ключом к пониманию эволюционных ограничений регенерации и её потенциала у других позвоночных, включая человека.

СПИСОК ЛИТЕРАТУРЫ

1. Стоцкая, Д.Р. Адаптация рептилий к условиям окружающей среды / Д.Р. Стоцкая, И.З. Фазылов, К.С. Стоцкий // Наука через призму времени. – 2019. – №. 1. – С. 32-33.

2. Гордеев, Д.А. Автотомия и регенерация у чешуйчатых пресмыкающихся (Squamata, Reptilia): стратегии защитного поведения и морфологические особенности (с использованием методов компьютерной микротомографии) / Д.А. Гордеев, Н.Б. Ананьева, Д.В. Корост // Известия Российской академии наук. Серия биологическая. – 2020. – №. 4. – С. 401-410.

3. Гордеев, Д.А. К вопросу стратегии защитного поведения некоторых представителей агам рода Paralaudakia Baig, Wagner, Ananjeva and Böhme, 2012 / Д.А. Гордеев, Н.Б. Ананьева // Известия высших учебных заведений. Поволжский регион. Естественные науки. – 2019. – №. 1 (25). – С. 20-27.

4. Билялов, А.И. Экстремальные примеры репаративного хондрогенеза: молекулярные механизмы / А.И. Билялов, Н.С. Филатов, Д.Д. Филимошина [и др.] // Морфология. – 2024. – Т. 162. – №. 2. – С. 200-212.

5. Гордеев, Д.А. Случаи неполной автотомии и нарушения регенерации хвоста разноцветной ящурки (Eremias arguta (Pallas, 1773)) и прыткой ящерицы (Lacerta agilis Linnaeus, 1758) в Волгоградской области / Д.А. Гордеев// Современная герпетология. – 2017. – Т. 17. – №. 1-2. – С. 3-9.

УДК 616.366:618.19:636.09

САХАРНЫЙ ДИАБЕТ СОБАК И КОШЕК

К.А. Варава, студентка
Научный руководитель: Р.Г. Уткина, ст. преподаватель
Новосибирский государственный аграрный университет

Аннотация. В данной статье представлена информация об сахарном диабете. Данное заболевание часто встречается у кошек и собак. В основной части статьи раскрываются причины его возникновения и процессы, происходящие в организме животного в период развития болезни. Также предоставляется информация о профилактике и лечении сахарного диабета.

Ключевые слова: сахарный диабет, заболевание, инсулин, животные, поджелудочная железа, глюкоза, исследования, тип, инсулинозависимый.

Сахарный диабет — это хроническое заболевание, характеризующееся высоким уровнем глюкозы в крови. В основе заболевания лежит абсолютная или относительная недостаточность инсулина, что приводит к нарушениям углеводного, жирового и белкового обмена. Заболевание связано с длительным повышением концентрации глюкозы в крови и изменениями в обмене веществ. Большинство случаев диабета обусловлено дисфункцией поджелудочной железы, которая не производит достаточное количество инсулина. Инсулинорезистентность клеток также играет ключевую роль в развитии заболевания [1 ,2, 3].

В исследовании, представленном в статье, было установлено, что кастрированные животные подвержены более высокому риску развития сахарного диабета по сравнению с некастрированными. Основными причинами этого являются избыточный вес или ожирение, малоподвижный образ жизни и несоблюдение режима питания и нормированного рациона. Соотношение кастрированных котов к кастрированным кошкам составляет 1,81:1, что указывает на то, что кастрированные коты с сахарным диабетом встречаются почти в два раза чаще, чем кастрированные кошки с аналогичным заболеванием.

Среди некастрированных животных наблюдается противоположная тенденция: соотношение некастрированных котов к некастрированным кошкам равно 1:2. В общем, соотношение кастрированных животных к некастрированным кошкам обоих полов составляет 10:1. Учитывая данные исследования, можно сделать вывод, что кастрация увеличивает риск развития сахарного диабета у котов, при этом пол животного имеет значительное значение.

В другом исследовании показали, что к сахарному диабету более подвержены собаки породы пудель, мопс, среднего возраста, которые не были стерилизованы. У таких пород как ретривер, питбуль и терьер риск развития диабета менее выражен [4, 5, 6].

Диабет 1 типа, также известный как инсулинозависимый диабет, характеризуется разрушением более 90% b-клеток поджелудочной железы, ответственных за производство инсулина. Это разрушение может иметь различные причины, включая вирусные инфекции и аутоиммунные заболевания. В результате, у пациентов с этим типом диабета поджелудочная железа вырабатывает недостаточное количество инсулина или не производит его вовсе.

Вирусные инфекции играют ключевую роль в развитии диабета 1 типа. Они не только непосредственно повреждают b-клетки, но также могут вызывать иммунный ответ, при котором организм начинает атаковать свои собственные инсулин-продуцирующие клетки. В крови больных диабетом 1 типа часто обнаруживаются антитела против b-клеток.

Такие пациенты полностью зависят от инсулина, который необходим для нормального усвоения глюкозы в организме. Чаще всего диабет 1 типа развивается у молодых животных и сопровождается выраженным снижением или отсутствием секреции собственного инсулина. В этом случае инсулинотерапия становится жизненно необходимой.

Инсулинозависимый сахарный диабет наиболее распространен у собак, в то время как среди кошек чаще заболевают представители сиамской породы. Генетические факторы предрасполагают животных к развитию этого заболевания, однако также важную роль играют внешние факторы, такие как вирусы, фуражные продукты и токсины, которые могут запускать аутоиммунные процессы или непосредственно повреждать b-клетки. К факторам риска для собак относятся такие вирусные инфекции, как вирусный гепатит и чума плотоядных.

Диабет 2 типа, или инсулиннезависимый диабет, характеризуется сохранением секреции инсулина поджелудочной железой, иногда даже в избытке. Однако во многих случаях клетки организма становятся резистентными к инсулину из-за воздействия фактора некроза опухоли-альфа или аутоиммунных реакций на инсулиновые рецепторы. Это приводит к тому, что даже при достаточном количестве инсулина, глюкоза не может быть эффективно усвоена клетками.

Наследственность и ожирение играют значительную роль в развитии диабета 2 типа. Заболевание может также возникнуть из-за неправильного использования некоторых медикаментов, таких как кортикостероиды при синдроме Кушинга, а также при эндокринных нарушениях, например, акромегалии и болезни Кушинга.

Диабет 2 типа чаще всего проявляется в среднем возрасте и наиболее распространен среди домашних кошек, особенно тех, что страдают от ожирения. У пациентов с этим типом диабета наблюдается нерегулярная секреция инсулина, которая не может поддерживать нормальный уровень сахара в крови из-за повышенной инсулинорезистентности в жировых тканях, скелетных мышцах и печени.

Наследственные факторы, такие как пострецепторные аномалии в мышечных клетках, также могут способствовать инсулинорезистентности. Однако гораздо более значительными

являются факторы окружающей среды, такие как избыточное питание и недостаток физической активности.

На ранних стадиях диабета 2 типа b-клетки поджелудочной железы реагируют на снижение чувствительности тканей к инсулину, увеличивая его секрецию, чтобы поддерживать нормальный уровень глюкозы в крови. На этом этапе инсулинотерапия не является обязательной. Однако со временем, из-за постоянного переутомления b-клеток из-за повышенной секреции инсулина, приводит к их истощению и снижению инсулинемии. В результате может развиться комбинированная форма диабета, которая характеризуется недостаточной продукцией инсулина в сочетании с низкой чувствительностью к нему, требующая инсулинотерапии и сложная для контроля [1, 3, 7].

Вторичный сахарный диабет — это форма заболевания, которая возникает под воздействием внешних факторов, таких как лекарства, токсины или другие болезни. Этот тип диабета может быть обратимым при устранении основного патогена. Среди медикаментов, способных вызвать вторичный сахарный диабет, можно выделить несколько групп.

Препараты, такие как стрептозоцин (противоопухолевый) и диазоксид (антигипертензивное средство, также применяемое при инсулиноме), особенно в высоких дозах, а также аллоксан (азокраситель) и вакор (родентицид), могут вызывать разрушение b-клеток поджелудочной железы, что приводит к возникновению инсулинзависимого диабета. Циклоспорин (иммуносупрессор) и пентамидин (противосудорожный препарат) могут нарушать секреторную функцию b-клеток, также способствуя развитию диабета.

Кроме того, часто применяемые медикаменты, такие как кортикостероиды, половые гормоны (например, для подавления течки) и нестероидные противовоспалительные средства, могут привести к инсулинорезистентности и гипергликемии, что в конечном итоге способствует возникновению вторичного диабета 2 типа. Однако при своевременном прекращении их применения, это состояние может быть обратимым. Аналогично, использование соматотропного гормона в лечебных целях также может вызвать временные нарушения в обмене глюкозы.

Вторичный сахарный диабет также может развиваться на фоне других эндокринных заболеваний, таких как полиэндокринопатии аутоиммунного характера, синдром Кушинга, феохромоцитома, гиперальдостеронизм, гипертиреоз и акромегалия. Нарушения полового цикла, например, в фазе метэструса у сук, могут также приводить к временной гипергликемии [1, 3].

Общее состояние больных животных может оставаться удовлетворительным, что зачастую не отмечается владельцами в поведении или потребностях домашних питомцев (собак и кошек). Однако на поздних стадиях заболевания наблюдаются такие симптомы, как анорексия, летаргия, депрессия, рвота и нарушения дефекации, а также "фруктовый" (ацетоновый) запах из пасти.

При этой эндокринной патологии возникает ряд сопутствующих симптомов, которые могут являться предвестниками диабета и часто рассматриваются, и лечатся как отдельные заболевания. К ним относятся:

-Алопеция, зуд и повреждения кожи.

- Непереносимость физических нагрузок, уменьшенная активность, быстрая утомляемость и мышечная слабость.

- Рецидивирующие инфекции, особенно в мочевыделительной системе и слизистых оболочках (например, стафилококкоз и кандидоз).

- Развитие одно- или двусторонней катаракты (это чаще наблюдается у собак).

- Нарушения репродуктивной функции у самцов и самок.

При сборе анамнеза и проведении физикального осмотра ветеринару необходимо проводить дифференциальную диагностику сахарного диабета по отношению к ряду эндокринных заболеваний и патологий, связанных с метаболическими нарушениями.

Сахарный диабет необходимо отличать от других заболеваний, которые могут вызывать полидипсию и полиурию, а также частичное или полное отсутствие аппетита, либо,

наоборот, полифагию. Основные проявления диабета включают жажду, сопровождающуюся обильным мочеиспусканием [5, 9].

Сахарный диабет имеет три формы компенсации: компенсированную, субкомпенсированную и декомпенсированную.

1. Компенсированный диабет характеризуется уровнем глюкозы в крови, близким к норме, что позволяет пациенту чувствовать себя довольно хорошо и снижает риск осложнений.

2. Субкомпенсированная форма наблюдается при уровне глюкозы не выше 13,9 ммоль/л, отсутствует ацетон в моче, а количество сахара, выделяемого с мочой, не превышает 50 грамм. Эта стадия указывает на неадекватное лечение и требует коррекции терапии и питания, чтобы избежать перехода в декомпенсированную форму.

3. Декомпенсированный диабет проявляется уровнем сахара в крови выше 13,9 ммоль/л, выделением более 50 грамм сахара с мочой и наличием ацетона в ней. Это состояние развивается при недостаточном или отсутствии лечения и приводит к поражениям органов и систем, вызывающим серьезные осложнения, требующие немедленного вмешательства [8].

Терапия сахарного диабета у животных должна быть направлена на предотвращение и отсрочку развития осложнений, как острых (кетоз, гиперосмолярное некетоацидотическое состояние, лактатацидоз), так и поздних (нейропатия, ретинопатия, нефропатия).

При инсулинзависимом сахарном диабете главным терапевтическим мероприятием является инсулинотерапия. Важным компонентом лечения также является диетотерапия.

В случае инсулиннезависимого диабета на ранних стадиях, характеризующихся нарушением толерантности к глюкозе и умеренной гликемией, терапия в основном включает изменения в диете, увеличение физической активности и снижение массы тела. Если эти меры оказываются неэффективными и развиваются стойкие гипергликемии или тяжелые метаболические нарушения (кетонемия, дислипопротеинемия), может потребоваться применение пероральных сахароснижающих препаратов. В некоторых случаях, даже при диабете 2 типа, может возникнуть необходимость в инсулинотерапии из-за недостаточного эффекта пероральных препаратов или временного увеличения потребности в инсулине на фоне стресса, травмы, беременности или других заболеваний.

При составлении диеты важно учитывать, что рацион должен содержать низкое количество легкоусвояемых углеводов, высокое содержание трудноперевариваемых (клетчатки), низкое содержание жира и полноценный высококачественный белок. В случаях ожирения рекомендовано снизить калорийность суточного рациона на 30% для кошек и на 40% для собак. Современные производители кормов предлагают ряд патентованных диет, соответствующих этим требованиям. Режим кормления будет зависеть от схемы введения инсулина или использования пероральных сахароснижающих средств.

Тактика лечения животных с сахарным диабетом также должна включать коррекцию сопутствующих заболеваний и регулярные физические нагрузки.

Лечение сахарного диабета включает использование инсулина и соблюдение диетических рекомендаций. Инсулины классифицируются по степени очистки, на что влияют их стандарты (обычные, высокоочищенные, монокомпонентные). Также выделяется группа инсулинов, полученных с использованием генной модификации [1, 5, 10].

Для успешной профилактики сахарного диабета у животных необходимо наладить полноценное и нормированное кормление, а также контролировать вес животных. Важно организовать регулярные прогулки и физическую активность, систематизировать режим моциона и частоту выгулов. Эти мероприятия способствуют созданию условий для здорового образа жизни и играют ключевую роль в профилактике данного заболевания [5, 9].

Таким образом, сахарный диабет – это хроническое эндокринное заболевание, характеризующееся высоким уровнем глюкозы в крови из-за недостатка инсулина, его неэффективности или сочетания может привести к различным осложнениям, затрагивающим органы и системы организма. Он требует постоянного контроля и своевременной

медицинской помощи, чтобы избежать осложнений и обеспечить качественную жизнь животному.

СПИСОК ЛИТЕРАТУРЫ

1. Солошек, Л.М. Сахарный диабет у мелких домашних животных: некоторые аспекты диагностики и лечения / Л.М. Солошек, Н.М. Зуева, С.В. Середа // Ветеринарная медицина. — 2023. — № 3. — С. 24–28.
2. Горяинова, А.М., Биохимия болезней: молекулярные механизмы развития рака, сахарного диабета и других патологий у животных / А.М. Горянова, А.А. Савинова, В.А. Германова. — Персиановский: Донской ГАУ, 2023. — С. 119–121.
3. Козьминых, М.А. Особенности развития сахарного диабета у животных / М.А. Козьминых, Н.И. Женихова // Современные проблемы ветеринарии. — Екатеринбург: УрГАУ, 2023. — С. 1–3.
4. Мартынов, А.Н. Ретроспективный анализ заболеваемости сахарным диабетом мелких домашних животных / А.Н. Мартынов // Ветеринарная практика. — 2016. — № 2. — С. 47–51.
5. Евсюков, Я.Г. Сахарный диабет у животных: профилактика, лечение, диагностика / Я.Г. Евсюков // Ветеринарный врач. — 2023. — № 5. — С. 234–236.
6. Гаврилова, Э.С. Сахарный диабет: действительность, прогнозы, профилактика / Э.С. Гаврилова, Б.О. Авдеев, А.А. Чернышова // Актуальные вопросы ветеринарной биологии. — 2023. — № 4. — С. 971–973.
7. Максимов, Э.Н. Сахарный диабет собак / Э.Н. Максимов. — Москва : ВетАкадемия, 2023. — 150 с.
8. Муравьева, Е.А. Аспекты дифференциальной диагностики сахарного диабета у домашних плотоядных животных / Е.А. Муравьева, Б.В. Уша // Российский ветеринарный журнал. — 2007. — № 3. — С. 212–214.
9. Колоденская, В.В. Сахарный диабет у животных / В.В. Колоденская, А.В. Брызгалина // Научные ведомости Донского ГАУ. — 2020. — № 2. — С. 18–21.
10. Бараханян, А.Г. Опыт лечения сахарного диабета у мелких домашних животных в ФКП «Ростовцирк» г. Брянска / А.Г. Бараханян // Ветеринарная клиника. — 2023. — № 1. — С. 1–4.

УДК 619: 611.3: 636.92

МОРФОЛОГИЧЕСКИЕ ОСОБЕННОСТИ ЖЕЛУДКА ГРЫЗУНОВ И ЗАЙЦЕОБРАЗНЫХ

И.В. Васюхневич, студентка
Научный руководитель: М.В. Лазарева, канд. ветеринар. наук, доцент
Новосибирский государственный аграрный университет

Аннотация. В статье представлено описание морфологических видовых особенностей желудка представителей отряда грызунов и зайцеобразных в сравнительном аспекте. Грызуны и зайцеобразные – это две группы млекопитающих, которые имеют свои уникальные морфологические и физиологические характеристики, адаптированные к их образу жизни и рациону. Раннее зайцеобразных относили к отряду грызунов, однако позднее они были выделены в отдельный отряд, что отражает их уникальные характеристики, в том числе особенности строения пищеварительной системы. В статье рассматриваются строение и форма желудка, а также особенности его оболочек. Особое внимание уделяется анатомическим различиям в структуре органа крыс (белой и серой), хомяков (джунгарского и сирийского), морских свинок, кроликов и зайца-беляка. Полученные данные акцентируют внимание на взаимосвязи между морфологическими характеристиками желудка и пищевыми

предпочтениями исследуемых видов, что способствует более глубокому пониманию функциональных особенностей их желудочно-кишечного тракта. Исследование имеет значение для дальнейших работ в области зоологии и ветеринарной медицины.

Ключевые слова: грызуны, зайцеобразные, желудок, строение, пищеварительная система, крысы, хомяки, морские свинки, зайцы, кролики.

Изучение морфологии органов и систем организма как домашних, так и диких животных является важной областью исследований, которая до сих пор требует более глубокого анализа [7]. Одними из таких представителей являются виды из отряда зайцеобразные и грызуны. Особый интерес представляет желудок, который имеет ряд характерных особенностей.

Цель статьи: изучить морфологические особенности желудка представителей отряда грызунов и зайцеобразных, с акцентом на анализ анатомических различий в структуре желудка.

Желудок, или ventriculus (gaster) – является мешкообразным расширенным участком пищеварительной трубки. В желудке пищевой ком временно сохраняется и подвергается химической обработке.

Грызуны – многочисленный отряд млекопитающих. Желудок грызунов, несмотря на наличие некоторых основных структурных сходств, существенно различается у разных видов. Эти различия в морфологии зависят от типа пищи и частоты ее приема, которую потребляет животное. Рассмотрим особенности морфологии желудка различных представителей отряда грызунов.

Крысы – род грызунов семейства мышиных. Крысы играют значительную роль в современной медицине, выступая в качестве основных подопытных животных для научных исследований. На них проводятся испытания различных лекарственных препаратов [1].

Желудок крысы имеет форму крючка, также встречаются желудки подковообразной формы. Его длина с содержимым составляет 42 ± 5 мм, ширина — 23 ± 3 мм, а толщина — 14 ± 4 мм. Вместимость желудка крысы колеблется от 9,0 до 12,47 г, что составляет от 3,9% до 4,6% от общего веса тела животного [2]. Большей частью желудок расположен под печенью. Большая кривизна желудка выступает из-под острого каудального края печени, находясь слева и немного ниже малой кривизны. Дно желудка располагается дорсально и немного выше пилорической части. Таким образом, желудок крысы ориентирован почти поперечно, находясь между сагиттальной и поперечной плоскостями. Желудок состоит из четырех отделов: пищеводный (преджелудок), который выполняет функцию хранения и начального переваривания пищи. Кардиальный, в котором находятся трубчатые железы, секрет которых не содержит ферментов. Дно желудка занимает большую часть органа и содержит железы, вырабатывающие пепсиноген и соляную кислоту для дальнейшего переваривания пищи. Пилорическая часть желудка, в свою очередь, характеризуется железами, которые производят слизистый секрет.

Слизистая оболочка желудка крыс имеет две зоны: безжелезистую (в кардиальной части) и железистую (в пилорической). Между этими двумя зонами проходит чётко выраженная граница в виде валика. Безжелезистая кардиальная часть может занимать различный объем, в зависимости от разновидности крыс, так у белой крысы безжелезистая кардиальная часть занимает половину объема желудка, а у серой крысы 2/3 объема.

Морские свинки относятся к семейству свинковых. Желудок расположен преимущественно в левой части брюшной полости. Имеет форму деформированного рога или подковы, что может напоминать ранний эмбрион, с луковицей двенадцатиперстной кишки составляет «ложный крючок». Желудок морской свинки делится на четыре части: кардиальную, дно, тело и пилорическую. Также в желудке можно выделить три циркулярные перетяжки: проксимальную (субкардиальную, расположенную на малой кривизне тела, неполную), промежуточную (между телом и пилорической частью) и дистальную (пилорус,

наибольшую из них), что может быть связано с его способностью к значительному растяжению. Желудок имеет неравномерную ширину вдоль всей длины, которая постепенно уменьшается в дистальном направлении. Соотношение высоты к длине (h/l) составляет примерно 0,5, если учитывать общую длину органа. Если же измерять длину от кардии до привратника, то h/l увеличивается до примерно 0,6. Дно желудка у морской свинки относительно небольшое и составляет 1/6 от общей длины органа, в то время как на тело приходится половина его длины [3].

В желудке морской свинки отсутствует четкая валиковидная граница между кардиальной и пилорической зонами. Слизистая оболочка желудка имеет хорошо выраженные складки. Его объем составляет 20–30 мл, но при максимальном наполнении может достигать 80 мл. Желудок морской свинки всегда должен быть заполнен.

Хомяки являются представителями семейства хомяковых. Наиболее распространенными домашними питомцами являются джунгарские и сирийские виды хомяков. Желудок сирийских и джунгарских хомяков состоит из двух камер: преджелудка и собственно желудка, которые разделены четко выраженной перемычкой. Преджелудок имеет бобовидную форму и не содержит слепых отростков. Собственно желудок немного больше по объему, его вместимость может достигать 4 мл. Сначала пища попадает в преджелудок, где она подвергается ферментации с помощью кислот и микроорганизмов. Большая кривизна преджелудка граничит с селезенкой и поджелудочной железой. В случае переполнения объем преджелудка может достигать размеров основного, железистого желудка [1].

Длина желудка у сирийского хомяка составляет 2,7 см, а у джунгарского — 1,9 см. У сирийского хомяка сфинктер расположен в центральной части желудка и имеет форму бабочки, в то время как у джунгарского хомяка сфинктер большей частью находится в преджелудке. У джунгарского хомяка в кардиальной части желудка присутствует хорошо выраженный слепой отросток, напоминающий крючок [4].

Зайцеобразные – это отряд плацентарных млекопитающих, в который входят зайцы, кролики и пищухи. Все представители этого отряда обладают однокамерным железистым желудком, который отличается от желудка грызунов наличием хорошо развитого свода (дно желудка). Желудок зайцев имеет подковообразную форму и представляет собой крупный серозно-мышечно-слизистый мешок. В области входа пищевода в желудок находится узкий кольцеобразный кардиальный участок. Фундальный отдел широкий и располагается между кардиальной частью и телом желудка. Слизистая оболочка в этом отделе гладкая, с крупными редкими складками, которые в два раза толще, чем в пищеводе. Пилорический отдел небольшой и суженный, он ведет к выходу из желудка. Слизистая оболочка пилорического отдела имеет складки различной формы и высоты. Основная часть внутренней поверхности желудка зайцев покрыта желудочными железами, при этом кардиальные железы занимают небольшую область вокруг входа пищевода.

У кроликов желудок представляет собой однокамерный орган, имеющий форму изогнутого подковообразного мешка. Средний объем заполненного желудка составляет 179-200 см^3, его масса в наполненном состоянии колеблется от 170 до 200 г, а пустого — от 30 до 32 г. Деление желудка на два основных отдела происходит благодаря серповидной складке, которая опускается в его полость поперечно с малой кривизны, ближе к пилорической части [5]. Желудок кроликов лежит от 9 до 13 межреберья, немного смещен влево. В его структуре различают слепой мешок, тело и дно. Длина желудка у кроликов составляет около 9,7 ± 2,5 см, высота в узкой части – 3,5 ± 0,8 см, максимальная высота слепого мешка достигает – 7,2 ± 1,3 см. Слепой мешок в три раза больше пилорического отдела. Желудок кроликов состоит из кардиальной зоны, куда впадает пищевод на уровне 11-го ребра, и пилорического отдела, который впадает в двенадцатиперстную кишку на уровне 12-го ребра. Толщина слизистой оболочки варьируется от 0,29 до 1,36 мм, толщина мышечной оболочки составляет от 0,71 до 2,01 мм. Количество желез в поле зрения колеблется от 67,6 до 108,9 штук. Желудок здорового кролика обычно заполнен наполовину химусом. Эту постоянную значительную наполненность желудка можно объяснить его слабой мускулатурой, за исключением

мышечной ткани в области выхода из желудка, сокращения которой были бы в состоянии протолкнуть содержимое желудка дальше [6].

Заключение. Таким образом, желудок рассматриваемых грызунов имеет различную форму и размер, характерные для каждого вида. У всех грызунов можно наблюдать четко выраженные пилорическую и кардиальную зоны, однако объем безжелезистой части варьируется в зависимости от вида. У крыс граница между кардиальной и пилорической зонами имеет границу в виде валика, тогда как у морских свинок она отсутствует, и для последних характерно относительно небольшое дно желудка. У сирийских и джунгарских хомяков желудок состоит из двух камер, при этом они различаются расположением сфинктера и наличием у джунгарского хомяка слепого отростка в кардиальной части. Объем желудка морской свинки значительно больше, чем у крысы и хомяка. Желудок как крыс, так и морских свинок расположен в левой части брюшной полости. Для морских свинок характерно наличие циркулярных перетяжек. В отличие от грызунов, все виды отряда зайцеобразные имеют однокамерный желудок с хорошо развитым сводом. Морфологические различия желудков обусловлены характером употребляемой пищи, эволюционными адаптациями и экологическими условиями. Разные виды грызунов и зайцеобразных предпочитают различные типы пищи, что требует адаптации желудка для эффективного переваривания. Размер и форма желудка также варьируются в зависимости от размеров животного и его метаболических потребностей. Эти факторы в совокупности формируют уникальные морфологические особенности желудка у видов отряда грызунов и зайцеобразных.

СПИСОК ЛИТЕРАТУРЫ

1. Пархоменко, Е.В. Сравнительная характеристика желудка грызунов / Е.В. Пархоменко, Т.П. Шубина // Наука, образование, общество: тенденции и перспективы развития. – 2020. – С. 48-49.

2. Мусин, Р.Р. Особенности строения желудка и кишечника лабораторной крысы / Р.Р. Мусин ; науч. рук. И. А. Гирфанов // Студенты - науке и практике АПК : материалы 103-й Международной научно-практической конференции студентов и магистрантов, г. Витебск, 22-23 мая 2018 г. / Витебская государственная академия ветеринарной медицины. - Витебск : ВГАВМ, 2018. - Ч. 2: Биологические, сельскохозяйственные и гуманитарные науки. - С. 24-25.

3. Петренко, В.М. Сравнительная анатомия желудка морской свинки и крысы / В.М. Петренко // Современные наукоемкие технологии. – 2013. – №. 4. – С. 105-106.

4. Мурзина, Е.Г. Морфология желудка у грызунов / Е.Г. Мурзина // Вестник Хакасского государственного университета им. НФ Катанова. – 2015. – №. 13. – С. 75-78.

5. Шубер С.С.М. Морфометрическая характеристика желудочно-кишечного тракта зайка-русака (Lepus europaeus) и дикого кролика (Oryctolagus cuniculus): автореферат дис ….канд. биол. наук. М., 2015. – 55 с.

6. Веремеева, С.А. Анатомо-гистологическое строение стенки желудка кроликов / С.А. Веремеева, К.А. Сидорова // Наука и образование: сохраняя прошлое, создаём будущее. – 2016. – С. 133-136.

7. Прикладные аспекты студенческой науки на примере взаимодействия кафедр анатомии медицинского и сельскохозяйственного вузов / П.А. Елясин, А.Н. Машак, С.В. Залавина [и др.] // Clio Anatomica : Сборник научных статей / Под редакцией С.А. Кути. – Симферополь : Крымский федеральный университет им. В.И. Вернадского, 2022. – С. 148-153.

УДК 619:611.84:598.2

АНАТОМИЧЕСКИЕ ОСОБЕННОСТИ ОРГАНОВ ЗРЕНИЯ У ПТИЦ

Е.Д. Ватулко, студентка
Е.А. Сысоева, канд. ветеринар. наук
Новосибирский государственный аграрный университет

Аннотация. В обзорной статье рассматриваются анатомические особенности органов зрения птиц, обеспечивающие их высокую зрительную адаптацию к различным условиям среды. Освещены ключевые аспекты строения глаз птиц, включая уникальные черты, такие как крупные глазные яблоки, двойную аккомодацию, высокую плотность фоторецепторов (колбочек и палочек), наличие дополнительных структур (пектен, склеральных костных колец) и особенности цветового зрения. Анализируются адаптивные механизмы, позволяющие птицам эффективно ориентироваться в полёте, охотиться и различать широкий спектр цветов, в том числе ультрафиолетовый диапазон. Рассмотрены различия в строении зрительного аппарата у разных экологических групп птиц (хищных, водоплавающих, ночных и др.). Статья основана на современных научных данных и может быть полезна биологам, орнитологам и специалистам в области сравнительной морфологии.

Ключевые слова: птицы, органы зрения, анатомия глаза, зрительная адаптация, фоторецепторы, пектен, цветовое зрение.

Зрение играет ключевую роль в жизни птиц, обеспечивая им выживание в различных экологических условиях. Благодаря высокой специализации зрительного аппарата птицы обладают исключительной остротой зрения, широким полем обзора и способностью различать больше цветов, чем большинство млекопитающих. В данной статье рассматриваются анатомические особенности глаз птиц, их адаптации к различным условиям обитания и эволюционные преимущества, связанные со зрением.

Относительные размеры глаз у птиц поражают воображение. Офтальмологические исследования выявили, что относительная масса глазного яблока у птиц составляет 0,5-3% от массы тела (у человека – 0,02%) [1]. Максимальные значения зарегистрированы у филина (Bubo bubo) – диаметр глаза 23,4±0,8 мм при массе тела 2,5-3,2 кг. Такая гипертрофия обусловлена необходимостью достижения предельных значений световой чувствительности (до 10^{-7} люкс у сов) и пространственного разрешения (до 2,5 угловых секунд у орлов) [3].

Пространственная организация глаз варьирует в зависимости от экологической специализации: латеральное положение у голубей и уток обеспечивает почти круговой обзор (300-340°), тогда как фронтальное расположение у сов и орлов создает значительное поле бинокулярного зрения (50-70°), критически важное для точного определения расстояния до добычи [4].

Особый интерес в морфологии зрительного аппарата птиц представляет склеральное костное кольцо *(annulus ossicularis sclerae)* – уникальная анатомическая структура, не имеющая аналогов у других групп позвоночных. Согласно последним морфометрическим исследованиям, этот комплекс состоит из 10-18 (в среднем 14±2) отдельных костных пластин *(ossicula sclerae)*, формирующих жесткий каркас в переднем отделе склеры [2].

Данная структура выполняет три функции: опорно-механическую, динамическую и защитную. В результате обеспечивается стабильность формы глазного яблока при перегрузках до 25G (у сокола сапсана во время пикирования), распределение напряжения при резких изменениях внутриглазного давления, предотвращение деформации при гидродинамических нагрузках у ныряющих видов [5].

По данным электронной микроскопии костные пластины служат точкой фиксации для 6-8 цилиарных мышц, участвуют в механизме двойной аккомодации и обеспечивают прецизионное движение хрусталика [5].

Авторы (Чернова, 2015; Курочкин, 2019) говорят о влиянии костных пластин на формирование механического барьера против травм, участии в терморегуляции переднего отрезка глаза, ограничении избыточной деформации при резких движениях головы.

Степень развития *ossicula sclerae* демонстрирует четкую экологическую корреляцию. Максимальная выраженность (16-18 пластин толщиной 0,5-0,7 мм) – у хищных птиц и ныряльщиков; умеренное развитие (12-14 пластин 0,3-0,4 мм) – у лесных и наземных видов; редукция (8-10 тонких пластин) – у некоторых зерноядных и ночных видов [5].

Оптическая система птичьего глаза демонстрирует ряд революционных адаптаций. Роговица отличается выраженной сферичностью (радиус кривизны 4-6 мм) и содержит специальные УФ-фильтрующие пигменты [3]. У водоплавающих видов она обладает повышенной плотностью для компенсации преломления на границе вода-воздух. Хрусталик имеет асферическую форму с исключительной эластичностью (в 2-3 раза выше человеческого), что обеспечивает уникальный механизм двойной аккомодации – одновременное изменение кривизны и положения хрусталика. Эта система позволяет птицам мгновенно переключать фокус с дальних объектов на расположенные в 5-10 см от глаза [2].

Сетчатка птиц представляет собой высокоспециализированную нейросенсорную систему с плотностью фоторецепторов до 1 млн/мм^2. У беркута острота зрения достигает 140 циклов/градус, что позволяет обнаруживать добычу с расстояния 3 км. Особый интерес представляет тетрахроматическое зрение птиц, обеспечиваемое четырьмя типами колбочек со специализированными масляными фильтрами. Эта система позволяет различать до 100 млн цветовых оттенков, воспринимать УФ-спектр и обнаруживать движение с частотой до 100 Гц [1, 3].

Гребневидный сосудистый вырост в стекловидном теле или пектен, также представляет интерес. Современные исследования указывают на его многофункциональность: от трофического снабжения сетчатки до УФ-защиты и механической стабилизации глазного яблока [1, 3].

Экологические адаптации зрительной системы особенно впечатляют у хищных птиц. Их глаза имеют форму «двойного телескопа» с гипертрофированной фовеей (1,2 млн рецепторов/мм^2) и способны аккомодировать за 0,3 секунды. Водоплавающие виды демонстрируют уникальные адаптации к подводному зрению, включая уплощенную роговицу и специальный механизм аккомодации. Ночные хищники обладают гигантскими трубчатыми глазами с содержанием родопсина в 10-20 раз превышающим таковое у дневных видов, что позволяет им эффективно охотиться в условиях минимальной освещенности [1, 2].

Зрительная система птиц продолжает оставаться предметом глубокого интереса студентов и интенсивных исследований ученых, открывая новые горизонты в понимании сенсорной эволюции и предоставляя ценные идеи для бионики и оптических технологий [6]. Изучение этих уникальных адаптаций не только расширяет наши знания о природе зрения, но и демонстрирует удивительное разнообразие эволюционных решений в животном мире.

СПИСОК ЛИТЕРАТУРЫ

1. Ильичёв, В.Д. Общая орнитология / В.Д. Ильичёв, Н.Н. Карташёв, И.А. Шилов. — Москва: Высшая школа, 1982. — 464 с.
2. Чернова, О.Ф. Функциональная морфология зрительного анализатора птиц / О.Ф. Чернова, В.Ю. Ильяшенко. — Москва: КМК, 2015. — 320 с.
3. Бабенко, В.Г. Адаптивные особенности зрительной системы птиц / В.Г. Бабенко // Зоологический журнал. — 2018. — Т. 97, № 5. — С. 517-530.
4. Панов, Е.Н. Поведение животных и этологическая структура популяций / Е.Н. Панов. — Москва: Либроком, 2012. — 432 с.
5. Курочкин, Е.Н. Эволюция зрения у птиц: анатомические и физиологические аспекты / Е.Н. Курочкин // Успехи современной биологии. — 2019. — Т. 139, № 3. — С. 227-241.

6. Межвузовская студенческая олимпиада по сравнительной морфологии как форма контроля знаний / М.В. Лазарева, О.В. Распутина, Н.А. Сигарева [и др.] // Морфология в XXI веке: теория, методология, практика : Сборник трудов Международной научно-практической конференции, Москва, 24–26 апреля 2024 года. – Москва: Федеральное государственное бюджетное образовательное учреждение высшего образования «Московская государственная академия ветеринарной медицины и биотехнологии - МВА имени К. И. Скрябина», 2024. – С. 26-28.

УДК 619:616.8-009.12-091.25-08:636.2

ЛЕЧЕНИЯ ТЕЛЯТ С КОНТРАКТУРОЙ

А.Е. Вдовкина, студентка
М.А. Бойкова, канд. ветеринар. наук
Новосибирский государственный аграрный университет

Аннотация. Проблемы со здоровьем у молодняка крупно рогатого скота выходят далеко за рамки обычных травм и ушибов. Распространённой проблемой являются заболевания суставов, которые часто прогрессируют, особенно при содержании животных в плохих условиях. Некоторые заболевания суставов могут быть врождёнными, но большинство заболеваний являются приобретёнными. Это значит, что они развиваются в результате внешних факторов, таких как неподходящее кормление, некомфортные условия содержания, инфекции или травмы. Плохое качество подстилки, неправильное кормление, перегрузки при движении, а также генетическая предрасположенность – всё это может способствовать развитию заболеваний суставов у телят, а именно контрактур.

Ключевые слова: лечение, контрактура, телята.

Одним из самых распространённых заболеваний суставов у телят является контрактура. Под контрактурой подразумевают ограничение подвижности в определённом суставе. То есть телёнок не может разогнуть или согнуть конечность. Ограничение подвижности конечности развивается в результате стягивания сухожилий или кожи сформировавшимся рубцом [1]. Чаще всего этому способствуют перенесённые заболевания, травмы или врождённые заболевания. Наиболее часто диагностируется контрактура путовых суставов передних конечностей.

Различают неврогенные, дерматогенные, артрогенные, миогенные, десмогенные и сухожильные контрактуры.

В неонатальном периоде появлению контрактур у телят могут способствовать нарушения в кормлении стельных коров, а именно недостаток питательных веществ и минералов. Контрактуры у телят могут появляться в результате оказания родовспоможения корове при отёле, когда телёнка начинают вытягивать за передние конечности. Также появлению контрактур у новорождённых телят может способствовать неправильное содержание, неполноценное кормление, неаккуратное перемещение телят. Большая часть контрактур развивается в результате переломов и воспалительных процессах в связках, мышцах, фасциях, сухожилиях и подкожной клетчатке.

Чаще всего в хозяйствах наблюдают появление тендогенных контрактур. При тендогенных контрактурах чаще всего происходит поражении сгибателей пальца, особенно сухожилия глубокого сгибателя и его дополнительной ветви.

Признаком контрактур является их медленное развитие. Характерный признак заболевания – это ограничение подвижности сустава и возможность движения в нем в сторону контрагированных мышц, связок и сухожилий. Для контрактуры характерно содержание небольшого количества синовиальной жидкости в суставе. При них наблюдается неправильное соотношение угла сустава по сравнению с нормой вследствие изменяющегося

положения сочленяющихся костей. При тендогенной контрактуре путового сустава кости пальца занимают наклонное или же вертикальное положение в обратном по сравнению с нормой направлении.

При контрактурах применяют ортопедическое, консервативное и оперативное лечение.

При консервативных методах лечения применяют массаж, втирание охлаждающих или разогревающих мазей, а также применяют «ручное исправление» контрактур: теленка фиксируют, проводят захват конечности рукой и аккуратно вытягивают ее в анатомически правильное положение и обратно (сгибают и разгибают в путовом суставе), внутримышечно назначают курс НПВС, курс внутримышечных или пероральных препаратов, также теленку необходимо обеспечить мягкую, сухую подстилку и пространство для активного движения, исправить ситуацию нередко помогает его собственная двигательная активность.

При ортопедических методах лечения проводится коррекция методом наложения лангета с иммобилизирующей повязкой из эластичных бинтов, самофиксирующихся бандажей или с гипсованием. Суставу придают анатомически правильную форму, накладывают лангет, и фиксируют посредством повязки или гипсования. Внутримышечно также назначается курс НПВС и общеукрепляющие препараты. Иммобилизирующую повязку с лангетом снимают обычно через 3 – 5 дней.

При оперативном лечении, а именно насильственном формировании тканей с последующим наложением иммобилизующей повязки, известной как редрессация достигается положительный результат в лечении контрактур. Лечение заключается в тенотомии, удлинении сухожилий, иссечении рубца, рассечении фасций и отделении рубца от кости. Редрессация представляет собой растяжение укороченных тканей под местным обезболиванием или наркозом. Чтобы избежать разрывов тканей, растяжение должно проводиться плавно. Однако одной процедуры редрессации может быть недостаточно для достижения желаемого результата, поэтому ее повторяют каждые пять дней. В таких случаях для иммобилизации редрессированных тканей используется этапная повязка, состоящая из трех гипсовых муфт. Две из них накладываются выше и ниже контрагированного сустава, а третья помещается в образовавшийся промежуток и фиксирует первые две после максимального выпрямления сустава [2, 3, 4].

Лечение телят с контрактурой – это сложный процесс, требующий индивидуального подхода. Большое внимание следует уделить профилактическим мероприятиям, а также кормлению и содержанию молодняка для профилактики появления контрактур.

СПИСОК ЛИТЕРАТУРЫ

1. Лазарева, М.В. Сравнительная характеристика синовиальной среды млекопитающих / М.В. Лазарева, О.В. Распутина // Вестник Бурятской государственной сельскохозяйственной академии им. В.Р. Филиппова. – 2019. – № 2(55). – С. 76-89.

2. Шилова, Е.А. Оценка распространенности внутренних незаразных заболеваний среди животных в ООО «Сибирская Нива», Маслянинского района, Новосибирской области, на базе ЖК «Елбань» / Е.А. Шилова, В.В. Глущенко // Вопросы ветеринарной науки и практики : Сборник трудов научно-практической конференции преподавателей, аспирантов, магистрантов и студентов факультета ветеринарной медицины Новосибирского государственного аграрного университета, Новосибирск, 24 марта 2022 года. – Новосибирск: Издательский центр Новосибирского государственного аграрного университета "Золотой колос", 2022. – С. 113-116.

3. Вдовкина, А.Е. Наиболее распространенные заболевания телят незаразной этиологии / А.Е. Вдовкина // Теория и практика современной аграрной науки : Сборник VIII национальной (всероссийской) научной конференции с международным участием, Новосибирск, 24 февраля 2025 года. – Новосибирск: ИЦ НГАУ "Золотой колос", 2025. – С. 946-948.

4. Сумарокова, А.Д. Мониторинг незаразных болезней молодняка крупного рогатого скота в одном из предприятий Баганского района Новосибирской области / А.Д.

Сумарокова // МНСК-2022 : материалы 60-й Международной научной студенческой конференции, Новосибирск, 10–20 апреля 2022 года. – Новосибирск: Новосибирский национальный исследовательский государственный университет, 2022. – С. 89.

УДК 619:611.3:598.1

АНАТОМИЧЕСКИЕ АДАПТАЦИИ ПИЩЕВАРИТЕЛЬНОЙ СИСТЕМЫ У РЕПТИЛИЙ

К.Б. Высокина, студентка
Научный руководитель: М.В. Лазарева, канд. ветеринар. наук, доцент
Новосибирский государственный аграрный университет

Аннотация. Статья посвящена изучению анатомических и физиологических характеристик пищеварительной системы рептилий, выявлению её роли в обеспечении эффективного переваривания пищи и сохранении жизнеспособности организмов в условиях меняющихся экосистем. Рассматриваются ключевые элементы пищеварительной системы (рот, пищевод, желудок, кишечник) и их функциональные различия у разных групп рептилий (хищные и травоядные виды). Исследуются влияния экологических факторов и рационов питания на формирование адаптаций пищеварительной системы.

Ключевые слова: пищеварительная система, рептилии, адаптация, крокодилы, змеи, ящерицы, черепахи, диета, органы пищеварения.

Цель: исследовать анатомические и физиологические особенности пищеварительной системы рептилий, показать, как они соответствуют различным режимам питания и жизненным циклам, оценить их вклад в обеспечение жизнестойкости и эффективности метаболизма этих животных.

Пищеварительная система рептилий представляет собой специализированный комплекс органов, отвечающих за переваривание пищи и усвоение питательных веществ. Главные компоненты включают ротовую полость, пищевод, желудок и кишечник, каждый из которых адаптирован к экологическим нишам рептилий.

Ротовая полость играет ключевую роль в механическом и химическом переваривании пищи. Большинство рептилий лишены слюнных желез, а их зубы сильно различаются: у хищников они острые и заостренные для разрыва плоти, у травоядных — плоские для измельчения растительной пищи [1]. Пища проходит через пищевод, который соединяет глотку с желудком. Он имеет хорошо развитую мускулатуру и может расширяться для проглатывания крупных объектов. Желудок рептилий имеет разнообразную анатомию, зависящую от их диеты. У плотоядных видов желудок с мощными стенками и кислой средой, что способствует перевариванию белков. У травоядных желудки могут быть многокамерными, что помогает перерабатывать клетчатку [2]. Кишечник играет важную роль в усвоении питательных веществ. У травоядных он длиннее для более эффективного усвоения клетчатки, в то время как у плотоядных он короче. У рептилий отсутствует специализированный слепой кишечник, хотя у некоторых видов могут быть небольшие отростки с подобными функциями.

Функциональные аспекты пищеварительной системы рептилий включают взаимосвязанные процессы, обеспечивающие переваривание пищи и усвоение нутриентов. Каждая часть этой системы играет критически важную роль для выживания рептилий.

Ротовая полость — первая стадия пищеварения, где происходит механическое разрушение пищи. У хищных рептилий она адаптирована для захвата жертвы, обладая мощными челюстями и острыми зубами. У травоядных видов ротовая полость предназначена для жевания растительной пищи, где форма зубов и челюстей помогают перерабатывать клетчатку [3].

После механической обработки пища проходит через пищевод в желудок, где начинается химическая обработка. Желудок выделяет соки с кислотами и ферментами, расщепляющими молекулы белков и углеводов. Некоторые рептилии, например, змеи, могут расширять желудок для переваривания крупных жертв.

Процесс усвоения продолжается в кишечнике, который адаптирован под видовые особенности и тип питания. Длинный кишечник травоядных рептилий обеспечивает лучшее усвоение питательных веществ и абсорбцию воды, что важно для обитателей сухих сред.

Функционирование пищеварительной системы зависит от экологии, в которой живут рептилии. Пища, на которую они полагаются, инициирует эволюционные изменения их анатомии и функций. Эффективное пищеварение позволяет рептилиям поддерживать уровень энергии и гомеостаз, влияя на их выживание, размножение и адаптацию к окружающей среде.

Крокодилы представляют собой одну из наиболее интересных групп рептилий, обладающую рядом специфических анатомических адаптаций, которые обеспечивают их успех в качестве хищников в водных и прибрежных экосистемах. Эти адаптации включают мощные челюсти, которые способны развивать огромное давление, а также особую структуру желудка, которая оптимизирует процесс переваривания пищи. Мощные челюсти крокодилов, содержащие специализированные зубы, играют ключевую роль в их стратегии питания. Крокодилы имеют не менее 60 зубов, которые представляют собой конусообразные структуры, идеально подходящие для удерживания и разрывания плоти. Сила их укуса считается одной из самых сильных среди всех живых существ; некоторые виды, например, нильские крокодилы, могут развивать давление до 2 тонн на квадратный сантиметр. Это позволяет им справляться с крупной добычей, такой как рыба, птицы и млекопитающие. Эти челюсти также позвояют им захватывать скользкие и быстро движущиеся объекты, что является ключевым моментом для успешной охоты под водой и на суше. Структура желудка крокодилов также продемонстрировала интересные адаптационные изменения, призванные помочь в эффективном переваривании пищи. Желудок этого вида рептилий состоит из двух камер: первой – гландулярной, которая секрецирует кислые и ферментативные жидкости для переваривания пищи, и второй – мускульной, которая обладает способностью механически перемешивать и измельчать переваренные продукты. Это позволяет крокодилам справляться с жесткой и волокнистой тканью жертвы. Крокодилы способны долго переваривать пищу, что позволяет им выживать в условиях, когда источники пищи не всегда доступны [4]. Аллергия на кости и другие жесткие части пищи — ещё одна особенность желудка крокодилов. Крокодилы могут проглатывать и переваривать костные остатки, которые служат дополнительным источником кальция для их организма. Эти кости, претерпевая значительные изменения в процессе пищеварения, становятся частью их минерализованной структуры, что крайне важно для поддержания здоровья и иммунной системы. Например, акулы и крупные млекопитающие могут быть захвачены крокодилами и, будучи съеденными целиком, становятся не только пищей, но и источником минеральных компонентов. Таким образом, анатомические адаптации крокодилов, включая мощные челюсти и специализированную структуру желудка, не только отражают их хищнический образ жизни, но и подчеркивают глубокую связь между морфологией и функцией. Эти адаптации представляют собой результат длительной эволюции, направленной на максимизацию их шансов на выживание в условиях конкуренции за ресурсы и постоянного воздействия окружающей среды.

Змеи являются уникальной группой рептилий, обладающей множеством анатомических адаптаций, которые позволяют им эффективно охотиться и переваривать крупных жертв. Одной из самых заметных особенностей змей является их способность проглатывать животных, значительно превышающих по размеру их собственное тело. Эта способность достигается благодаря эластичности челюстей и специализированной структуре зубов. Челюсти змей сконструированы таким образом, что они не соединены жестко, что позволяет им значительно расширять пасть. Каждый из суставов челюсти может двигаться независимо, что дает возможность захватывать и удерживать жертву. Эта эластичность позволяет змеям проглатывать добычу длиной в два или даже три раза превышающую диаметр

их тела. Благодаря специально развитым связкам и мускулатуре челюстей, змеи могут легко раздвигать свои челюсти и закрывать их после захвата жертвы. Эта адаптация является одной из ключевых для их охотничьего поведения, поскольку позволяет им ловить как крупных млекопитающих, так и прудовых обитателей. Специализированные зубы змей также играют важную роль в процессе охоты и переваривания. У змей, охотящихся на живую добычу, зубы имеют форму, напоминающую крючки, что помогает удерживать жертву и предотвращает ее попытки сбежать. У ядовитых змей зубы также представлены в виде ядовитых клыков, которые вводят токсин в тело жертвы, что облегчает ее захват и переваривание. Кроме того, структура челюстей и зубов позволяет змее, после захвата жертвы, безопасно сглатывать ее, не повреждая самих себя [5]. Механизмы переваривания пищи у змей также заслуживают особого внимания. После проглатывания, пища перемещается в желудок, где протекает процесс химического переваривания. Желудок змей выделяет соки, содержащие сильные ферменты, которые расщепляют белки и другие питательные вещества. Одной из особенностей переваривания у змей является его длительность, которая может достигать нескольких дней или даже недель, в зависимости от размера жертвы и температуры окружающей среды. Более высокие температуры способствуют более быстрому перевариванию, что связано с усиливающейся активностью ферментов [6]. Также важно отметить, что змеи могут хранить непереваренную пищу в желудке до нескольких месяцев, если условия окружающей среды не способствуют активной охоте и перевариванию пищи. Это дает им преимущество в условиях, когда доступ к пище ограничен. Уникальные адаптации змей не только свидетельствуют об их высокой степени специализации и эволюционной адаптивности, но и являются примером того, как различные анатомические особенности напрямую влияют на поведенческие стратегии и успех в выживании этих рептилий в разнообразных экосистемах.

Ящерицы представляют собой разнообразную группу рептилий, известную своим многообразием диетических предпочтений. Они могут быть как травоядными, так и плотоядными, что находит свое отражение в анатомических изменениях, связанных с их потребностями в питательных веществах. Эти адаптации позволяют ящерицам успешно выживать в различных условиях среды обитания и обеспечивают их эволюционный успех. Травоядные ящерицы, например, такие как игуаны, имеют специализированное строение ротовой полости и системы пищеварения, которое позволяет эффективно перерабатывать растительные ткани. Их зубы адаптированы для жевания и измельчения листьев, цветов и других растительных материалов. У травоядных ящериц, как правило, более длинный и более сложный кишечник, что позволяет осуществлять более глубокое усвоение клетчатки и других сложных углеводов, встречающихся в растительной пище. Кроме того, некоторые виды травоядных ящериц имеют специальный микрофлору в желудке, которая помогает переваривать целлюлозу и другие трудно усваиваемые компоненты пищи. В противоположность этому, плотоядные ящерицы, такие как кайманы и ящерицы-убийцы, имеют совершенно другую анатомию ротовой полости, которая адаптирована для захвата и разрывания мяса. Их зубы острые и заостренные, что помогает эффективно охотиться на насекомых, мелких млекопитающих и других животных. Поскольку плотоядные ящерицы часто употребляют в пищу животных с высоким содержанием белка, их желудки содержат сильные ферменты, необходимые для быстрого переваривания мяса [1]. Кроме того, диета ящериц значительно влияет на структуру их тела и поведение. Например, ящерицы, которые обитают в засушливых пустынях, часто имеют возможность хранить воду и имеют меньший аппетит. У таких видов развиваются адаптации, позволяющие им регулировать метаболизм, снижая необходимость в частом кормлении. Это может проявляться в более медленном росте и уменьшении репродуктивной активности в периоды нехватки ресурсов. Ящерицы, требующие определенных температурных условий или среды обитания, также демонстрируют специфические адаптации. Например, древесные ящерицы имеют удлиненные конечности и хвосты, которые помогают им перемещаться по деревьям и лазить по ветвям. Их цветовая пигментация часто отражает световые условия в окружающей среде, что позволяет им

маскироваться от хищников. Важные анатомические изменения, связанные с диетой ящериц и их средой обитания, подчеркивают глубину и сложность их адаптаций. Эти особенности обеспечивают многообразие форм жизни в различных экосистемах и помогают ящерицам успешно конкурировать за ресурсы, прокладывая путь для их продолжительного существования на планете.

Черепахи — это уникальная группа рептилий, которые демонстрируют значительные анатомические адаптации в зависимости от типа питания. Основные группы черепах можно условно разделить на растительноядных и хищных. Каждая из них имеет свои специфические особенности в структуре ротовой полости и функции, что позволяет им эффективно извлекать питательные вещества из разных источников. Растительноядные черепахи, такие как зеленая черепаха (Chelonia mydas), адаптированы для использования растительной пищи, включая морские водоросли, травы и другие растительные материалы. Структура их ротовой полости не имеет зубов, но вместо этого у них есть крепкие и острые края клюва, которые позволяют эффективно «срезать» растения. Эти клювы приспособлены для постоянного жевания и пережевывания растительных волокон, что позволяет черепахам усваивать максимальное количество питательных веществ из трудно перевариваемых клетчаток. Длинный и расширенный желудок растительноядных черепах также помогает в переработке пищи, так как в нем содержатся специальные ферменты и бактерии, разлагающие клетчатку [7]. Напротив, хищные черепахи, такие как крокодиловые черепахи (Chelydra serpentina), обладают анатомически отличающейся ротовой полостью, которая позволяет им успешно охотиться на живых жертв, включая рыбу и других мелких позвоночных. Хотя у них также нет зубов, их клюв имеет острые края, что позволяет легко разрывать плоть. Эти черепахи имеют более короткие и глубокие челюсти, что дает им возможность разрывать мясо на куски. Желудок хищных черепах более мощный, что позволяет им эффективно переваривать белковую пищу и быстро усваивать необходимые нутриенты [8]. Кроме того, адаптации, связанные с типом питания черепах, затрагивают и другие аспекты их анатомии. Например, у растительноядных черепах, как правило, более обширные кишечники, предназначенные для длительного усвоения растительных веществ. В некоторых случаях в кишечнике образуются симбиотические отношения с бактериями, которые помогают переваривать целлюлозу. У хищных черепах кишечник короче, что позволяет быстрее перерабатывать высокобелковую пищу. Экологическая среда также оказывает влияние на анатомические адаптации черепах. Например, водные черепахи имеют специальные приспособления для жизни в воде: их конечности трансформированы в плавники, а форма тела обтекаемая, что способствует их маневренности под водой. В целом, анатомические особенности черепах, адаптированные как для растительной, так и для плотоядной диеты, демонстрируют их эволюцию и приспособление к разнообразным экологическим нишам. Эти изменения не только позволяют им эффективно добывать пищу, но и определяют их общий успех в выживании в различных окружающих условиях. Данные знания необходимы ветеринарным врачам и используются студентами в процессе обучения сравнительной морфологии [9, 10].

Заключение. Исходя из вышеизложенного, следует сделать вывод о том, что анатомические адаптации рептилий играют ключевую роль в их выживании и процветании, предоставляя преимущества в различных средах. Разнообразие адаптаций связано с диетическими предпочтениями: хищные рептилии имеют мощные челюсти для охоты, а травоядные обладают характеристиками для усвоения растительной пищи. Адаптации результат долгосрочной эволюции и отражают поведенческие стратегии животных, такие как способность ящериц скрываться от хищников. Эти адаптации важны не только для текущего выживания, но и для понимания эволюционных процессов. Изучение анатомии рептилий помогает в разработке мер по их охране, особенно в условиях изменений климата. В целом, анатомические адаптации являются индикаторами здоровья экосистем и биологического разнообразия, подчеркивая важность их защиты.

СПИСОК ЛИТЕРАТУРЫ

1. Черлин В.А. Иван Дмитриевич Стрельников. Часть 2. Научная деятельность / В.А. Черлин // Принципы экологии. — 2019. — № 1. — С. 100-136.
2. Черлин, В.А. Тепловые адаптации рептилий и механизмы их формирования / В.А. Черлин // Принципы экологии. — 2015. — № 1. — С. 17-76.
3. Алифанов, В.Р. Гипотеза Лавразийского происхождения игуаноморфных ящериц в свете новых данных палеонтологии / В.Р. Алифанов // Вестник СПБГУ. — 2016. — С. 10-14.
4. Фисинин, В.И. Адаптация панкреатической секреции и метаболизма у животных с разным типом пищеварения при замене белкового компонента рациона / В.И. Фисинин // Сельскохозяйственная биология. — 2019. — С. 1122-1134.
5. Черлин, В.А. Иван Дмитриевич Стрельников. Часть 1. Удивительная жизнь // Принципы экологии. – 2018. – №. 3 (28). – С. 103-148.
6. Слюсарева, Т.М. Сердечно-сосудистая, дыхательная и пищеварительная система / Т.М. Слюсарева, Т.П. Шубина // — Пенза: Пензенский государственный аграрный университет, 2023. — С. 370-373.
7. Черлин, В.А. Тепловые адаптации рептилий и механизмы их формирования / В.А. Черлин // Принципы экологии. — 2015. — № 1 (13). — С. 17-76.
8. Черлин, В.А. Современный взгляд на термобиологию с позиции изучения рептилий / В.А. Черлин // Биосфера. — 2016. — № 1. — С. 28-48.
9. Прикладные аспекты студенческой науки на примере взаимодействия кафедр анатомии медицинского и сельскохозяйственного вузов / П.А. Елясин, А.Н. Машак, С.В. Залавина [и др.] // Clio Anatomica : Сборник научных статей / Под редакцией С.А. Кути. – Симферополь : Крымский федеральный университет им. В.И. Вернадского, 2022. – С. 148-153.
10. Межвузовская студенческая олимпиада по сравнительной морфологии как форма контроля знаний / М.В. Лазарева, О.В. Распутина, Н.А. Сигарева [и др.] // Морфология в XXI веке: теория, методология, практика : Сборник трудов Международной научно-практической конференции, Москва, 24–26 апреля 2024 года. – Москва: Федеральное государственное бюджетное образовательное учреждение высшего образования «Московская государственная академия ветеринарной медицины и биотехнологии - МВА имени К. И. Скрябина», 2024. – С. 26-28.

УДК: 619:611.12:599.735.4

ОСОБЕННОСТИ СТРОЕНИЯ СЕРДЦА ЖИРАФА

С.С. Головко, студентка
Научный руководитель: Е.А. Сысоева, канд. ветеринар. наук
Новосибирский государственный аграрный университет

Аннотация. В данной статье содержится анализ литературных источников, касающихся физиологических особенностей строения сердца жирафа. Особое внимание уделено морфологии правого и левого желудочков.

Ключевые слова: жираф, сердце, желудочек, предсердие, мышечная стенка.

Жирафы достигают высоты более 5 метров и характеризуются чрезвычайно длинной шеей и длинными ногами, причем передние конечности значительно длиннее задних. Взрослые самцы весят от 850 до 1950 кг., а самки от 700 до 1200 кг [1].

Для кровоснабжения всех органов и тканей организма, сердце жирафа вынуждено сокращаться с огромной силой, хотя само по себе оно не особенно велико для такого крупного животного. Весит оно около 11 кг, что составляет около 0,5% от общей массы тела – примерно, как у людей и других больших млекопитающих (рис. 1). Зато бьется оно вдвое чаще, чем у

человека, в покое совершая до 170 ударов в минуту. Каждое сокращение производится с большой мощностью благодаря исключительно толстым мышечным стенкам сердца, достигающим 7,5 см. Утолщение сердечной мышцы происходит и у людей с гипертонической болезнью, и такое состояние называется гипертрофией левого желудочка. Оно сопровождается фиброзом, разрастанием соединительной ткани. В результате миокард теряет здоровую упругость, что может приводить к нарушениям сердечного ритма и одышке, заметно повышает риск инфаркта. Жирафов же от фиброза защищают особые версии генов, которые регулируют рост клеток-фибробластов. Поэтому их миокард остается в здоровом состоянии, несмотря на разрастание [2].

Рисунок 1 – Сердце жирафа

Правый желудочек *(ventriculus dexter)* перекачивает кровь на небольшое расстояние до легких, и его мышечная стенка имеет толщину 1-2 см. Левый желудочек *(ventriculus sinister)* должен перекачивать кровь на всё расстояние до головы, преодолевая гидростатическое давление крови, уже находящейся в длинной вертикальной артерии. Сердце жирафа в процессе эволюции приобрело толстые мышечные стенки и малый радиус, что обеспечивает ему большую силу для преодоления этого давления.

Толщина мышечной стенки практически прямо пропорциональна длине шеи. На каждые 15 см увеличения длины шеи толщина стенки левого желудочка увеличивается на 0,5 см. В ходе эволюции ударный объем сердца всё больше ограничивался концентрической гипертрофией желудочка в ответ на прогрессивное удлинение шеи (т.е. увеличение вертикального расстояния между сердцем и головой, что требовало повышения среднего артериального давления). Потребности в доставке кислорода во время движения, вероятно, уменьшились, поскольку ноги также стали длиннее [3].

В 2008 году американскими учеными было проведенено вскрытие жирафа (Giraffa camelopardalis rothschildi), полученногов местном зоопарке (рис. 2). Масса тела животного составила 1 800 кг. После изучения наружного строения и распределения кровеносных сосудов оба желудочка были разрезаны параллельно коронарного *(sulcus coronarius)* и межжелудочкового *(sulcus interventricularius)* желобам, и оба предсердия были разрезаны на их свободной границе с целью изучения внутреннего строения. Сердце животного весило 4,3 кг. Окружность на уровне коронарной борозды составила 60,0 см. Расстояние между легочным стволом *(truncus puimonis)* и вершиной сердца *(apex cordis)*, измеренное вдоль ушек *(auricula)*, составило 25,0 см. Расстояние от коронарной борозды до вершины, измеренное вдоль субсинуозной борозды *(sulcus subsinuosus)* предсердной поверхности, составило 28,0 см.

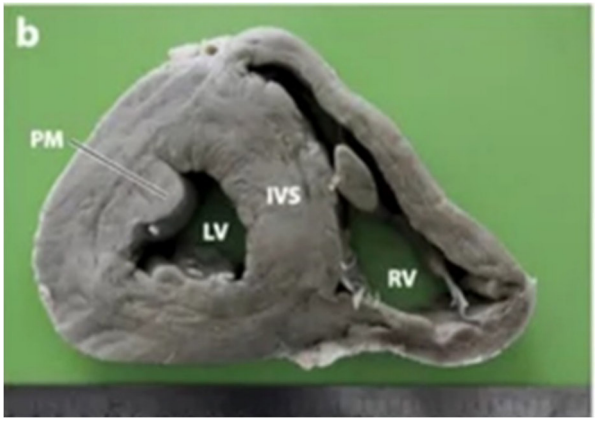

Рисунок 2 – Стенки желудочков сердца жирафа в поперечном разрезе (на уровне сосочковых мышц):

IVS - межжелудочковая перегородка *(septum interventriculare)*; LV - левый желудочек *(ventriculus sinister)*; RV - правый желудочек *(ventriculus dexter)*; PM— сосочковая мышца *(musculus papillaris)*

Межжелудочковая паракональная борозда *(sulcus paraconalis)* пересекала границу желудочка на расстоянии 9,0 см от вершины.

В правом предсердии правое ушко и его гребешковые мышцы были слабо развиты. Правое предсердно-желудочковое отверстие было закрыто правым атриовентрикулярным (трехстворчатым) клапаном *(valva atrioventricularis dextra/tricuspidalis)*.

Несколько сухожильных связок отходили от места их прикрепления на наджелудочковом гребне до угловой створки правого атриовентрикулярного клапана (рис. 3).

Септомаргинальный перегородка *(trabecula septomarginalae)* была прикреплена к стенке перегородки в месте вблизи основания наджелудочкового гребня. Его длина составляла 7,5 см. Одна сухожильная хорда была вставлена непосредственно к стенке перегородки на расстоянии 0,5 см от наджелудочкового гребня [4].

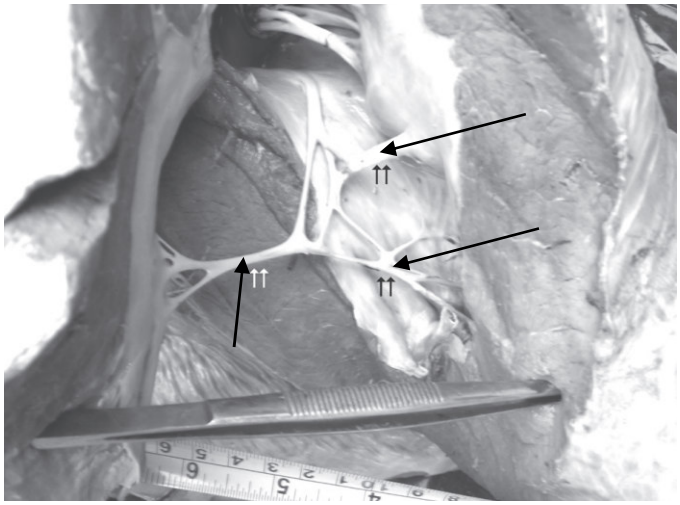

Рисунок 3 – Внутренняя часть левого желудочка с левой септомаргинальной перекладиной *(trabecula septomarginalae)* (указано стрелками)

В исследовании также были описаны следующие анатомические особенности сердца жирафа: в левом ушке были лучше развиты гребешковые мышцы, чем в правом. В левом желудочке были обнаружены две большие сосочковые мышцы, а также мышечная септомаргинальная перекладина. Левая коронарная артерия кровоснабжала большую часть сердечной ткани [4].

Хотя ранее сердце жирафа описывалось как необычайно большое, его относительная масса составляет приблизительно 0,5% от массы тела, что практически идентично показателям других млекопитающих. Основой для генерации огромного кровяного давления (280/180 мм рт.ст.), служат необычно толстая стенка левого желудочка с косо расположенными мышечными волокнами и, как следствие, меньшие просветы (радиусы) желудочков. Это и является главной особенностью сердца жирафов, отличающей их от других млекопитающих.

СПИСОК ЛИТЕРАТУРЫ

1. Veterian Key: Fastest Veterinary Medicine Insight Engine: giraffidae [Электронная версия] / URL: https://veteriankey.com/giraffidae/#bib49 (дата обращения 22.04.2025)
2. Techinsider: проблемы роста: как устроена сердечно-сосудистая система жирафа [Электронная версия] / URL: https://www.techinsider.ru/science (дата обращения 22.04.2025)
3. Hargens A. The incredible cardio-circulatory system of giraffes: a challenge to gravity. Journal of Experimental Biology 2016 219: 457-463; doi: 10.1242/jeb.132753
4. Perez W, Lima M, Pedrana G, Cirillo F. Heart anatomy of Giraffa camelopardalis rothschildi: a case report. Vet Med-Czech. 2008;53(3):165-168. doi: 10.17221/1937-VETMED.

УДК 611.018:591.5

ГИСТОЛОГИЯ ОРГАНОВ ДЫХАНИЯ У МЛЕКОПИТАЮЩИХ: АДАПТАЦИИ К РАЗЛИЧНЫМ УСЛОВИЯМ

Г.С. Горянская, студентка
Научный руководитель: Р.Г. Уткина, ст. преподаватель
Новосибирский государственный аграрный университет

Аннотация. В данной статье рассматривается гистологическая структура органов дыхания у млекопитающих, а также механизмы их адаптации к различным экологическим условиям. Анализируются особенности строения дыхательных путей, легких и связанных тканей, что позволяет понять, как мыши приспосабливаются к различным средам обитания.

Ключевые слова: трахея, бронхи, легкие, альвеолы, слизистые оболочки, органы дыхания.

Дыхательная система – система органов животных, включающая в себя комплекс органов, обеспечивающих дыхание для поддержания адекватного снабжения органов и тканей организма кислородом и выведения из него продуктов обмена веществ. Дыхательная система образуется верхними и нижними дыхательными путями и формируется носовой (и ротовой) полостью, гортанью, трахеей и легкими, состоящими, в свою очередь, из паренхимы, бронхов, бронхиол и альвеол. Нормальное функционирование дыхательной системы крайне важно, так как обеспечение организма кислородом – один из самых важных процессов, необходимых для жизнедеятельности. Нормальное функционирование дыхательной системы крайне важно, так как обеспечение организма кислородом – один из самых важных процессов, необходимых для жизнедеятельности [1].

Мыши широко используются в исследованиях патологий легких, например, при моделировании повреждения легких с применением солевого раствора, олеиновой кислоты, липополисахарида (LPS), а также на модели повреждения при вдыхании сигаретного дыма. Отмечается, что существуют значительные отличия легочных реакций в ответ на вдыхание токсичных химических веществ у различных линий мышей. Так, например, мыши линии C57BL/6 менее чувствительны к острому повреждению легких по сравнению с другими инбредными линиями мышей. Поскольку мышиная модель повреждения легких довольно хорошо изучена, данный вид животных может выступать в качестве оптимальной модели для оценки и разработки стратегии лечения повреждения легких.

При изучении дыхательной системы мышей и планировании исследований при моделировании патологий легких следует отметить несколько различий между структурами дыхательных путей человека и мыши. Мыши в отличие от человека имеют облигатное носовое дыхание и неэффективную фильтрацию дымсодержащего аэрозоля. В легких мыши насчитывается 5 долей: 1 доля в левом легком и 4 в правом (краниальная, медиальная, каудальная и добавочная доли) (рис. 1, 2). Однако в некоторых номенклатурах описывается наличие 5 долей в правом легком (добавочная подразделяется на промежуточную и диафрагмальную) [2].

Легкие мышей имеют сильно моноподиальный характер ветвления дыхательных путей в отличие от легких человека, у которых относительно дихотомический характер ветвления. Терминальные ветви дыхательного дерева ведут непосредственно к альвеолярным ходам. У мышей отсутствуют прекапиллярные бронхолегочные анастомозы. Альвеолы мышей очень малы по сравнению с альвеолами человека – средний линейный перехват альвеолы у мышей составляет 80 мкм, в то время как у человека – 210 мкм. Также имеются отличия в толщине воздушно-кровяного (аэрогематического барьера): 0,32 мкм у мышей и 0,62 мкм у людей [3].

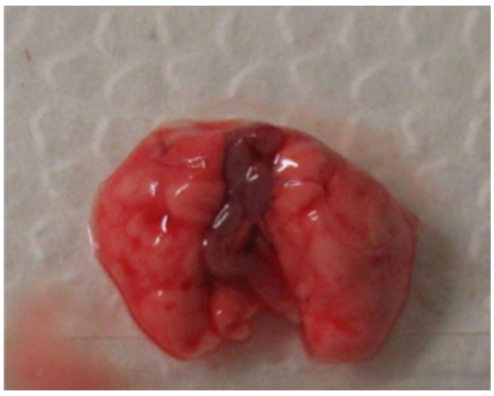

Рисунок 1 – Препарат легких мыши

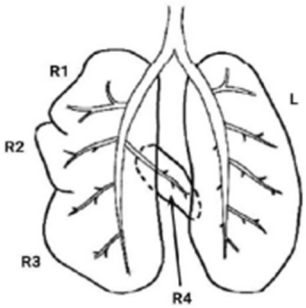

Рисунок 2 – Анатомия (схематичное изображение) легких мыши: R1 – правая краниальная доля; R2 – правая медиальная доля; R3 – правая каудальная доля; R4 – правая добавочная доля; L – левая доля

Трахея мышей и человека выстлана многорядным столбчатым эпителием. Эпителий трахеи у мышей тоньше, чем у людей. У людей среди популяции клеток, выстилающих трахею, выделяют преимущественно реснитчатые, бокаловидные и базальные клетки, тогда как трахея мышей в основном выстлана нереснитчатыми клетками, к которым также относятся секреторные клетки или клетки Клара. Эти клетки выполняют несколько функций, среди которых секреция антимикробных белков для защиты дыхательных путей. У мышей в отличие от человека эпителий проксимальных дыхательных путей поддерживается скудной сетью

базальных клеток. У человека собственная пластинка слизистой оболочки включает в себя большое количество лимфатических фолликулов, которые являются частью лимфоидной ткани. У мышей со статусом SPF очень мало лимфатических фолликулов в собственной пластинке слизистой оболочки. Подслизистые железы мышей располагаются в основном в проксимальной части трахеи (ближе к гортани) в пределах первых восьми хрящевых колец. У человека подслизистая оболочка содержит многочисленные слизисто-белковые железы, которые продуцируют слизь.

В главных бронхах мышей в отличие от человека отсутствуют подслизистые железы, а также насчитывается менее 1% бокаловидных клеток в эпителии. Таким образом, количество клеток, продуцирующих слизь, значительно различается между человеком и мышам. Паренхима легких у мышей состоит только из бронхиол, в то время как у человека она включает как бронхи, так и бронхиолы [4].

Также у мышей нет хорошо развитых респираторных бронхиол (или они вовсе отсутствуют), поэтому дыхательная зона легких у них состоит лишь из альвеолярных ходов и альвеол, в то время как у человека еще имеются респираторные бронхиолы. Несмотря на описанные различия, на описанные различия, мыши могут выступать в качестве тест-системы для моделирования ХОБЛ I или II стадии (классификация, описанная Global initiative for Obstructive Lung Disease — GOLD) и демонстрировать симптомы, характерные для человека, страдающего ХОБЛ: воспаление легких с накоплением макрофагов, нейтрофилов и лейкоцитов, медиаторов воспаления легких (цитокины, хемокины и протеазы), нарушение функции легких, эмфизема, гиперсекреция слизи, утолщение и ремоделирование дыхательных путей за счет накопления воспалительных клеток и метаплазии бокаловидных клеток с сужением, деформацией и закупоркой слизью дыхательных путей, ремоделирование сосудов легких, легочная гипертензия . Однако для моделирования хронического бронхита или III и IV стадии ХОБЛ мыши не подходят, поскольку либо выздоравливают, либо погибают до того, когда можно оценить интересующие параметры. Также мыши могут быть использованы в качестве тест-системы при моделировании астмы, но стоит иметь в виду, что отсутствие обширного легочного кровообращения может оказывать влияние на адгезию и миграцию лейкоцитов и как следствие – на воспаление. На мышах можно воспроизвести фиброз легких, которому в большей степени подвержены определенные линии мышей (например, C57BL/6, тогда как линия мышей Balb/c относительно устойчива к развитию данной патологии) [5].

СПИСОК ЛИТЕРАТУРЫ

1. Питерс, К. Морфологические адаптации легких у млекопитающих: данные сравнительной анатомии / К. Питерс // Ветеринарная патология. – 2005. – Т. 42, № 1. – С. 20–28.

2. Ченг, И. Развитие дыхательной системы у млекопитающих: модель мыши / И. Ченг // Биология развития. – 2016. – Т. 413, № 1. – С. 1–13.

3. Гонсалес, Ж. Структура и функция легких у мелких млекопитающих: сравнительное исследование / Ж. Гонсалес // Журнал экспериментальной биологии. 2012. – Т. 215, № 11. – С. 1925–1933.

4. Тао, Т. Гистологические характеристики легких и их роль в патологии / Т. Тао, Э.Р. Ридель // Американский журнал респираторной и критической медицины. – 2020. – Т. 201, № 12. – С. 1586–1595.

5. Кассанова, П. Экологическая легочная патология у мышей: гистологическая перспектива / П. Кассанова, Р.Р. Мерсер // Токсикологическая патология. – 2011. – Т. 39, № 5. – С. 731–738.

УДК 619:611.7:636.7

ОСОБЕННОСТИ СТРОЕНИЯ СКЕЛЕТА СОБАКИ ПОРОДЫ КОРГИ-КАРДИГАН

Г.С. Горянская, студентка
Научный руководитель: О.В. Распутина, д-р ветеринар. наук, профессор
Новосибирский государственный аграрный университет

Аннотация. Статья основана на литературном анализе основных анатомических особенностей скелета корги-кардигана, включая строение конечностей, позвоночника и черепа, а также их функциональные последствия для здоровья и подвижности собак. Корги-кардиганы обладают уникальной комбинацией коротких конечностей и длинного тела, что является результатом хондродистрофии – генетического нарушения, влияющего на развитие хрящевой ткани.

Ключевые слова: скелет корги-кардигана, короткие ноги, хондродистрофия, функциональность скелета, пропорции тела.

Вельш корги кардиган – древнейшая порода собак. Согласно историческим исследованиям предки современного кардигана были привезены на Британские острова кельтами в конце бронзового века, примерно 3000 лет назад. Первое письменное упоминание о вельш корги кардигане относится к 10 веку. В своде законов валлийского короля Howell Dda 920 года упоминается компенсация в виде вола за убийство корги, если было доказано, что эта собака пасла скот. При этом компенсация за убийство любой другой собаки, даже принадлежавшей королю, была на порядок ниже. К началу 20 века вельш корги кардиганы не были распространенной породой собак. Даже на Британских островах, они разводились только в графстве Кардиганшир в Уэлсе. Это было обусловлено изолированностью данного графства (оно отделено от остальной Англии цепью Кембрийских гор) и неразвитостью коммуникаций в то время.

Кардиган вельш корги ассоциация, была зарегистрирована в Англии в 1926 году. В то время и вельш корги кардиганы и вельш корги пемброки выставлялись в одних и тех же рингах, что приводило к путанице и конфликтам. Эти породы были разделены постановлением Кэннел Клуба в 1934 году. В настоящее время порода вельш корги кардиган немногочисленна на родине породы. В 2011 году в Англии родилось всего около 300 щенков, и порода была признана исчезающей. Скорее всего, это связано с тем, что вельш корги кардиган примерно с середины 20 века всегда был в тени своего ближайшего родственника вельш корги пемброка. Владельцем этой породы собак является Королева Англии Елизавета II [1].

Главная особенность скелета корги – значительно укороченные длинные кости конечностей (плечевая, лучевая, локтевая, бедренная, большеберцовая и малоберцовая). При этом кости лап (пястные, плюсневые и фаланги пальцев) имеют относительно нормальную длину, что создаёт дисбаланс пропорций. Углы сочленений в локтевых и коленных суставах могут быть немного изменены по сравнению со стандартными породами. Это необходимо для обеспечения большей устойчивости при низком росте. Лапы корги обычно широко поставлены, что способствует лучшему распределению веса и балансу [2].

Кости плеча и предплечья визуально образуют «рюмочку». Предплечья слегка наклонены внутрь, расстояние между запястьями меньше, чем между плечевыми суставами, поэтому передние конечности не кажутся абсолютно прямыми.

Отличительной особенностью грудной конечности вельш корги пемброк является плоская головка плечевой кости, имеющая овальную форму с клювовидным задним краем. Кроме этого, плечевая кость и предплечье имеют S-образную форму. Как следствие, у представителей данной породы отмечается вальгусная деформация передних конечностей [3].

Грудная клетка объёмная, слегка яйцевидной формы и умеренно длинная. Грудь глубокая, сильно опускается между передних лап. Ребра у корги укороченные и формируют

глубокую, но относительно короткую грудную клетку. Это влияет на расположение внутренних органов (легких и сердца).

Поясничный отдел короткий и сильный, что важно для обеспечения легких поворотов и быстрого изменения направления движения.

Лапы овальные, с двумя центральными пальцами, слегка выдающимися относительно двух крайних. Не выворачиваются ни внутрь, ни наружу. Подушечки сильные, лапа изогнута. Когти короткие.

Тазовый отдел представлен широкими костями, сильными и подвижными, с умеренными углами в коленях и скакательных суставах. Углы тазобедренных суставов должны соответствовать плечелопаточному углу и равняться приблизительно 90 градусам.

Из-за особенностей строения скелета корги нужно быть аккуратным при подъёме или спуске с лестницы, преодолении поребриков и других преград. Это обусловлено тем, что при подобных движениях позвоночник испытывает большую нагрузку [4, 5].

Для корги характерна хондродистрофия, которая проявляется в нарушении нормального развития хрящевой ткани, что приводит к аномалиям в строении скелета – удлинению позвоночника, укорочению конечностей и изменению формы тела. У собак породы корги, как пемброк, так и кардиган, хондродистрофия является характерной чертой, так как они были выведены с использованием генетических мутаций, приводящих к укорочению конечностей. У корги наблюдается доминантное наследование этого признака.

Из-за аномального развития суставов и хрящей корги могут страдать от различных заболеваний: дисплазия тазобедренного сустава, остеоартрит, имеется предрасположенность к заболеваниям межпозвоночных дисков (МПД), что может привести к болям в спине и неврологическим проблемам. В зависимости от степени выраженности симптомов возможно консервативное или хирургическое лечение [6]. Снижению риска развития заболеваний способствуют регулярные физические нагрузки, сбалансированное питание и профилактические осмотры.

Знание анатомических особенностей этой породы необходимо для ветеринарных специалистов, заводчиков и владельцев, что позволит правильно ухаживать за питомцами и своевременно выявлять возможные проблемы с их здоровьем [7].

СПИСОК ЛИТЕРАТУРЫ

1. Welsh Corgi Cardigan // Welsh Corgi.: офиц. сайт. – URL: https://welshcorgi.ru/article-welsh-corgi-cardigan/. – Текст: электронный.

2. Стандарт породы: Уэльская корги (кардиган) // Cardiganium.: офиц. сайт. – URL: https://cardiganium.ru/assets/welshcorgicardiganstandart2013_cardiganium.pdf. – Текст: электронный.

3. Анатомические особенности строения грудной конечности у собак породы Корги пемброк htts://www.vethospital.ru/anatomya/osobennosti stroeniya grudnoy konechnosti u korgipembrok/. – Текст электронный.

4. Петров, И.И. Скелет собаки: морфология и функции. / И.И. Петрова. – Санкт-Петербург: Издательство "Зоология", 2020. – 180 с.

5. Петрова, И.А. Заболевания опорно-двигательного аппарата у собак: диагностика и лечение / И.А. Петрова. – Новосибирск: Сибирское университетское издательство, 2022. – 350 с.

6. Порода собаки: описание и характеристики // Aquazoom: офиц. сайт. – URL: https://aquazoom.ru/dog/dog.php?in=1174. – Текст: электронный.

7. Прикладные аспекты студенческой науки на примере взаимодействия кафедр анатомии медицинского и сельскохозяйственного вузов / П.А. Елясин, А.Н. Машак, С.В. Залавина [и др.] // Clio Anatomica : Сборник научных статей / Под редакцией С.А. Кути. – Симферополь : Крымский федеральный университет им. В.И. Вернадского, 2022. – С. 148-153.

УДК 619: 611.3: 599.742.17

ОСОБЕННОСТИ СТРОЕНИЯ ПИЩЕВАРИТЕЛЬНОЙ СИСТЕМЫ ЛИСЫ

А.С. Гранина, студентка
Научный руководитель: М.В. Лазарева, канд. ветеринар. наук, доцент
Новосибирский государственный аграрный университет

Аннотация. Статья посвящена изучению особенностей строения пищеварительной системы лисы. В ней рассматриваются органы пищеварительной системы: ротовая полость, пищевод, желудок, тонкий кишечник, толстый кишечник, а также печень, желчный пузырь, слюнные железы и поджелудочная железа.

Ключевые слова: лиса, ротовая полость, тонкая кишка, толстая кишка, печень, поджелудочная железа.

Лиса является хищным млекопитающим из семейства псовых, она обладает типичной для плотоядных пищеварительной системой, которая адаптирована для переваривания животной пищи. Тем не менее известно: лисы являются всеядными, что отражается на строении их желудочно-кишечного тракта и выделяет особенности, характерные только для этого рода животных.

Цель работы: исследовать особенности строения пищеварительной системы лисы.

Материалы и методы исследования. Материалом для исследования выступили препараты и проекции органов, литературные источники в виде статей, книг и др. Методами являлись осмотр и анализ.

Результаты исследования. Полость рта (лат. cavum oris, греч. stoma) лисиц образована костным остовом, который включает в себя верхнюю и нижнюю челюсти, резцовую, небную, крыловидную кости, и мягкими тканями (кожа, мышцы, слизистая оболочка). Она подразделяется на преддверие и собственно ротовую полость. Входом служит ротовая щель (rima oris), выходом (входом в глотку) – зев (fauces).

Органами ротовой полости являются:

Губы (labia oris), по сравнению с собаками, подвижны. С внешней стороны они покрыты шерстью, с внутренней – являются гладкими и лишены волос. Потовые железы отсутствуют, верхняя губа более выражена, имеются вибриссы. Пигментация темная.

Щеки (buccae) – кожно-мышечные складки, формирующие боковую стенку ротовой полости, их основной являются щечные мышцы. Щеки лисы тонкие, покрыты густой шерстью.

Десны (gingive) являются слизистой оболочкой, которая покрывает зубные края, охватывая шейки зубов. Они обильно кровоснабжены, но являются малочувствительными. Для взрослых особей характерна темная пигментация, у детенышей - более светлая [1].

Зубы (лат. dentes, греч. odontos) - самые прочные органы в организме, участвующие в акте механической переработки твердой пищи, нападении и защите. Они располагаются в альвеолах челюстей, имея особое строение: основу зуба представляет дентин, снаружи покрытый эмалью, изнутри – цементом. Полость зуба заполнена пульпой. Все зубы лисы являются короткокоронковыми (различают корень, шейку и коронку), зубная формула взрослой особи: 3.1.4.2/3.1.4.3. Таким образом, данные хищники имеют 42 зуба: 12 резцов, 4 клыка, 16 премоляров и 10 моляров. Смена зубов происходит в возрасте 3-5 месяцев, маленькие лисята имеют 28 молочных зубов [2].

Крыша ротовой полости представлена мягким и твердым небом.

Твердое небо (palatum durum) является кожно-мышечной перегородкой между ротовой и носовой полостями, включает в себя костную основу. Имеется небный шов и небные валики, количество которых у лисы варьируется в диапазоне 5-7. Сразу за резцами располагается рецзовый сосочек.

Мягкое небо (palatum molle), или небная занавеска (velum palatinum), идет следом за твердым небом, являясь его продолжением. На нем различают небную, небноглоточную и небноязычную дуги. Рядом с корнем языка располагается миндалина. Различают несколько мышц мягкого неба:

- Небная мышца (m. palatinus) – укорачивает мягкое небо при глотании
- Подниматель небной занавески (m. levator veli palatini) – поднимает мягкое небо, расширяя зев при акте глотания
- Напрягатель небной занавески (m. tensor veli palatini) – напрягает мягкое небо при проглатывании пищевых масс
- Небноглоточная мышца (m. palatopharyngeus) – приближает заднюю стенку глотки к корню языка, помогая прохождению пищи в зев [3].

Язык (лат. lingua, греч. glossa) представляет собой мышечный подвижный орган, располагающийся на дне ротовой полости и участвующий в акте глотания и терморегуляции. Он состоит из корня, тела и верхушки - самой активной части. Сосочки располагаются по-разному. Различают механические и вкусовые, к первым из которых относятся нитевидные и конические. Нитевидные сосочки разбросаны по всей площади языка, конические локализуются на основании. К вкусовым принадлежат грибовидные, лежащие по краям, валиковидные (в числе 3-5 располагаются на корне языка), листовидных нет. Лисы обладают тонким длинным языком, на дорсальной поверхности которого располагается средний желоб. Мышцы языка:

- Собственная язычная мышца (m. lingualis proprius)
- Шилоязычная мышца (m. styloglossus) – тянет язык назад, обеспечивает боковые повороты
- Подъязычноязычная мышца (m. hyoglossus) – уплощает и укорачивает язык
- Подбородочноязычная мышца (m. genioglossus) – уплощает и оттягивает язык

В ротовой полости есть различные железы, которые, в основном, обеспечивают секрет слюны. К ним относят:

- Околоушная железа (gl. parotis) – выделят большое количество серозного секрета, лежит каудальнее ушной раковины
- Нижнечелюстная железа (gl. mandibularis) – лежит в межчелюстном пространстве, выделяет смешанный секрет
- Подъязычная железа (gl. sublingualis) – располагается у основания языка, выделяя смешанный секрет
- Скуловая железа (gl. zygomatica) – локализована вентрально от глазницы, выделяет слизистый секрет [4].

Глотка (pharynx) – орган, соединяющий полость рта с пищеводом. Вход в глотку - зев, выход - пищеводное отверстие. Из полости носа открываются парные отверстия - хоаны, рядом с которыми располагаются отверстия слуховой трубы. Глотка представляет собой перекрест дыхательной и пищеварительной систем, имеется гортанное отверстие. Глотка лисы короткая. Мускулатура глотки представлена несколькими констрикторами и дилататором:

- Краниальные констрикторы: небноглоточная мышца (m. palatopharyngeus), крылоглоточная мышца (m. pterygopharyngeus)
- Средние констрикторы: рогоглоточная мышца (m. ceratopharyngeus), хрящеглоточная мышца (m. chondropharyngeus)
- Каудальные констрикторы: щитовидноглоточная мышца (m. thyropharyngeus), кольцевидноглоточная мышца (m. cricopharyngeus)
- Дилататор: шилоглоточная мышца (m. stylopharyngeus)

Пищевод (esophagus) - мышечный орган, осуществляющий транспортировку пищевого комка из глотки в желудок. Делится на шейную, грудную и брюшную части, плотно прилегая к трахее. Пищевод использует перистальтические движения за счет продольных мышц, чтобы

проталкивать пищу вниз по пищеварительному тракту. Его длина у лисиц составляет приблизительно 34 см [5].

Желудок (лат. ventriculus, греч. gaster) лисы является однокамерным, смещен в левое подреберье и в область мечевидного хряща. Длина желудка составляет 13 см, глубина – около 7 см, объем – 0,5 л. На нем выделяют малую и большую кривизну. Входом в желудок является кардиальное отверстие (ostium cardiacum), выходом - пилорическое отверстие (ostium pyloricum). Между пилорической и кардиальной частями идет тело желудка, а со стороны большой кривизны располагается дно с фундальными железами. У лисы желудок кишечного типа. В кардиальной и пилорической зонах также локализованы железы. Область кардиальных желез лисиц узкая. Слизистая оболочка собрана в складки, мышечная представляет собой три слоя гладких мышц, серозная образует малый и большой сальники [6].

Тонкая кишка (intestinum tenue) делится на три части: двенадцатиперстную кишку (duodenum), тощую кишку (jejunum) и подвздошную кишку (ileum). Длина тонкого кишечника у лисы равна около 190 см, двенадцатиперстной кишки – около 30 см, тощей – 154 см, подвздошной – 6 см. Двенадцатиперстная кишка является первым отделом кишечника, куда выходит содержимое желудка. В нее открываются протоки печени и поджелудочной железы. Двенадцатиперстная кишка подвешена на короткой брыжейке, располагается в правом подреберье. Ее слизистая оболочка образует большое количество ворсинок для увеличения поверхности всасывания питательных веществ. Тощая кишка признана самым длинным отделом тонкого кишечника, она собрана в многочисленные петли. Подвздошная кишка короткая, переходит в слепую кишку толстого отдела кишечника.

Толстая кишка (intestinum crassum) состоит из слепой (cecum), ободочной (colon) и прямой (rectum). Тении и карманы отсутствуют. Слепая кишка лисиц короткая (5-10 см), подвешена на короткой брыжейке. Ободочная кишка более длинная, делится на три части: восходящая (colon ascendens), поперечная (colon transversum), нисходящая (colon descendens). Прямая кишка - конечный отдел толстого кишечника, который заканчивается анальным отверстием. Имеется прямокишечнохвостовая мышца (m. rectococcygeus), подниматель ануса (m. levator ani). В анальном канале задерживаются каловые массы, у ануса есть внутренний (m. sphincter ani internus) и наружный (m. sphincter ani externus) сфинктеры [7].

Печень (hepar) - самая большая железа в организме, секретирующая желчь на постоянной основе. У лисиц она темно-красного цвета, ее длина достигает 12,5 см, ширина - 8 см. Располагается сразу за диафрагмой. Для данных хищников характерно 6 долей печени: левая латеральная и левая медиальная, правая латеральная и правая медиальная, квадратная и хвостатая. Последняя имеет хвостатый и сосцевидный отростки. Имеется 5 вдавлений: вдавление двенадцатиперстной кишки, вдавление слепой кишки, вдавление ободочной кишки, почечное вдавление, надпочечниковое вдавление. На висцеральной поверхности располагаются ворота печени, куда входит печеночная артерия и воротная вена, выходит общий желчный проток.

Желчный пузырь (vesica fellea) - орган накопления желчи, имеет дно, тело, шейку. Находится на висцеральной поверхности печени между правой медиальной и квадратной долями. Его пузырный проток образует общий желчный проток, соединяясь с общим печеночным. Лисы имеют более развитый желчный пузырь в сравнении с травоядными животными [8].

Поджелудочная железа (pancreas) - железа смешанной секреции, на которой выделяют правую долю, тело и левую долю. Лентовидной формы, лежит вблизи двенадцатиперстной кишки. Имеется поджелудочный проток и добавочный поджелудочный проток [1].

Вывод. Пищеварительная система лисы имеет строение, типичное для хищных животных. Тем не менее они имеют отличительные особенности ввиду размеров органов и их индивидуальных характеристик: лисы имеют острые клыки и слабо развитые премоляры, их формула зубов уникальна; кишечник является достаточно длинным по сравнению со многими хищниками, но значительно уступает травоядным; пищеварительные железы развиты хорошо,

обладают высокой ферментативной активностью и т.д. Такая организация пищеварительной системы делает лису хищником, способным выживать в разнообразных условиях.

СПИСОК ЛИТЕРАТУРЫ

1. Юдичев, Ю.Ф. Анатомия животных: учебное пособие в 2-х т. Т. 2 / Ю.Ф. Юдичев, В.В. Дегтярев, А.Г. Гончаров; под редакцией проф. В.В. Дегтярева // Оренбург: Издательский центр ОГАУ, 2013. – 406 с.

2. Порублев, В.А. Особенности строения зубов рыжей лисицы / В.А. Порублев, И.Э. Большова, А.Т. Дарчиева // Ставропольский государственный аграрный университет – 2014. – URL: https://cyberleninka.ru/article/n/osobennosti-stroeniya-zubov-ryzhey-lisitsy (дата обращения: 20.04.2025).

3. Шевчук, Т.В. Биологические особенности серебристо-черной лисицы / Т.В. Шевчук // Винницкий национальный аграрный университет – 2015. – URL: https://cyberleninka.ru/article/n/biologicheskie-osobennosti-serebristo-chernoy-lisitsy (дата обращения: 20.04.2025).

4. Климов, А.Ф. Анатомия домашних животных : учебник / А.Ф. Климов, А.И. Акаевский. — 8-е изд. — Санкт-Петербург : Лань, 2022. — 1040 с. — ISBN 978-5-8114-0493-3. — Текст : электронный // Лань: электронно-библиотечная система. — URL: https://e.lanbook.com/book/210461 (дата обращения: 22.04.2025).

5. StudFiles: [сайт]. - 2016. - URL: https://studfile.net/preview/1150569/page:2/ (дата обращения: 22.04.2025).

6. Алламурадова, В.Х. Анатомические особенности пищеварительной системы лисицы рыжей / В.Х. Алламурадова // Красноярский государственный аграрный университет - Материалы XI Всероссийской студенческой научной конференции – 2016. – URL: http://kgau.ru/new/all/science/04/content/konf_05_04_2016(1).pdf#page=84 (дата обращения: 24.04.2025).

7. Шубина, Т.П. Анатомические особенности строения внутренних органов домашних животных: учебное пособие / Т.П. Шубина, Н.В. Чопорова // Донской государственный аграрный университет – 2021. – URL: https://www.dongau.ru/obuchenie/nauchnaya-biblioteka/Ucheb_posobiya/2021/ Анатомические_особенности_Шубина_ТП_2021_104_с..pdf (дата обращения: 25.04.2025).

8. Стрыгина, О.А. Сравнительная анатомия печени диких пушных зверей: барсука европейского, речной выдры и лисицы обыкновенной / О.А. Стрыгина, Л.В. Клетикова // ФГБОУ ВО Ивановская ГСХА – 2020. – URL: https://avv-ivgsha.ucoz.ru/zhurnal-3_2020_vet.pdf#page=19 (дата обращения:25.04.2025).

УДК 619: 611.714: 636.92

ОСОБЕННОСТИ СТРОЕНИЯ ЧЕРЕПА ДЕКОРАТИВНОГО КРОЛИКА

А.С. Гранина, студентка
Научный руководитель: М.В. Лазарева, канд. ветеринар. наук, доцент
Новосибирский государственный аграрный университет

Аннотация. Статья посвящена изучению особенностей строения черепа декоративного кролика. В ней рассматриваются кости мозгового и лицевого отделов, их отдельные структуры.

Ключевые слова: декоративный кролик, череп, мозговой отдел, лицевой отдел.

Декоративные кролики в настоящее время пользуются популярностью среди людей, желающих завести себе питомца. Их сравнительно небольшие размеры, эстетический внешний вид, мягкий волосяной покров и не чрезмерные требования к уходу активно

привлекают внимание потенциальных хозяев. Череп декоративного кролика, в частности, совпадает с общими особенностями черепа других млекопитающих, но все же имеет свои видовые особенности, которые отличают его от других животных, принадлежащих к данному классу. Цель работы: исследовать особенности строения черепа декоративного кролика.

Материалы и методы исследования. Материалом для исследования выступил череп декоративного кролика, методами являлись осмотр и измерение.

Результаты исследования. Череп декоративного кролика слегка вытянут вперед, лицевой отдел хорошо выражен и преобладает над мозговым. Глазницы имеют большой размер и являются близкорасположенными [1]. Череп делится на мозговой и лицевой отделы, кости которых прочно и неподвижно соединены швами. Мозговой отдел образован семью костями, в числе которых теменная, височная и лобная, являющиеся парными, и клиновидная, затылочная, межтеменная, решетчатая - непарными. Лицевой отдел включает в себя носовые раковины и десять костей: верхнечелюстную, нижнечелюстную, носовую, резцовую, слезную, крыловидную, небную, скуловую (парные) и сошник, подъязычную (непарные) [2]. Кости черепа имеют только одну из возможных пазух - верхнечелюстную, остальные редуцированы.

Затылочная кость (os occipitale) схожа с позвонком, состоит из основного, бокового и чешуйчатого отделов, которые формируют большое затылочное отверстие. Чешуя затылочной кости имеет теменную и затылочную части. Выйный гребень является достаточно коротким и невысоким, а выйное возвышение имеет форму четырехугольника, сагиттальный гребень низкий. Яремные отростки мелкие, короткие.

Височная кость (os temporale) делится на чешуйчатую, барабанную и каменистую части. Височная поверхность участвует в образовании височной ямки, которая у декоративных кроликов не выражена. Наружный слуховой проход достаточно крупный, барабанный пузырь большой и имеет круглую форму. Латерально от него располагаются три отростка - шиловидный, шилососцевидный и сосцевидный. Каменистая часть прикрыта барабанной [3].

Теменная кость (os parietale) образует крышу черепной коробки, составляет внушающую часть всего черепа.

Межтеменная кость (os interparietale) является непарной и очень мелкой, хорошо заметна лишь у детёнышей.

Лобная кость (os frontale) имеет передние и задние надглазничные отростки, которые лежат дорсально с латеральной стороны [4].

Клиновидная кость (os sphenoidale) состоит из тела основной клиновидной кости (базисфеноид) и из тела предклиновидной кости (пресфеноид), имеет хорошо выраженные височные крылья, которые образуют передний край рваного отверстия, и глазничные крылья, образующие среднюю черепную ямку.

Решетчатая кость (os ethmoidale) является как таковой перегородкой между мозговым и лицевым отделами черепа, состоит из трех пластинок (продырявленной, глазничной и перпендикулярной) и решетчатого лабиринта, который включает в себя трубочки и завитки. Ее строение является типичным для данного вида. Лицевой отдел черепа больше.

Крыловидная кость (os pterygoideum) у кроликов тонкая и короткая, граничит с крыловидным отростком клиновидной кости, имеет собственный крючок.

Носовая кость (os nasale) образует крышу носовой полости, являющейся частью дыхательной системы. Наружная поверхность носовой кости выпуклая, аборальный край имеет округлую форму, из-за чего в сагиттальном разрезе черепа кролика можно наблюдать, как лобные кости располагаются между носовыми. Обе носовые кости располагают вырезкой, медиальный назальный край является более длинным по отношению к латеральному [5]. В носовой полости имеется три развитые носовые раковины, включающие в себя костные пластинки, содержащие специальную слизь. Вентральная раковина является массивной, но уступающей в длине дорсальной. Имеется 4 носовых хода [6].

Резцовая кость (os incisivum) имеет две поверхности - губную и небную, три отростка: альвеолярный, носовой, небный. Кость является массивной, имеет хорошо выраженный

альвеолярный край, где располагаются несколько прочных резцов, которые растут в течение всей жизни. Межальвеолярный край длинный.

Верхняя челюсть (maxilla) массивная, небные щели внушительные, межальвеолярный край выражен хорошо. Коренные зубы расположены на большом расстоянии от резцовых. По направлению к мозговому отделу тело верхнечелюстной кости заканчивается бугром. Имеется носовой гребень, который прикрепляет к себе непарную кость - сошник [7].

Небная кость (os palatinum) малого размера, достаточно тонкая, имеет две пластинки - перпендикулярную и горизонтальную. Имеется большой небный канал, который у кролика открывается между горизонтальной пластинкой и небным отростком, относящимся к верхней челюсти.

Слезная кость (os lacrimale) делится на лицевую и глазничную поверхности. На последней имеется ямка слезного мешка с хорошо выраженным слезным отверстием, ведущим в слезный канал. Слезная кость является вместилищем слезного аппарата и образует передний край глазницы.

Скуловая кость (os zygomaticum) является парной, у кролика отсутствует лобный отросток скуловой кости, а височный является достаточно массивным. Глазница получается незамкнутой.

Нижняя челюсть (mandibula) делится на резцовую и щечную части, различают тело и ветвь, место перехода в которую - угол нижней челюсти. Ее кости имеют слабое сращение, наблюдаются два подбородочных отверстия, видна жевательная ямка. Ветвь разделяется на мыщелковый и венечный отростки. Последний у кролика низкий и медиально загнут [5].

Подъязычная кость (os hyoideum) состоит из малых (кератогиоиды) и больших рогов (тиреогиоиды), дистального (эпигиоид), среднего (стилогиоид) и проксимального (типаногиоид) члеников. У кроликов кость короткая и маленькая.

Сошник (vomer) длинный и тонкий, не достигает тела резцовой кости [8].

Вывод. Череп декоративного кролика имеет такое же сложное строение, как и у других животных, входящих в класс млекопитающих. Он имеет определенные отличительные особенности, которые относят его к конкретному виду. Знание анатомических особенностей черепа декоративного кролика позволит владельцам подобрать правильный уход за ними.

СПИСОК ЛИТЕРАТУРЫ

1. Никулина, Н.Б. Декоративные грызуны и зайцеобразные: учебное пособие / Н.Б. Никулина // Пермский государственный аграрно-технологический университет имени академика Д.Н. Прянишникова. – Пермь : ИПЦ Прокростъ, 2019. – 118 с.

2. Александров, С. Кролики: Разведение, выращивание, кормление: электронная книга / С. Александров, Т. Косова // Litres, 2022 – URL:https://books.google.ru/books?hl=ru&lr=&id=q2nBx3-xL4cC&oi=fnd&pg=PA3&dq=череп+декоративного+кролика&ots=wwZqecqE3r&sig=xKjXxNqPcGDFTP7QCFdRh0F_wAs&redir_esc=y#v=onepage&q&f=false (дата обращения: 03.12.2024). - Текст: электронный.

3. Савельева, А.Ю. Практикум по анатомии декоративных и экзотических животных: учебное пособие / А.Ю. Савельева // Краснояр. гос. аграр. ун-т. – URL: http://www.kgau.ru/new/student/43/content/01.pdf (дата обращения 02.12.2024). – Текст: электронный.

4. Мозгова, А.Ю. Анализ анатомических ориентиров в целях применения региональной анестезии при стоматологических вмешательствах и орофациальной хирургии у лабораторных и декоративных кроликов: учебное пособие / А.Ю. Мозгова // Российский Университет Дружбы Народов - URL: https://web.archive.org/web/20211231200735id_/https://sciencen.org/assets/DOI/KOF-417-Mozgova-312-319.pdf (дата обращения: 04.12.2024). – Текст: электронный.

5. Панина, Е.В. Видовые анатомические особенности строения черепа домашних животных: мультимедийное электронное учебное пособие / Е.В. Панина, А.Э. Семак // ФГБОУ

ВО РГАУ – МСХА имени К.А. Тимирязева – URL: http://elib.timacad.ru/dl/full/S15032023cherep.pdf/download/S15032023cherep.pdf (дата обращения: 04.12.2024). – Текст: электронный.

6. Пискунов, С.З. Анатомические и морфологические особенности и околоносовых пазух кролика / Пискунов С.З., Пискунов И.С. – Текст: электронный // Российская ринология. 2015;23(3): 36-41 – URL: https://www.mediasphera.ru/issues/rossijskaya-rinologiya/2015/3/430869-54742015037 (дата обращения: 04.12.2024).

7. Пес Барбос: [сайт]. – 2020. – URL: https://barbos.club/osobennosti-stroenia-celustej-u-dekorativnyh-krolikov-kolicestvo-i-dlina-zubov/ (дата обращения: 04.12.2024). - Текст: электронный.

8. StudFiles: [сайт]. – 2016. – URL: https://studfile.net/preview/5915922/page:10/ (дата обращения: 04.12.2024).

УДК 576.31: 597/599

СРАВНИТЕЛЬНАЯ ХАРАКТЕРИСТИКА ЯЙЦЕКЛЕТОК ПОЗВОНОЧНЫХ

А.С. Гранина, студентка
Научный руководитель: М.В. Лазарева, канд. ветеринар. наук, доцент
Новосибирский государственный аграрный университет

Аннотация. Статья посвящена сравнительному анализу яйцеклеток представителей классов позвоночных животных: хрящевых и костных рыб, амфибий, рептилий, птиц и млекопитающих. В ней рассматриваются сходства и различия в строении и развитии яйцеклеток.

Ключевые слова: яйцеклетка, рыбы, рептилии, амфибии, птицы, млекопитающие.

К подтипу позвоночных животных относятся костные и хрящевые рыбы, амфибии, рептилии, птицы и млекопитающие. Яйцеклетки многих из этих представителей существенно отличаются друг от друга, что связано со способом размножения и условиями обитания. Главными отличительными признаками яйцеклеток являются: количество и распределение желтка (децитализация), размеры, наличие защитных оболочек и тип дробления зиготы. Эти особенности определяют, будет ли зародыш развиваться внутри материнского организма, в отложенных яйцах или проходить личиночные стадии.

Цель работы: Провести сравнительный анализ яйцеклеток позвоночных.

Материалы и методы исследования. Материалом для исследования выступили гистологические препараты, литературные источники в виде статей, книг и других. Методы: анализ, сравнение, обобщение и систематизация информации.

Результаты исследования. Яйцеклетка (ovum) является зрелой половой клеткой самки. Она содержит гаплоидный набор хромосом с ядерной генетической информацией самки, а также обеспечивает внеядерную наследственность митохондрий при половом способе размножения [1].

Хрящевые рыбы имеют крупные яйцеклетки, богатые желтком, что говорит об их полилецитальности. Размеры колеблются от 3–5 мм до 10–15 см (в зависимости от вида), желток смещен к вегетативному полюсу (телолецитальные). Среди хрящевых рыб встречаются яйцекладущие, яйцеживородящие и живородящие. Яйцекладущие имеют крупные яйцеклетки с плотными роговыми капсулами, у яйцеживородящих они средние, оболочки редуцированы. Живородящим присущи мелкие яйцеклетки. Дробление зиготы дискоидальное, дробится только анимальный полюс [2] (табл. 1).

Костные рыбы обеспечивают развитие зародыша как в пресной, так и в соленой воде. Размеры яйцеклеток находятся в диапазоне 0,5-10 мм, их форма сферическая. У большинства видов костных рыб количество желтка умеренное - яйцеклетки являются мезолецитальными.

Из-за расположения желтка в районе вегетативного полюса их принято называть телолецитальными. Костные рыбы по типу развития бывают как икромечущими, так и живородящими. Оболочки яйцеклеток этих рыб более тонкие в сравнении с хрящевыми, зачастую имеют клейкую структуру для прикрепления их к субстрату. У некоторых видов отсутствует третичная оболочка. Дробление полное, неравномерное, в его результате образуется дискобластула [3].

Амфибии (земноводные) обладают крупными, в отличие от костных рыб, яйцеклетками: их размеры 1,5-3,0 мм в диаметре. Они являются пигментированными в районе анимального полюса. На препарате видно смещение желтка к вегетативному полюсу, что свидетельствует о телолецитальности яйцеклетки. Она обладает средним количеством желтка - является мезолецитальной. Есть третичные оболочки, у хвостатых видны слизистые покрытия. Дробление полное, неравномерное; образуется амфибластула [4].

Яйцеклетки рептилий (пресмыкающихся) представляют собой высокоспециализированные клетки, приспособленные к наземному развитию. Они демонстрируют ключевые адаптации к жизни вне водной среды, что принципиально отличает их от яйцеклеток амфибий. Сравнивая рептилий с ними, можно отметить достаточно крупные размеры женских половых клеток: 10-50 мм в диаметре. Форма бывает, как сферической, так и слегка овальной. Из-за большого количества желтка (полилецитальные яйцеклетки) цвет может быть желтоватым. Желток концентрируется у вегетативного полюса - телолецитальные. Имеется третичная оболочка, которая представлена известковой скорлупой. Дробление частичное, дискоидальное. Образуется дискобластула. Рептилии также бывают яйцеживородящими, яйцекладущими и живородящими [5].

Таблица 1 – Характеристики яйцеклеток позвоночных

Класс	Тип яйцеклетки по количеству желтка	Тип яйцеклетки по распределению желтка	Размеры яйцеклетки	Третичная оболочка	Тип дробления	Тип бластулы
Хрящевые рыбы	Полилецитальные	Телолецитальные	От 3–5 мм до 10–15 см	Только у яйцекладующих, представлена роговой капсулой	Частичное, неравномерное	Дискобластула
Костные рыбы	Мезолецитальные	Телолецитальные	0,5-10 мм	Имеет клейкую структуру	Полное, неравномерное	Дискобластула
Амфибии	Мезолецитальные	Телолецитальные	1,5-3,0 мм	Со слизистым покрытием	Полное, неравномерное	Амфибластула
Рептилии	Полилецитальные	Телолецитальные	10-50 мм	Представлена известковой скорлупой и подскорлуповыми оболочками	Частичное, неравномерное	Дискобластула
Птицы	Полилецитальные	Телолецитальные	30–150 мм	Представлена известковой скорлупой, подскорлуповыми оболочками и кутикулой	Частичное, неравномерное	Дискобластула
Млекопитающие	Олиголецитальные	Изолецитальные	80-150 мкм	Представлена лучистым венцом	Полное, неравномерное	Бластоциста

Яйцеклетки птиц представляют собой самые крупные клетки среди всех позвоночных, что связано с необходимостью обеспечить полное развитие зародыша вне материнского организма. В зависимости от вида птиц размеры яйцеклеткок колеблются в диапазоне 30–150 мм в диаметре. У домашней курицы – 35–40 мм. За счет очень большого количества желтка яйцеклетки птиц являются полилецитальными, а по его распределению – телолецитальными. Есть третичные оболочки: подскорлуповые оболочки, известковая скорлупа и кутикула. Дробление частичное, образуется дискобластула [6].

Млекопитающие имеют очень маленькие яйцеклетки: примерно 80-150 мкм в диаметре. На увеличении видно, что они окружены лучистом венцом из фолликулярных клеток. В таких яйцеклетках очень мало желтка – они являются олиголецитальными, а за счет его равномерного распределения - изолецитальными. Дробление у таких животных полное, асинхронное. Бластула млекопитающих носит название бластоциста. Яйцекладующие млекопитающие имеют достаточно крупные яйцеклетки [7].

Вывод. Яйцеклетки позвоночных демонстрируют четкую эволюционную прогрессию, отражающую переход от водного к наземному образу жизни, а также тип развития зародыша (внутри и вне организма матери): млекопитающие, обладающие плацентраным типом развития, имеют минимальное количество питательных веществ, в то время как у большинства остальных представителей позвоночных, зародыш которых развивается вне материнского организма, большое количество питательных веществ. Происходит усложнение оболочек, изменение типа дробления. Обладателем самой большой яйцеклетки являются птицы, самой маленькой – млекопитающие. Разнообразие яйцеклеток позвоночных представляет собой результат длительной эволюционной адаптации к различным условиям размножения.

СПИСОК ЛИТЕРАТУРЫ

1. Васильев, Ю.Г. Цитология, гистология, эмбриология : учебник / Ю.Г. Васильев, Е.И. Трошин, В.В. Яглов. — 2-е изд., испр. — Санкт-Петербург : Лань, 2022. — 576 с. — ISBN 978-5-8114-0899-3. — Текст : электронный // Лань : электронно-библиотечная система. — URL: https://e.lanbook.com/book/211178 (дата обращения: 08.05.2025).

2. Макеева, А.Б. Эмбриология рыб: учебное пособие / А.Б. Макеева // Изд-во МГУ - 216 с - Текст: электронный - URL: https://namdu.uz/media/Books/pdf/2024/06/07/NamDU-ARM-4778-Эмбриология_рыб.pdf (дата обращения: 08.05.2025)

3. Максимова, Е.В. Методическая организация изучения темы “Эмбриогенез хордовых” на базовом и углубленном уровне в школьном курсе биологии / Е.В. Максимова // Екатеринбург - 2019 - Текс: электронный - URL: http://elar.uspu.ru/bitstream/uspu/12033/2/Maksimova.pdf (дата обращения: 08.05.2025).

4. Лешко, А.А. Биология индивидуального развития: учебное пособие / А.А. Лешко, Г.А. Лешко // ВГУ им. П.М. Машерова - Текст: электронный - URL: https://rep.vsu.by/bitstream/123456789/2012/5/Биология%20индивидуального%20развития.pdf (дата обращения: 08.05.2025).

5. Куртеков, В.А. Особенности размножения рептилий / В.А. Куртеков, Ю.Г. Гречина, В.В. Муравьева // ФГБОУ ВО «Государственный аграрный университет Северного Зауралья - Текст: электронный - URL: https://elibrary.ru/item.asp?id=54016732 (дата обращения: 09.05.2025).

6. Сергеева, Т.Н. Биология размножения и развития: учебное пособие / Т.Н. Сергеева, В.Г. Сергеев // Ижевск: Изд-во «Удмуртский университет» - Текст: электронный - URL: http://elibrary.udsu.ru/xmlui/bitstream/handle/123456789/11743/201491.pdf?sequence=1 (дата обращения:09.05.2025).

7. Вракин, В.Ф. Практикум по анатомии и гистологии с основами цитологии и эмбриологии сельскохозяйственных животных : учебное пособие / В.Ф. Вракин, М.В. Сидорова, В.П. Панов, А.Э. Семак. — 5-е изд., стер. — Санкт-Петербург: Лань, 2024. — 352 с. — ISBN 978-5-507-49177-3. — Текст : электронный // Лань : электронно-библиотечная система. — URL: https://e.lanbook.com/book/380738 (дата обращения: 09.05.2025).

УДК 619:[617-089:616.728.3-007.24]:636.7

ХИРУРГИЧЕСКИЕ МЕТОДЫ КОРРЕКЦИИ АРТРОЗА КОЛЕННОГО СУСТАВА У СОБАК

Е.Р. Гранкина, студентка
Научный руководитель: М.А. Бойкова, канд. ветеринар. наук, доцент
Новосибирский государственный аграрный университет

Аннотация. В статье рассматриваются хирургические методы коррекции артроза коленного сустава у собак. Описаны основные причины и клинические проявления заболевания, а также современные подходы к лечению. Особое внимание уделено оперативным вмешательствам, направленным на восстановление функции сустава и улучшение качества жизни животных.

Ключевые слова: артроз, коленный сустав, коррекция, хирургические методы, оперативные вмешательства, опорно-двигательный аппарат, ветеринарная хирургия.

Артрозом (Arthrosis) называют хроническое невоспалительное заболевание сустава, сопровождающееся развитием дегенеративных изменений в суставных хрящах и регенеративных процессов со стороны надкостницы и кости. Сустав в свою очередь – это сочленение двух и более костей. К структурным компонентам сустава относятся: суставные поверхности, покрытые гиалиновым хрящом, суставная полость, в которой содержится небольшое количество синовиальной жидкости, суставная сумка и синовиальная оболочка (мембрана) [8]. Самыми частыми считаются деформирующие артрозы крупных суставов – артроз коленного сустава (гонартроз), тазобедренного сустава (коксартроз), плечевого сустава [1].

Цель исследования: оценить эффективность различных хирургических методик коррекции артроза коленного сустава у собак и определить оптимальные оперативные вмешательства в контексте ветеринарной ортопедии и хирургии.

В основе развития артроза лежит несоответствие между механической нагрузкой на сустав и его способностью ей противостоять. Проще говоря, при артрозе суставы «изнашиваются» под воздействием времени, интенсивных нагрузок, недостаточного поступления питательных веществ. Суставной хрящ повреждается, истончается, пораженные кости могут слегка смещаться, вызывая раздражение в суставе. Хотя в настоящее время точные причины возникновения артроза не выявлены, его развитию у собак может способствовать пожилой возраст (старше 8 лет); систематические микротравмы хрящевой ткани (особенно у животных крупных пород); ожирение (лишний вес увеличивает нагрузку на суставы); нарушение обмена веществ и генетическая предрасположенность [3].

По характеру возникновения артроз принято делить на два вида.

1. Первичный артроз. Возникает из-за нарушения кровообращения в суставах, истончения суставных хрящей, разрушения костей в суставе из-за вымывания кальция. Такая форма чаще выявляется у собак пожилого возраста.

2. Вторичный артроз. Является осложнением травм или ряда патологий – нарушения обмена веществ, запущенного артрита. Может быть у собак любого возраста.

В литературе можно встретить термин «эрозивно-дистрофический артрит». Считается, что это осложнение ревматоидного артрита или инфекционных заболеваний.

Развитие заболевания можно разделить на четыре стадии, которые влияют на клинические проявления и подход к лечению:

Первая стадия**.** Начальный этап истончения хряща. Суставная щель - просвет между концами костей - еще не сужена. Может начаться появление остеофитов (наростов на концах костей). Движение в суставе происходит в полном объеме, не причиняя или почти не причиняя собаке боль. Болезнь можно обнаружить только на рентгенограмме.

Вторая стадия. Хрящ истончен более существенно, на концах костей заметные остеофиты. Суставная щель незначительно сужена. Появляется боль в суставе после нагрузки.

Третья стадия. Хрящ сильно истончен, остеофиты появляются в большем количестве и увеличиваются в размерах. Суставная щель заметно сужена. Концы костей утолщаются, уплотняются, деформируются. В суставе может накапливаться жидкость, вызывающая его опухание. Боль при движении более частая и интенсивная.

Четвертая стадия. В суставе почти не осталось хряща, на концах костей крупные остеофиты. Суставная щель значительно сужена. Движения в суставе сильно ограничены, вплоть до полной обездвиженности, и причиняют сильную боль [8].

В патогенезе артрозов играют важнейшую роль нарушение статики и расстройства питания, изменение белковых коллоидов суставного хряща и развивающиеся в нем дегенеративные процессы. Они начинаются с периферии хряща или, реже, в средней его части. Утративший эластичность дегенерированный хрящ не способен амортизировать толчки, давление и сотрясения, особенно при работе, вследствие чего субхондральная костная пластина расщепляется, в ней появляются искривления и надломы. Суставные поверхности в местах наибольшего давления и трения как бы отшлифовывают друг друга, вследствие чего появляются вместо нормального закругления уплощенные участки. Губчатая кость эпифиза и надкостница в месте соединения ее с хрящом подвергаются постоянному механическому раздражению, что влечет за собой образование костных разращений по окружности сустава [1].

Проявление симптомов заболевания зависит от стадии ее развития. На первой оно протекает бессимптомно, но по мере истончения хряща животное чаще ощущает все более интенсивную боль. На более поздних этапах болезни скованность сустава и его деформация становятся различимы невооруженным глазом. Владелец может заметить у собаки с артрозом следующие симптомы: хромота, шаткость походки; отечность в области сустава; скуление при изменении позы; слабость мышц на поврежденной конечности; хруст в суставе при движении.

Питомец становится менее активным, незаинтересованным в играх, неохотно идет на улицу. В покое часто принимает неестественную позу с выпрямленными лапами [6].

Лечение данного заболевания всегда комплексное, на начальных стадия применяют медикаментозное лечение, вместе с диетотерапией и физиотерапией в более запущенных случаях прибегают к хирургическим вмешательствам, варианты которых мы и рассмотрим.

Артроскопия – малоинвазивная методика, которая позволяет увидеть, обнаружить и помочь в лечении суставных патологий. Высокотехнологичный, современный, способ, позволяющий с минимальными повреждениями тканей исследовать больной сустав и провести нужные манипуляции. В отличие от традиционных хирургических вмешательств прибор артроскоп «внедряется» внутрь через мини-разрез от 2 до 4 мм, а цифровая видеокамера проектирует картинку на монитор.Этапы проведения артроскопии коленного сустава включают: подготовку животного, непосредственно оперативный доступ осуществляется через несколько маленьких разрезов вокруг колена, через которые будут введены артроскоп и необходимые хирургические инструменты, эти разрезы называются порталами. Оперативный прием включает в себя введение артроскопа – тонкая трубка с видеокамерой и источником света на конце. Камера транслирует изображение на монитор, позволяя хирургу видеть внутреннюю структуру сустава в реальном времени. Если во время артроскопии обнаруживаются проблемы, которые можно устранить, хирург использует специальные инструменты, вводимые через дополнительные порталы, для проведения необходимых манипуляций, таких как удаление повреждённого хряща, остеофитов, очистка суставной полости. По завершении хирургического вмешательства артроскоп и инструменты удаляются, порталы зашиваются с помощью нескольких стежков или закрываются специальными пластырями. Колено оборачивается стерильной повязкой. Послеоперационный период, как правило, включает в себя обезболивающую и противовоспалительную терапию, ограничение нагрузок, физиотерапию, а также реабилитацию в зависимости от диагноза и проведённого лечения [7].

Тотальное эндопротезирование коленного сустава собакам или Total knee replacement (TKR) – это единственный метод лечения артроза коленного сустава собак, позволяющий полностью восстановить подвижность колена пациента на всю жизнь. Это хирургическая процедура, при которой поврежденные суставные поверхности коленного сустава собак заменяются протезом. Замещающий сустав состоит из металлического компонента, прикрепляемого к бедренной кости, и полимерного компонента, прикрепляемого к большеберцовой кости. Компоненты создают новые суставные поверхности, имитирующие естественные биологические суставные поверхности. Показаниями являются: прогрессирующий артроз коленного сустава, который может привести к полной потере животным возможности ходить, не испытывая боль; стандартное лечение артроза коленного сустава не даёт результата. Методика хирургической операции включает следующие этапы: выполнение доступа к суставной полости с послойным рассечением мягких тканей; аккуратное обнажение повреждённых поверхностей; удаление патологических костных участков — остеофитов; подготовка бедренной и большеберцовой кости путём формирования посадочных мест под компоненты эндопротеза; установка имплантов на бедренную и большеберцовую кость при помощи костного цемента; проведение тестовой примерки всех компонентов эндопротеза, при необходимости делается коррекция компонентов эндопротеза, натяжения окружающих мягких тканей; очищение и обработка операционного поля; послойное наложение швов для закрытия раны [2].

Операция в среднем продолжается около трёх часов. Её проводят с использованием эпидуральной анестезии или общего наркоза. Основные преимущества данной операции заключаются в восстановлении подвижности коленного сустава, устранении боли и экономии средств, так как протезирование устраняет потенциальную проблему будущих осложнений, связанных с хроническим использованием нестероидных противовоспалительных препаратов [5].

Выравнивающая остеотомия плато большеберцовой кости (TPLO) относится к суставосохраняющим операциям и может скорректировать ось задней конечности животного. Это вмешательство необходимо для устранения неправильного распределения нагрузки. Таким образом ось пораженной конечности может быть исправлена близко к оригиналу. Кроме того, операция останавливает или по крайней мере замедляет процесс износа в результате артроза. Остеотомия колена проводится в тех случаях, когда артроз развился только на одной стороне коленного сустава. Цель этой операции заключается в снятии давления на поврежденные части хряща путем изменения оси задней конечности. Проведение остеотомия значительно отодвигает необходимость эндопротезирования коленного сустава [4].

Смысл проводимого оперативного вмешательства заключается в том, что на кости со стороны наибольшего поражения сустава делается надрез, отверстие необходимой формы. После этого в это отверстие помещается необходимое количество собственного костного или хрящевого вещества, благодаря чему конечность как бы отводится в сторону, отклоняется по оси тела в противоположном от патологического процесса направлении. Далее, участок кости, на котором произведен надрез с помещенным туда костным аутоимплантом, фиксируется титановой пластиной при помощи винтов. Затем доступ ушивается, а конечность иммобилизируется при помощи шины или лангеты. В наложении гипса необходимости нет. Преимущества данного метода: относительно малая инвазивность вмешательства, операционный доступ осуществляется путем надреза всего около одного сантиметра, стабилизация сустава, снижение рисков и скорости развития артроза коленного сустава, возможность корректировать две патологии одновременно у карликовых пород: медиальный вывих коленной чашки и разрыв передней крестовидной связки [6].

Исходя из выше описанного, можно сделать следующие выводы:

1) в настоящее время существует широкий спектр возможностей для лечения артроза коленного сустава у собак;

2) менее инвазивные методы вмешательства могут оказаться наиболее эффективными при лечении артроза коленного сустава у собак;

3) тотальное эндопротезирование коленного сустава собакам (TKR) – это пока единственный метод лечения артроза коленного сустава собак, позволяющий полностью восстановить подвижность колена пациента на всю жизнь;

4) выравнивающая остеотомия плато большеберцовой кости (TPLO) замедляет процесс износа коленного сустава;

5) важно, чтобы владельцы обращались в ветеринарную клинику на ранних этапах развития артроза коленного сустава, это позволит начать своевременное лечение и предотвратить прогрессирование заболевания, улучшая качество жизни питомца.

СПИСОК ЛИТЕРАТУРЫ

1. Васильев, В.К. Общая хирургия : учебное пособие / В.К. Васильев, А.П. Попов, А.Д. Цыбикжапов. — Санкт-Петербург : Лань, 2022. — 272 с. — ISBN 978-5-8114-1686-8. — Текст : электронный // Лань : электронно-библиотечная система. — URL: https://e.lanbook.com/book/211697.

2. Canine total knee replacement - PubMed: офиц. сайт. – URL: https://pubmed.ncbi.nlm.nih.gov/19573057/.

3. Артроз у собаки: офиц. сайт. – URL: https://hvosthelp.ru/lechenie/ortopediya-travmatologiya/artroz-u-sobak.

4. Операция на коленный сустав собаке: офиц. сайт. – URL: https://vet-puls.ru/service/operatsiya-na-kolenniy-sustav-sobake.

5. Effectiveness of the Arthrofon in the treatment of dogs with knee osteoarthritis: офиц. сайт. URL: https://www.researchgate.net/publication/335256528_Effectiveness_of_the_Arthrofon_in_the_treatment_of_dogs_with_knee_osteoarthritis.

6. Сравнение различных видов анестезии при выполнении остеосинтеза на тазовой конечности у собак на базе ветеринарной клиники города Новосибирска / Е.Е. Глущенко, В.В. Глущенко, А.Н. Целиков, А.С. Карпова // Роль аграрной науки в устойчивом развитии сельских территорий : Сборник IX Всероссийской (национальной) научной конференции с международным участием, Новосибирск, 20 декабря 2024 года. – Новосибирск: ИЦ НГАУ "Золотой колос", 2024. – С. 846-853. – EDN FASXJY.Остеология и артрология домашних животных : учебное пособие / М. С. Дюмин, Е. А. Исаенков, В. В. М., Г. С. Тимофеева. — Иваново : Верхневолжский ГАУ, 2018. — 112 с. — Текст : электронный // Лань : электронно-библиотечная система. — URL: https://e.lanbook.com/book/165220.

7. Артроз у собак: лечение, симптомы, какие препараты используют: офиц. сайт. – URL: https://petstory.ru/knowledge/dogs/dog-health/dog-prevention/artroz-u-sobak-lechenie-simptomy/.

8. Лазарева, М.В. Сравнительная характеристика синовиальной среды млекопитающих / М.В. Лазарева, О.В. Распутина // Вестник Бурятской государственной сельскохозяйственной академии им. В.Р. Филиппова. – 2019. – № 2(55). – С. 76-89. – DOI 10.34655/bgsha.2019.55.2.011.

УДК 619:[57.048:591.551]

ВЛИЯНИЕ СОЦИАЛЬНЫХ ФАКТОРОВ НА ПОЛОВУЮ АКТИВНОСТЬ У КОБЕЛЕЙ

Е.Р. Гранкина, студентка
С.Н. Гудков, канд. биол. наук
Новосибирский государственный аграрный университет

Аннотация. В статье рассматриваются литературные данные о влиянии различных социальных факторов на половую активность у кобелей. Исследование основано на анализе многих аспектов социальной среды, включая взаимодействие с другими животными и людьми, а также условия кормления и содержания. Обсуждаются ключевые элементы, такие как стабильность социальной структуры в обществе кобелей, влияние стрессовых факторов на половую активность самцов, значение корректного полового поведения и влияние на половую активность кобелей иерархии стаи.

Ключевые слова: ветеринарная андрология, половая активность, кобели, социальные факторы, поведение, репродуктивные способности.

Период половой активности у животных, также известный как половая охота, характеризуется активизацией репродуктивных инстинктов. В это время самцы проявляют повышенный интерес к самкам, активно метят территорию, становятся беспокойными и могут проявлять агрессию. На это поведение влияют как биологические, так и социальные факторы. Собаки, будучи социально активными животными, демонстрируют половое поведение, которое тесно связано с установлением места в иерархии стаи или группы. Поэтому для данных животных очень важно иметь определённый статус, который позволит проявить свой половой потенциал и успешно продолжить род [1].

Цель исследования: определить, как социальные факторы влияют на половую активность у кобелей и установить их роль в формировании репродуктивного поведения.

О половом созревания у молодых кобелей свидетельствует активное влечение к сукам, которое может появиться в возрасте 5–12 месяцев. Физиологически это связано с первичным синтезом тестостерона и других половых гормонов, а также появлением первых сперматозоидов. Полное формирование репродуктивной системы происходит к 12–18 месяцам, а у крупных пород – к 15–24 месяцам [2].

В процессе взросления у кобелей наблюдается стремление к повышению социального статуса. Иерархия формируется еще в щенячьем возрасте, где доминируют крупные и настойчивые особи. Однако даже в этот период могут проявляться признаки полового возбуждения (неполная эрекция). Имитация полового поведения начинается с полутора-двух месяцев. По мере развития половых желез "игры" становятся более энергичными, с садками на других щенков независимо от пола. Позже активность переключается на сук в состоянии течки, где стимулом является изменение запаха, выделяются феромоны, которые привлекают молодых кобелей. Общение с сукой в течке способствует правильной сексуальной ориентации. Также, большое значение для формирования правильной половой активности у кобеля имеют подобные «игры» со взрослыми суками. В отличие от игр с другими подростками, где поза не имеет особого значения (садки могут осуществляться сбоку, спереди или сзади), взрослые самки не допускают подобных отклонений. Приставания со стороны подростка вызывают значительно меньшее раздражение при правильно выполненной садке, в противном случае его могут грубо оттолкнуть. Подобное обучение необходимо для формирования полового поведения. Кобели, выросшие без достаточного соприкосновения с другими животными, особенно если для кобеля было ограничено общение с самкой могут проявлять гомосексуальное поведение. Если кобель не будет социализироваться и взаимодействовать с другими кобелями, это может затруднить формирование нормального сексуального поведения у животного. В то же время в естественной стае навык спаривания

формируется до того, как появляется возможность его применить, так как для полноценного развития полового поведения кобель должен добиться высокого социального статуса [3].

У собак наблюдается развитая иерархическая структура, которая складывается в коллективе из нескольких особей. В этой иерархии каждое животное имеет конкретную роль. На место в иерархии влияют различные аспекты, в частности физические характеристики, габариты, манера поведения, накопленный опыт и достижение половой зрелости. Если самец доминирует, то самки проявляют к нему больший интерес, что свидетельствует о пике его сексуальной активности. Молодые самцы, находящиеся внизу иерархической лестницы, могут испытывать страх перед доминантной сукой или вовсе не подавать признаков полового возбуждения, оказавшись в непривычной обстановке.

— Физические характеристики: размер животного. Размер животного – важный физический атрибут. Крупные псы, как правило, имеют больше шансов на доминирование. Собаки, обладающие большей физической силой и склонные к агрессии, чаще устанавливают лидерство над более мелкими и уязвимыми сородичами. Однако, габариты – не единственный фактор. Например, собаки с развитой мускулатурой и широкой грудью часто воспринимаются как более доминирующие и могут легче утверждать свою власть над менее развитыми физически. Внешние признаки, такие как форма морды, размер и форма ушей, также могут нести информацию о статусе и доминировании собаки в иерархии.

— Поведение и темперамент: отдельные собаки по природе более склонны к доминированию и могут проявлять агрессию, что зачастую помогает им занимать лидирующее положение в стае. Однако социализация и обучение также могут играть значительную роль в определении поведения собаки и ее статуса.

— Опыт: Собаки, которые уже имеют опыт борьбы за иерархию, могут быть более успешными в завоевании высокого статуса. Они обычно имеют лучшие навыки в общении с другими собаками и знают, как устанавливать свое доминирование.

— Половая зрелость: в момент достижения половой зрелости у собак начинается процесс борьбы за иерархическое положение в социальной группе. Данный этап, который принято называть «подростковым кризисом», зачастую характеризуется усилением агрессивного поведения и возникновением конфликтов между особями [4].

Существует способ повышения статуса кобеля, который реализуется посредством вязки. После успешного спаривания у кобеля происходят значительные изменения. Во-первых, его уверенность в себе стремительно растет, так как он достиг желаемого – расположения самки. Этот акт становится ключевым моментом в становлении его социополового поведения, знаменуя переход во взрослую фазу. Во-вторых, повышается его статус в стае. Это объясняется тем, что образовавшаяся брачная пара формирует альянс, в котором сука поддерживает кобеля в конкуренции с другими самцами. Во время периода ухаживания вокруг самки собирается множество претендентов, и, сделав выбор, она вместе с избранником отбивает посягательства остальных. Действуя сообща, пара эффективно справляется даже с сильными соперниками. Самцы, оставшиеся без внимания суки, понимают, что победитель в этой борьбе – более сильный. В итоге, не только у кобеля-победителя растет самооценка, но и остальные самцы начинают воспринимать его как более авторитетного члена стаи [5].

Положение кобеля в социуме может зависеть от выраженности социополовой агрессии, или тестостеронзависимой агрессии, направленной на других членов группы. Этот тип агрессии всегда ориентирован на социального партнера и характеризуется ритуализированными демонстрациями, при которых агрессивные действия прекращаются, когда побежденный демонстрирует подчинение. Ключевое отличие этого вида агрессии – его биохимическая природа. Несмотря на множество исследований веществ, влияющих на агрессию, однозначного ответа о существовании универсального вещества, ответственного за агрессивное поведение у млекопитающих, не найдено. Безусловно, среди гормонов с агрессией непосредственно связан тестостерон. В работах лаборатории Д.К. Беляева было показано уменьшение его уровня у животных, селектируемых на низкую агрессию.

Аналогичный вывод можно сделать и из практического способа снижения агрессивности самцов посредством кастрации. Тем не менее, тестостерон не связан со всеми формами агрессивного поведения. Кастрированные кобели успешно применяются в армии и полиции многих стран, а это свидетельствует о том, что отсутствие тестостерона не препятствует проявлению агрессии к человеку. Дефицит этого гормона подавляет лишь половые и социальные потребности, а также соответствующие им мотивации. Социополовое поведение характерно только для половозрелых животных, причем у кобелей оно проявляется в большем объеме и является более сложным, чем у сук [6].

Социальные факторы могут оказывать негативное влияние не только на формирование половой активности у кобелей, но и ее поддержание. Так, стресс, который животное наиболее часто испытывает при взаимодействии с человеком, причем как домашнее, так и дикое, может значительно сказаться на репродуктивной способности. Исследования показали, что длительное воздействие стресс-факторов на организм кобелей приводит к следующим изменениям: снижается концентрация спермиев и их двигательная активность; уменьшается число спермиев с неповреждённой плазматической мембраной и с неповреждённой акросомой; повышается число спермиев с патологическими формами хвостов, головок и повреждённым хроматином. Человек может еще более значительно повлиять на половую активность домашнего кобеля, например тем, что использует в процессе его становления “одноразовые” вязки. Единичные спаривания не дают ничего, кроме повышения самооценки. Однако, если при жизни в стае подобное сопровождается заслуженным повышением иерархического положения, то в семье владельца этого не происходит. Следовательно, вязка потенциально провоцирует борьбу за лидерство в семье-стае. На физическом развитии единичная вязка сказаться просто не может, аргументы, что вязка прекращает рост кобеля и вызывает быстрое возмужание, не соответствуют истине. На физическом развитии единичная вязка никак не сказывается, а утверждения о том, что она останавливает рост кобеля или ускоряет его половое созревание, не имеют под собой оснований. Удовлетворенная сексуальная потребность порождает сильную мотивацию к повторению опыта. В этом случае кобель начинает искать возможности для новых спариваний, что выражается в побегах от хозяина в поисках сук и бесцельных блужданиях, которые в городской среде часто заканчиваются трагически. Всплеск полового влечения может трансформироваться и в другие формы поведения. У собаки могут появиться нежелательные привычки, например порча вещей в отсутствие хозяев или продолжительный вой. Не исключено развитие онанизма. Встречаются случаи, когда "неопытный" кобель в семье, склонной к внутренним разногласиям, переносит свои сексуальные импульсы на хозяйку, что может привести к серьезным конфликтам и дракам с ее партнером. Подобные ситуации сложно разрешить самостоятельно и зачастую требуют профессиональной помощи кинолога, а в худшем случае – расставания с питомцем [7].

Стоит упомянуть о том, что условия содержания и кормления тоже влияют на половую активность кобелей, в частности на оплодотворяющую способность, которая определяется количеством и качеством семени. Некоторые аспекты влияния: на половую активность кобелей положительно влияет сбалансированное питание с достаточным содержанием белков, жиров, минеральных веществ и витаминов. В период полового использования количество энергии в рационе нужно увеличивать в 1,5 раза по сравнению с потребностью в период покоя. Рацион должен состоять из легкопереваримых и не слишком объемистых продуктов. Излишнее обременение пищеварительного канала объемистой пищей и скармливание продуктов, вызывающих запоры и другие нарушения пищеварения, угнетают половую активность кобелей. В период покоя кобелей кормят 2 раза в сутки, в сезон полового использования — 3 раза. Кормить кобеля нужно в одно и то же время: примерно в 8 часов, 13 и 18 часов. После случки кобеля кормят не ранее чем через 2–3 часа. Из-за больших породных различий кобелей по складу и темпераменту каждому производителю назначают индивидуальный рацион [8].

Исходя из выше описанного, можно сделать следующие выводы:

1. Кобели, занимающие стабильное, доминирующее положение демонстрируют более высокую половую активность, что подчеркивает важность социальных взаимодействий в формировании репродуктивного поведения.
2. Социальный статус кобеля также может определяться интенсивностью социополовой агрессии, или тестостеронзависимой агрессии.
3. Стрессовые факторы, такие как изоляция, агрессия со стороны человека и других животных и неблагоприятные условия содержания, могут негативно влиять на гормональный фон кобелей, снижая их половую активность и в общем нарушая здоровье.
4. Позитивные взаимодействия с людьми и другими животными, включая обучение и социализацию способствуют улучшению психоэмоционального состояния кобелей, что может повысить их половую активность.
5. Отсутствие социализации и взаимодействия с другими кобелями может помешать развитию нормального сексуального поведения и привести к гомосексуализму среди кобелей.

СПИСОК ЛИТЕРАТУРЫ

1. Приобретение молодняком социального статуса: офиц. сайт. – URL: https://pets.wikireading.ru/hlSYOFc2Vq.
2. Проявления полового поведения у кобелей: офиц. сайт. – URL: https://helpiks.org/8-42412.html.
3. Поведение, связанное с размножением - El Tiola: офиц. сайт. – URL: https://el-tiola.jimdofree.com/воспроизводство-собак/поведение-связанное-с-размножением/.
4. Факторы, влияющие на иерархический статус и доминирование у собак: офиц. сайт. – URL: https://avettura-vet.ru/chto-opredelyaet-ierarhicheskiy-status-i-dominirovanie-u-sobak/.
5. Дюльгер, Г.П. Физиология размножения и репродуктивная патология собак: учебное пособие для вузов / Г.П. Дюльгер, П.Г. Дюльгер. — 5-е изд., стер. — Санкт-Петербург: Лань, 2024. — 236 с.
6. Мычко Е.Н. Поведение собаки: офиц. сайт. – URL: https://thelib.ru/books/mychko_e_n/povedenie_sobaki-read-22.html.
7. Фаритов, Т.А. Практическое собаководство / Т.А. Фаритов, Ф.С. Хазиахметов, Е.А. Платонов. — 7-е изд., стер. — Санкт-Петербург: Лань, 2023. — 448 с.
8. Влияние различных факторов на воспроизводительную функцию собак: офиц. сайт. – URL: https://newfs.info/lib/genetics/647/723/.

УДК 619:616.613-007.63:636.8

ГИДРОНЕФРОЗ У КОШЕК

Я.Д. Грузская, студентка
Н.С. Яковлева, канд. ветеринар. наук
Новосибирский государственный аграрный университет

Аннотация. Кошки, имея наследственную предрасположенность, достаточно часто становятся жертвами патологий почек, и гидронефроз – не исключение. Однако водянка почек регистрируется в ветеринарной практике всё же чаще у собак, нежели чем у кошек, и поэтому она представляет особый интерес для ветеринарных специалистов. В статье рассматривается этиология, механизм развития и патологоанатомические изменения при гидронефрозе у кошек.

Ключевые слова: гидронефроз, кошки, почки, водянка почки, патологоанатомические изменения.

Гидронефроз – это прогрессивно нарастающее асептическое расширение почечных лоханок и чашечек вследствие ренальной или постренальной обструкции мочевыводящих путей, которая вызывает постепенно развивающуюся атрофию почечной паренхимы [**Ошибка! Источник ссылки не найден.**, **Ошибка! Источник ссылки не найден.**].

Обычно развивается как односторонняя патология, но были зарегистрированы случаи билатерального гидронефроза [2].

Многие случаи гидронефроза протекают бессимптомно в течение длительного времени. Так, односторонний гидронефроз чаще обнаруживается случайно на плановом скрининге, и в зависимости от стадии развития прибегают к нефростомии или же к нефроэктомии. Билатеральный же гидронефроз, хоть и встречается гораздо реже, протекает по другому сценарию: быстро нарастает интоксикация организма, почечные показатели в биохимическом анализе крови превышают норму в несколько раз, кошка становится в короткие сроки апатичной, почки отказывают и летальный исход неминуем [3].

В основном, гидронефроз у кошек вызывается закупоркой мочеточника или мочеиспускательного канала камнями мочевыводящих путей, воспалительным процессом, травматическим повреждением сакрального отдела спинного мозга, неоплазией непосредственно мочевой системы или ретроперитонеальными образованиями, приводящими к сдавлению мочеточника извне [2].

Также возможна атрезия или эктопия мочеточника, закупорка сгустками крови, дискинезия мочевыводящих путей, сдавление аномально расположенной ренальной артерией. Образование тромбов в мочевыводящих путях встречается редко и может быть вызвано образованием камней в мочевыводящих путях, инфекциями, воспалением, неоплазией, травмой, нарушениями свёртываемости крови или идиопатическими причинами [2-4].

В молодом возрасте чаще полагают эктопию мочеточника, а у гериатрических кошек – новообразование.

В основе механизма развития гидронефроза лежит нарушение оттока мочи. Препятствие оттоку мочи приводит к повышению гидростатического давления в собирательной системе почки, что повышает внутриклубочковое давление и изменяет скорость клубочковой фильтрации. При этом продолжительность и тяжесть обструкции прямо пропорциональны степени нарушения функции почек. Для процесса характерна стадийность.

При неустранении причины, вызвавшей обструкцию, развиваются необратимые изменения почечной паренхимы. Длительная обструкция вызывает расширение собирательной системы, сдавление сосочков и истончение паренхимы. Постепенно в почке образуются множественные полости, развивается атрофия коркового слоя и тубулоинтерстициальный нефроз [4-6].

При ультразвуковом исследовании обнаруживают резкое расширение чашечно-лоханочной системы, анэхогенное содержимое в полости лоханки, истончение коркового слоя и атрофию мозгового слоя [3].

При патологоанатомическом вскрытии обнаруживают: увеличение размера поражённого органа в среднем в 1,5-2 раза (в норме ~3,5х2,5х2,2 см), форма округлая, флюктуирующая поверхность гладкая и влажная, бледного розово-жёлтого или светло-коричневого цвета, капсула снимается с трудом (I стадия) или легко (II-III стадия). При разрезе может вытекать мутная соломенная жидкость, а на разрезе трудно дифференцировать слои. На месте коркового и мозгового вещества располагаются множественные кисты различной величины, с фиброзной капсулой, заполненные соломенной жидкостью с элементами мочи. Слизистая лоханки блестящая и гладкая, а лоханка расширена [**Ошибка! Источник ссылки не найден.**-5, 7].

В исследовании Соловьяновой Т. А. (и др., 2023) было описано несколько клинических случаев гидронефроза у кошек на разных стадиях развития (рис. 1, рис. 2, рис. 3).

Рис. 1 – Гидронефроз I стадии

Рис. 2 – Гидронефроз II стадии

Рис. 3 – Гидронефроз III стадии

При микроскопическом исследовании обнаруживают отёк ткани, подкапсульные и ретроперитонеальные кровоизлияния, некроз коркового слоя. В проксимальных и дистальных канальцах коркового слоя отмечают зернистую и гидропическую дистрофию эпителиоцитов. Некоторые канальцы сохраняют свою структуру, а у большинства границы вовсе не определяются. Межуточная ткань в состоянии отёка, а тубулярный аппарат значительно атрофирован. В мозговом веществе эпителий канальцев в состоянии зернистой и гидропической дистрофии, с очагами некроза и десквамированными эпителиоцитами. Собирательные канальцы расширены и переполнены жидкостью. Эпителий чашечек и лоханки в состоянии зернистой дистрофии [2, 5, 8].

По большей части, гидронефроз встречается у возрастных кошек (7-10 лет), однако был описан случай гидронефроза у котёнка в возрасте 9 месяцев [8].

Правая гидронефротическая почка резко увеличена (6,0х4,0 см), поверхность гладкая, светло-коричневого цвета. При гистологическом исследовании был выявлен интерстициальный фиброз и воспаление, очаги некротизированной жировой и фиброзной ткани [8].

Для глубокого изучения вопроса Новикова М. В. (и др., 2010) экспериментально смоделировали односторонний гидронефроз у 8 беспородных кошек в возрасте 1-5 лет опытной группы. По результатам исследования были установлены типичные изменения при гидронефрозе, а также признаки викарной гипертрофии контрлатеральной почки [**Ошибка! Источник ссылки не найден.**].

Таким образом, гидронефроз представляет собой тяжёлое патологическое состояние почек, характеризующееся расширением лоханок и чашечек, а также прогрессирующей атрофией почечной ткани.

Чаще всего гидронефроз развивается на фоне мочекаменной болезни, гораздо реже связан с ренальными или параренальными новообразованиями или же обусловлен врождённым фактором.

На макроскопическом уровне отмечают увеличение размеров почки, осветление и гладкость поверхности, отсутствие границы между корковым и мозговым слоями, расширение почечных чашечек и лоханки, а также многокамерность почечной ткани. На микроскопическом уровне изменения представлены зернистой и гидропической дистрофией эпителиоцитов, некрозом, отёком интерстиция и атрофией функционального аппарата почки. Нередко терминальная стадия гидронефроза может привести к разрыву почки.

Статистических данных выживаемости кошек после нефрэктомии по поводу гидронефроза нет, как и описанных клинических случаев в отечественном сегменте в достаточном объёме. Консервативные методы лечения не эффективны.

СПИСОК ЛИТЕРАТУРЫ

1. Тищенко, М. В. Патоморфологическая характеристика гидронефроза у кошки / М. В. Тищенко // Ульяновск: В мире научных открытий. – 2022. – с. 2199-2201.

2. Новикова, М. В. Морфологическая характеристика почек у кошек при гидронефрозе в эксперименте / М. В. Новикова, Г. Г. Егорова, Е. А. Доронин-Доргелинский // Екатеринбург: Аграрный вестник Урала. – №5(71). – 2010. – с. 64-66.

3. Соловьянова, Т. А. Патоморфологическая и УЗИ диагностика гидронефроза у котов и кошек / Т. А. Соловьянова, Е. В. Чаплыгина // Петрозаводск: Лучшая студенческая статья 2023. – 2023. – с. 38-46.

4. Kim, J. Recurrent hydronephrosis and spontaneous renal rupture caused by lymphoplasmacytic inflammation in a cat / J. Kim, D. Oh, J. Cho, S. Kim, J. Yoon // Prague: Veterinarni Medicina. – 2021. – № 66. – p. 80-86.

5. Abdel-Saeed, H. Diagnostic and Anatomical Studies on Unilateral Hydronephrosis in Domestic Cats // H. Abdel-Saeed, R. R. Tahon, M. E. Ali // Advances in Animal and Veterinary Sciences. – 2021. – V9. – N10. – p. 1641-1648.

6. Шамсутдинова, Н. В. Лечение животных с диагнозом гидронефроз почки / Н. В. Шамсутдинова, И. Г. Галимзянов // Москва: Евразийское научное объединение. – 2021. – №11-1(81). – с. 61-63.

7. Журов, Д. О. Морфологическое проявление патологии почек сельскохозяйственных и домашних животных / Д. О. Журов, А. И. Жуков // Гродно: Сельское хозяйство – проблемы и перспективы. – 2020. – с. 103-112.

8. Ragni, R. A. Ureteral obstruction and hydronephrosis in a cat associated with retroperitoneal infarction / R. A. Ragni, D. Fews // Journal of Feline Medicine and Surgery. – 2008. – V10. – N3. – p. 259-263.

УДК 619:616.699:636.8

ВЛИЯНИЕ ТЕПЛОВОГО СТРЕССА НА РЕПРОДУКТИВНУЮ ФУНКЦИЮ КОТОВ

Ф.И. Гусеинов, студент
С.Н. Гудков, канд. биол. наук
Новосибирский государственный аграрный университет

Аннотация. В данной статье приводится анализ доступной литературы о влиянии теплового стресса на репродуктивную функцию котов. Рассматриваются механизмы воздействия повышенных температур на половую функцию самцов, возможные последствия и методы профилактики.

Ключевые слова: гипертермия, репродуктивная система, коты, сперматогенез, фертильность.

Введение. Репродуктивная система котов чувствительна к изменениям температуры окружающей среды и внутреннего гомеостаза. В норме температура в мошонке на 2–5 °С ниже температуры тела, что необходимо для нормального сперматогенеза. Гипертермия нарушает этот баланс, приводя к структурным и функциональным изменениям в семенниках.

Гипертермия, или перегрев организма, является серьезной проблемой для животных, включая домашних котов. Она может возникать из-за воздействия высоких температур окружающей среды, физической активности или заболеваний. Влияние гипертермии на репродуктивную систему кошек становится все более актуальным в условиях изменяющегося климата и ухудшения экологической обстановки.

Исследования показывают, что повышенная температура тела у кошек может привести к нарушениям в работе яичников, способности к размножению и даже вызвать бесплодие [1, 2]. Понимание механизмов воздействия гипертермии на репродуктивную систему этих животных имеет большое значение для сохранения их популяции и благополучия. В данной статье мы рассмотрим основные аспекты влияния гипертермии на репродуктивную систему кошек и возможные способы предотвращения негативных последствий этого фактора.

Гипертермия: причины и механизмы возникновения. Гипертермия - это повышение температуры тела выше нормы, что может иметь серьезные последствия для репродуктивной системы кошек. Причины гипертермии могут быть различными, включая инфекции, стресс, перегревание из-за окружающей среды или физической активности. Когда температура тела кота поднимается, это может вызвать изменения в репродуктивной системе, воздействуя на процессы овуляции, сперматогенеза и плодоношения. Механизмы возникновения таких изменений могут быть связаны с нарушением гормонального баланса, повреждением тканей и клеток, а также снижением способности к регуляции температуры внутри организма. Поэтому важно предотвращать гипертермию у кошек и обеспечивать им комфортные условия, чтобы сохранить здоровье и нормальное функционирование репродуктивной системы [3].

Влияние повышенной температуры на репродуктивную систему. Повышенная температура, или гипертермия, может оказывать негативное влияние на репродуктивную систему котов. Исследования показывают, что при длительной экспозиции высоким температурам у котов может происходить нарушение сперматогенеза, что влияет на качество спермы и может вызвать проблемы с оплодотворением. Кроме того, у самок гипертермия может привести к нарушениям цикла овуляции, что снижает их способность к оплодотворению. Важно обеспечить котам комфортные условия и избегать перегрева, чтобы поддерживать здоровье и нормальное функционирование их репродуктивной системы [4].

Последствия гипертермии. У самцов возможно нарушение сперматогенеза из-за повышенной температуры, что приводит к снижению качества спермы и ухудшению способности к оплодотворению. Кроме того, гипертермия может повлиять на функцию яичек и гормональный баланс у самцов.

У самок перегревание организма также может вызвать дисфункцию яичников и изменения в цикле овуляции. Это может привести к снижению вероятности успешной беременности и увеличению риска выкидыша. Кроме того, гипертермия может влиять на образование и зрелость яйцеклеток у самок котов.

В целом, гипертермия имеет негативное воздействие на репродуктивную функцию, как у самцов, так и у самок, и может привести к серьезным последствиям для их способности к размножению. Поэтому важно предпринимать меры для предотвращения и лечения гипертермии у животных, чтобы сохранить их репродуктивное здоровье [5, 6].

Стратегии предотвращения и лечения гипертермии у кошачьих. Для предотвращения гипертермии у котов необходимо принимать соответствующие меры. Во-первых, важно обеспечить доступ к прохладному месту и свежей воде в течение жаркого времени года. Рекомендуется избегать физических нагрузок в жару и ограничивать пребывание животного на солнце. Если кот перегрелась, необходимо немедленно охладить его, используя влажные компрессы или освежающие напитки. При наличии симптомов гипертермии важно обратиться к ветеринару для проведения дополнительных мероприятий. Эффективные стратегии предотвращения гипертермии помогут сохранить здоровье репродуктивной системы у котов и обеспечат им комфортные условия жизни [7].

Исследования влияния гипертермии на репродуктивную систему котов имеют важное значение для здоровья и разведения этих животных. Гипертермия, или повышенная температура тела, может оказать негативное воздействие на гонады котов, что приводит к нарушению репродуктивной функции. Ученые выявили, что длительное подвержение гипертермии может вызвать снижение сперматогенеза у котов и повысить риск бесплодия у самцов [8].

Заключение. Гипертермия оказывает выраженное негативное влияние на репродуктивную функцию котов, приводя к нарушениям сперматогенеза и снижению фертильности. Профилактика перегрева и своевременная терапия сопутствующих патологий позволяют минимизировать риски и сохранить репродуктивное здоровье животных.

СПИСОК ЛИТЕРАТУРЫ

1. Agarwal A., Saleh R.A., Bedaiwy M.A. Role of reactive oxygen species in the pathophysiology of human reproduction // Fertility and Sterility. — 2003. — Vol. 79(4). — P. 829-843.

2. Ikeda M., Kodama H., Fukuda J. et al. Role of radical oxygen species in rat testicular germ cell apoptosis induced by heat stress // Biology of Reproduction. — 1999. — Vol. 61(2). — P. 393-399.

3. Paul C., Teng S., Saunders P.T.K. A single, mild, transient scrotal heat stress causes hypoxia and oxidative stress in mouse testes, which induces germ cell death // Biology of Reproduction. — 2009. — Vol. 80(5). — P. 913-919.

4. Aitken R.J., Baker M.A., Sawyer D. Oxidative stress in the male germ line and its role in the aetiology of male infertility and genetic disease // Reproductive Biomedicine Online. — 2003. — Vol. 7(1). — P. 65-70.

5. Tvrda E., Peer R., Sikka S.C., Agarwal A. Iron and copper in male reproduction: a double-edged sword // Journal of Assisted Reproduction and Genetics. — 2015. — Vol. 32(1). — P. 3-16.

6. Gharagozloo P., Aitken R.J. The role of sperm oxidative stress in male infertility and the significance of oral antioxidant therapy // Human Reproduction. — 2011. — Vol. 26(7). — P. 1628-1640.

7. Johnston S.D., Root Kustritz M.V., Olson P.N.S. Canine and Feline Theriogenology. — Saunders, 2001. — 592 p.

8. Axnér E. Sperm maturation in the domestic cat // Theriogenology. — 2006. — Vol. 66(1). — P. 14-21.

УДК 619:[616.78.4/.5

КОРРЕКЦИЯ ТОРСИОННОЙ ДЕФОРМАЦИИ БОЛЬШЕБЕРЦОВОЙ КОСТИ ПРИ МЕДИАЛЬНОМ ВЫВИХЕ КОЛЕННОЙ ЧАШКИ У СОБАКИ

[1]Ф.И. Гусеинов, студент
[2]Е.В. Гулькин, ветеринарный врач
[1]Е.В. Дробот, канд. биол. наук, доцент
[1]Новосибирский государственный аграрный университет
[2]Ветеринарная клиника «ИнТерра»

Аннотация. Торсионная деформация большеберцовой кости встречается довольно часто, а ее диагностика составляет клиническую проблему, связанную с медиальным вывихом коленной чашки. Цель описания клинического случая является сообщением об известной болезни и анализ клинического случая.

Ключевые слова: клинический случай, вывих коленной чашечки, торсионная деформация большеберцовой кости, варусная деформация бедренной кости, коррекция.

Введение. Медиальный вывих коленной чашки – частая патология, при которой коленная чашка (patella) смещается из блока бедренной кости в медиальную сторону. Причинной данной патологии чаще всего является деформация бедренной и/или большеберцовой кости. Предрасположенность к данной патологии чаще отмечается у мелких и карликовых пород собак. Для ветеринарных врачей важно знание особенностей морфологии суставов, это позволяет лучше понять этиологию болезней суставов и своевременно про водить лечение [1].

В данной статье рассматривается случай лечения медиального вывиха коленной чашки у щенка йоркширского терьера с наличием варусной деформации бедренной кости и торсионной деформации проксимальной трети большеберцовой кости.

Клинический случай: на первичном приеме обратился владелец с щенком породы йоркширский терьер в возрасте 5 месяцев по кличке «Кит» с жалобой на снижение опоры на правую тазовую конечность, частую хромоту, в положении стоя поджимает лапу. Данное состояние наблюдается в течение нескольких недель. Пальпаторный осмотр выявил атрофию бедренной группы мышц правой тазовой конечности (далее ПТК), внутренняя торсия проксимальной трети большеберцовой кости (далее ББК), медиальный вывих коленной чашки (далее КЧ) 4-ой степени. Рентген ПТК: медиальный вывих коленной чашки, недоразвитие блока бедренной кости, торсионная деформация ББК, варусная деформация бедренной кости (рис. 1).

Рисунок 1 – Рентген снимки с изображением торсионной деформации большеберцовой кости

Пациенту был рекомендован хирургический способ лечения, который заключается в коррекции костных деформаций и пластики блока бедренной кости. После приема были назначены предоперационные исследования: ЭхоКГ сердца (рис. 2), компьютерная томография тазовых конечностей (рис. 3).

приложение №1 к договору 25.10.2024 09:58

Ветеринарная клиника

г. Новосибирск ул. Выборная 144/1 (круглосуточно), ул. Лескова 15 (09-21) ул. Сиб-Гвард 60/1 (круглосуточно) ул. Русская 11/1 (09-21)ул. Энгельса 12 (круглосуточно) ул. Лесосечная 16 (09-21) ул. Новогодняя 24/3 ул. Фадеева 66/5 г. Бердск, ул. Красная Сибирь 103 (круглосуточно) г. Искитим, ул.Советская 220 (круглосуточно)

Договор №

Ф.И.О. Владельца:
Питомец:Кит
Вид животного:Собака, **Возраст:**4 м. 3 н., **Пол:** М
Порода:Йоркширский терьер
Вес: 1.60 Температура: 38.6
Диагноз:
Описание лечения:

Протокол ЭХО-кг (скрининг)

МЖПд, 0,32 см
КДР, 1,53 см
ЗСЛЖд, 0,35 см
МЖПс, 0,53 см
КСР, 0,79 см
ЗСЛЖс, 0,52 см
FS,% 48,11%
ЛП, 1,01 см не дилатировано, сократимость не нарушена
ЛП/Ао 1,44 (норма до 1.5)
ПП,ПЖ визуально не изменены, сократимость не нарушена.
ЛВ/ЛА, 0,3/0,3 см
Перикардиальный выпот не лоцируется.
Плевральный выпот не лоцируется.
Дополнительная информация:
Заключение: Признаков эхопатологии. нарушения гемодинамики не выявлено.

Рекомендации и назначения:

Ветеринарный врач: **Владелец:**

Подпись _____ Подпись _____

Рисунок 2 – Протокол ЭХО-кг (скрининг)

Результаты компьютерной томографии:
Область исследования: тазовые конечности
Описание исследования:

1. Правая тазовая конечность: определяется значительная варусная деформация бедренной кости и вальгусная деформация костей голени, ротация костей голени медиально, уплощение срединной бороздки блока бедренной кости, медиальный вывих надколенника.

2. Правая тазовая конечность: определяется слабовыраженная варусная деформация бедренной кости и вальгусная деформация костей голени.

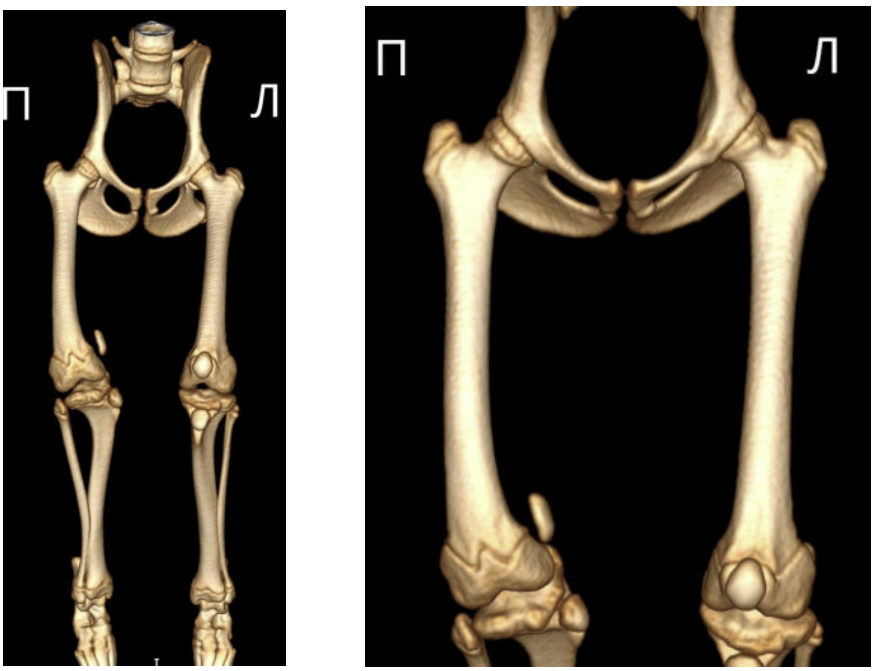

Рисунок 3 – Компьютерная томография тазовых конечностей

По данным ЭХоКГ сердца и осмотр анестезиолога противопоказаний к проведению операции не выявлено.

Основная задача хирургического лечения – вернуть правильный вектор силы квадрицепса. В большинстве случаев при незначительных деформациях большеберцовой кости (в среднем до 15-20 градусов) достаточно выполнить сулькопластику блока бедренной кости, транспозицию гребня большеберцовой кости, а также дупликатуру капсулы. В более сложных случаях, таких как: выраженные вальгусная, варусная деформации бедренной /большеберцовой костей; торсионная деформация бедренной кости – стоит рассматривать коррегирующую остеотомию [2, 3].

Предоперационное планирование: данные КТ диагностики были загружены в программу BonaPlanner для создания индивидуального 3D макета костей пациента. Это позволило посчитать градус деформации (40 градусов), спланировать место остеотомии и подобрать способ фиксации (рис. 4) [4].

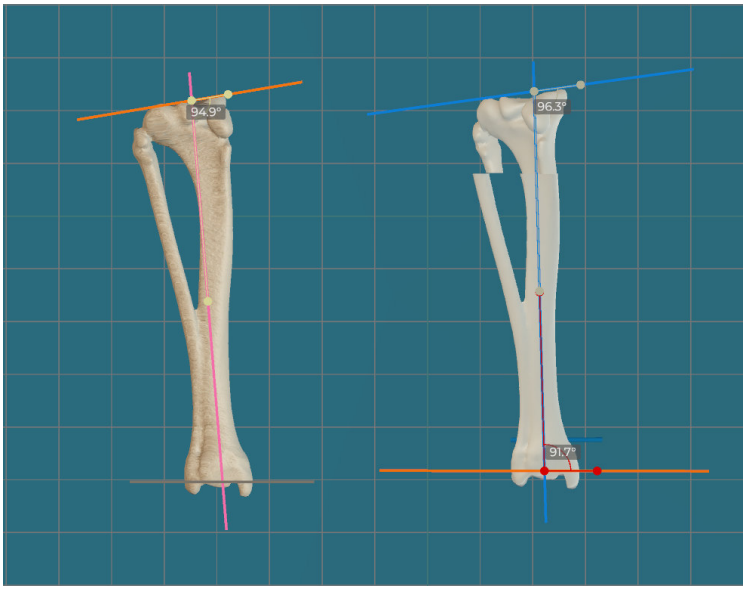

Рисунок 4 – Предоперационное планирование в программе BonaPlanner

Хирургическое вмешательство: был выполнен медиальный доступ к блоку бедренной кости и к диафезу большеберцовой кости, проведена V сулькопластика, медиальный релиз, дупликатура сустава, далее была проведена остеотомия ББК ниже крепления связки надколенника, благодаря навигационным спицам в проксимальном и дистальным эпифизам была проведена коррекция деформации, с последующим наложением накостной пластины, также проведено временное блокирование латерально-дистальной зоны роста бедренной кости (спицей киршнера). После хирургического вмешательства пациент был передан в стационар, для стабилизации общего состояния. Послеоперационные рекомендации входило: терапевтическое лечение (НПВС и антибактериальная терапия), обработка шва, ношение воротника, контрольные снимки рентгена раз в полторы недели (рис. 5) [5, 6].

Реабиталиционный период: спустя 2 недели занятий с реабилитологом, на повторном ортопедическом приеме у пациента отмечается опора на все конечности, редкая хромота на ПТК умеренная утрата эластичности бедренной групп мышц, незначительный отек в области коленного сустава. По рентгену: медиальный вывих коленной чашки отсутствует, целостность имплантов сохранена, варусная деформация бедренной кости сохранена. Рекомендован дальнейший динамический рентген контроль деформации бедренной кости и дальнейшее занятия с реабилитологом [7, 8, 9].

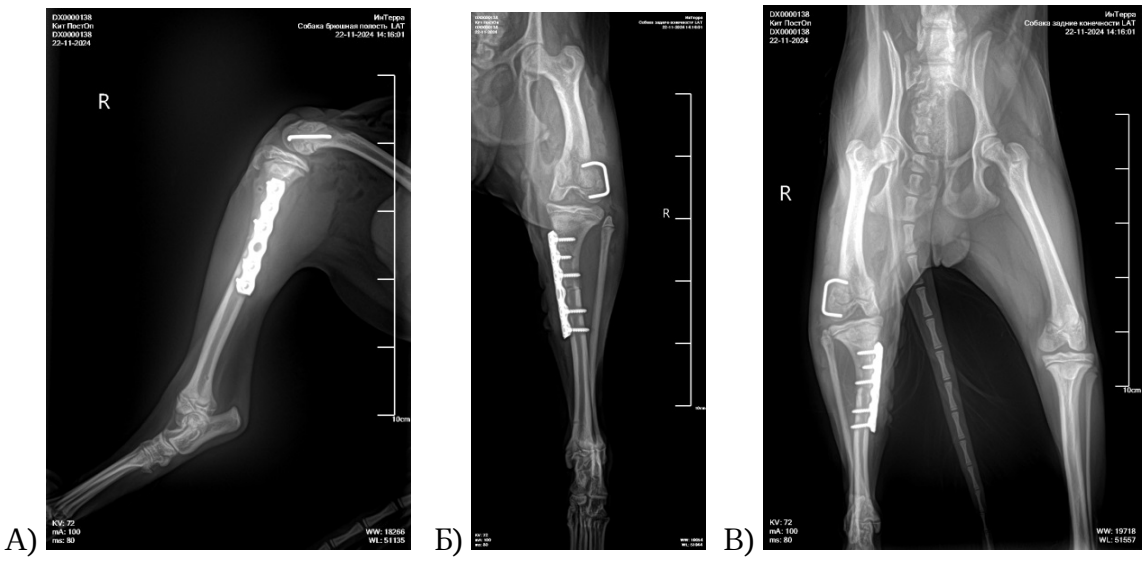

Рисунок 5 – Рентген снимки после оперативного вмешательства – А) Медиолатеральная Б) Каудокраниальная В) Краниакаудально

Выводы: данный клинический случай показывает эффективность хирургического лечения торсионной деформации большеберцовой кости при медиальном вывихе коленной чашке. Выбор терапевтического способа лечения конкретно у данного пациента мог привести к ухудшению деформации и прогрессированию атрофии мышц. Дополнительные исследования в виде компьютерной томографии, загрузка результатов компьютерной томографии в программу BonaPlanner для создания индивидуального 3D макета костей пациента, планирования места остеотомии позволили провести более грамотное предоперационное планирование, что в последствии уменьшило время операции и время реабилитации пациента.

СПИСОК ЛИТЕРАТУРЫ

1. Лазарева, М.В. Сравнительная характеристика синовиальной среды млекопитающих / М.В. Лазарева, О.В. Распутина // Вестник Бурятской государственной сельскохозяйственной академии им. В.Р. Филиппова. – 2019. – № 2(55). – С. 76-89.

2. Текст: электронный — Сайт Dr lapushkin — Медиальный вывих коленной чашки — https://www.dr-lapushkin.ru/blog/45/ (дата обращения: 15.12.2024). — Режим доступа: свободный.
3. Дюльгер, П.Г. Методология выполнения органосохраняющих операций в комплексном лечении опухолей костей конечностей у собак и кошек / П.Г. Дюльгер, С.А. Ягников, Ф.А. Любоев [и др.] // Российский ветеринарный журнал. Мелкие домашние и дикие животные. – 2011. – № 3. – С. 28-32.
4. Griffon D., Hamaide A. Complications in Small Animal Surgery. Wiley Black – well, Jan 2016.
5. Белов В. Метод CBLO разрыв передней крестообразной связки у собак / В. Белов // Ветеринарный Петербург. - 2018. Т. 1.
6. Сравнение различных видов анестезии при выполнении остеосинтеза на тазовой конечности у собак на базе ветеринарной клиники города Новосибирска / Е.Е. Глущенко, В.В. Глущенко, А.Н. Целиков [и др.] // Роль аграрной науки в устойчивом развитии сельских территорий : Сборник IX Всероссийской (национальной) научной конференции с международным участием, Новосибирск, 20 декабря 2024 года. – Новосибирск: ИЦ НГАУ "Золотой колос", 2024. – С. 846-853.
7. Apelt D., Pozzi A/, Marcellin-Little D. J., et al. Effect of cranial tibial closing wedge angle on tibial subluxation: an ex vivo study // Vet. Surg. 2010. Vol. 39. P. 454.
8. Bruce W.J. TTO Why I use. 2017 [Electronic resource]. URL: http:// surgeryanzcvs.org/?page_id=847.
9. Kudnig, S.T., Seguin B. Veterinary surgical oncology. – 2015.

УДК 619:[613.25:616.699]

ОЖИРЕНИЕ САМЦОВ И ЕГО ВЛИЯНИЕ НА ИХ ФЕРТИЛЬНОСТЬ

А.Д. Давыдова, студентка
Научный руководитель: С.Н. Гудков, канд. биол. наук
Новосибирский государственный аграрный университет

Аннотация. В данной статье рассматривается научная литература по проблеме ожирения у самцов и его влияние на фертильность и репродуктивную функцию. Приведены основные механизмы влияния ожирения на фертильность и репродуктивную систему самцов. Обоснованы причины снижения уровня тестостерона у самцов с избыточной массой тела.

Ключевые слова: репродуктивная система, самцы, ожирение, избыточный вес, спермограмма, гормональный фон, тестостерон, половые гормоны.

Одной из важных проблем в ветеринарной практике является проблема ожирения у самцов животных. Ожирение негативно сказывается на их репродуктивной функции. За последние несколько десятков лет выявлено учащение случаев ожирения среди сельскохозяйственных и домашних животных. Специалистам в области ветеринарной медицины важно обращать на это внимание, так как поддержание высокого уровня фертильности самцов необходимо для воспроизводства животных.

Избыточному весу и ожирению самцов способствуют следующие факторы риска:

1. Органические причины.

Сюда относятся заболевания различного генеза, способные вызывать набор массы тела, а также применение лекарственных средств, повышающих аппетит у животных.

2. Поведенческие аспекты.

Переедание, нарушение механизма насыщения, неправильное кормление с частым использование лакомств при дрессировке или при коррекции нежелательного поведения. Эти факторы зачастую приводят к набору животными избыточной массы.

3. Влияние окружающей среды.

Недостаток моциона, маленькие клетки, привязное содержание, отсутствие у хозяев возможности уделять больше времени прогулкам со своими животными. Вследствие этого происходит снижение уровня физической активности животного.

4. Поведение владельца.

Это один из главных факторов. К нему относятся: низкая подвижность самого владельца и короткие прогулки с питомцем; перекармливание животного, несбалансированность рациона; участие нескольких членов семьи в кормлении; частая смена корма и превышение рекомендованных норм (владельцы нередко не читают инструкции на упаковке); ошибочное восприятие попрошайничества как истинное чувства голода; устойчивое мнение среди владельцев о том что, чем упитаннее животное, тем оно здоровее [1].

Основными механизмами влияния ожирения на фертильность и репродуктивную систему являются:

1. Гормональные изменения;
2. Повышение температуры семенников;
3. Оксидативный стресс и повреждение ДНК сперматозоидов;
4. Воспаление и иммунные реакции.

Рассмотрим каждый из представленных механизмов более детально. Ожирение приводит к нарушению гормонального фона у самцов животных. Избыточная жировая ткань влияет на активность фермента ароматазы, повышая ее. Данный фермент превращает андрогены в эстрогены. Вследствие этого, уровень тестостерона будет снижаться и тем самым ухудшать сперматогенез. Повышенный уровень вырабатываемого жировой тканью гормона лептина, способствует снижению выработки гормона тестостерона клетками Лейдига. Эти клетки расположены снаружи семенных канальцев, их основная функция - синтез тестостерона [2].

При избыточной жировой ткани в области мошонки температура семенников может быть повышена. Это будет негативно сказываться на количественных и качественных показателях спермы. Так как высокая температура нарушает процесс сперматогенеза, количество подвижных сперматозоидов снижается [3].

Ожирение вызывает увеличение уровня активных форм кислорода (АФК) в организме животных. Это приводит к оксидативному стрессу. АФК могут пагубно влиять на ДНК сперматозоидов, оказывая негативное влияние на их жизнеспособность и способность к оплодотворению.

Избыточная жировая ткань способствует хроническому воспалению, что может влиять на репродуктивную функцию. Воспалительные процессы могут нарушать нормальное функционирование репродуктивной системы и снижать фертильность [4].

На основе экспериментального исследования Marco-Jimenez и Jose Salvador Vicente (2017) установлено статистически значимое снижение концентрации сперматозоидов у самцов, получавших рацион с высоким содержанием жиров в период с 12-й по 36-ю неделю жизни. Однако остальные показатели спермограммы не имели существенных различий, но фиксировалось снижение объема эякулята, уменьшение общего числа сперматозоидов, их подвижности, а также увеличение количества морфологически аномальных половых клеток. На ряду с этим экспериментальным путем установили достоверное снижение фертильности у самцов кроликов с избыточной массой тела — до 35±9,2%, в то время как в контрольной группе этот показатель составлял 64±8,9%. Указанные изменения связывают с повышением уровня холестерина в сперматозоидах и нарушением мембранной целостности половых клеток [5].

Современные научные исследования стали все чаще освещать многочисленные данные о негативном влиянии ожирения у самцов на здоровье их потомства. Так, T. Fullston и соавт. (2013) показали, что у самцов мышей линии C57BL/6, находившихся в течение 10 недель на высокожировой диете, наблюдалось увеличение массы жировой ткани на 21% и передача

метаболических нарушений — ожирения и инсулинорезистентности — в последующие два поколения. Исследование также выявило изменение профиля микроРНК в сперматозоидах и снижение уровня метилирования ДНК в половых клетках на 25%. Предположительно, ожирение, вызванное неправильной диетой, изменяет эпигенетические параметры сперматозоидов. Впоследствии, это ведет к передаче потомству метаболических патологий, в том числе микроРНК и метилирование ДНК [6].

В ответ на потребление сахара в печени синтезируется гормон Фактор роста фибробластов 21 (FGF21). Он делает сладкую пищу менее привлекательной, вызывает увеличение потребления белка и повышает восприимчивость тканей к инсулину, понижает уровни триглицеридов, уменьшает уровень глюкозы в крови. Совокупность свойств данного гормона помогает уменьшить массу тела и нормализовать обменные процессы. В настоящее время на основе FGF21 ведётся разработка лекарственных средств для терапии сахарного диабета [7].

Для самцов с избыточной массой тела характерно снижение уровня тестостерона — главного полового гормона, отвечающего за половое поведение, контроль синтеза сперматогенеза и развитие вторичных половых признаков. Это происходит из-за высокой активности фермента ароматазы в жировой ткани, превращающей тестостерон в эстрогены. Повышенный уровень эстрогенов приводит к нарушению гормонального баланса и подавлению выработки гонадотропинов (ЛГ и ФСГ), необходимых для нормальной работы яичек [8].

Для поддержания здоровья репродуктивной системы самцов животных важен контроль за их массой тела и предотвращения развития у них ожирения. В связи с этим, рекомендуется обеспечивать сбалансированный рацион, регулярный активный моцион, физические нагрузки и мониторинг состояния здоровья животных. При выявленных признаках ожирения необходимо разработать индивидуальную программу коррекции массы тела с учетом особенностей конкретного вида и породы животного.

СПИСОК ЛИТЕРАТУРЫ

1. Семенова, М.А. Избыточный вес и ожирение у собак и кошек URL: https://vetacademy.ru/baza-znanij/stati/izbytochnyy-ves-i-ozhirenie-u-sobak-i-koshek / (дата обращения: 21.04.2025).

2. Скопичев, В.Г. Физиология репродуктивной системы млекопитающих / В.Г. Скопичев, И.О. Боголюбова. – М.: Юрайт, 2018. – 277 с.

3. Яковлева, Л.М. Патогенетические аспекты мужской субфертильности при ожирении: обзор экспериментальных и клинических исследований / Л.М. Яковлева, В.В. Порфирьев // Урологические ведомости. – 2019. – Т. 9. – № 2. – С. 37–42.

4. Пичугина, Е. Ожирение домашних животных / Е. Пичугина — Текст: электронный // Информационно-издательский центр «Зооинформ»: электронное периодическое издание. – 2022. – URL: https://zooinform.ru/vete/vladel-tsy-ivetvrachi-rashodyatsya-v-otsenke-sostoyaniya-pitomtsev-pri-ozhirenii/ (дата обращения: 21.04.2025).

5. Marco-Jiménez F, Vicente JS. Overweight in young males reduce fertility in rabbit model. PLoS One. 2017;12(7): e0180679. https:// doi.org/10.1371/journal.pone.0180679.

6. Fullston T, Ohlsson Teague EM, Palmer NO, et al. Paternal obesity initiates metabolic disturbances in two generations of mice with incomplete penetrance to the F2 generation and alters the transcriptional profile of testis and sperm microRNA content. FASEB J. 2013;27(10):4226-4243. https://doi.org/10.1096/fj.12-224048.

7. Диез, М. Распространенность ожирения собак и кошек / М. Диез – 2006 – 44с.

8. Акушерство, гинекология и биотехника репродукции животных: учебник / А.П. Студенцов, В.С. Шипилов, В.Я. Никитин [и др.]. — 9-е изд., перераб. и доп. — Санкт-Петербург : Лань, 2019. — 548 с. — ISBN 978-5-8114-3271-4. — Текст : электронный // Лань : электронно-библиотечная система. — URL: https://e.lanbook.com/book/111907 (дата обращения: 21.04.2025).

УДК 616.8-091.94

НЕЙРОГЛИЯ: ФУНКЦИОНАЛЬНЫЙ ПОВОРОТ

У.С. Дрозд, студентка
Научный руководитель: Н.А. Сигарева, канд. биол. наук, доцент
Новосибирский государственный аграрный университет

Аннотация. Исторически глиальные клетки рассматривались как пассивные элементы нервной системы, обеспечивающие лишь структурную и метаболическую поддержку нейронов. Однако современные исследования показали, что глиальные клетки играют активную роль в регуляции синаптической передачи, нейровоспалении, пластичности и регенерации нервной ткани. В данной статье рассматривается роль астроцитов в модуляции синапсов, участие микроглии в патогенезе нейродегенеративных заболеваний (на примере болезни Альцгеймера и Паркинсона), а также вклад олигодендроцитов и клеток Шванна в процессы миелинизации и восстановления. Особое внимание уделено перспективам таргетной терапии, направленной на глиальные клетки, как новому подходу в лечении повреждений центральной нервной системы и хронических неврологических расстройств. Обзор основан на анализе современных литературных данных, подчёркивающих необходимость пересмотра классических представлений о функциональной иерархии в нервной системе.

Ключевые слова: нейроглия, астроциты, эпиндимоциты, олигодендроциты, микроглия.

Нервная ткань — это высокоспециализированная ткань, которая составляет основу центральной (головной и спинной мозг) и периферической (нервные узлы, нервы и нервные окончания) нервной системы. Её уникальные свойства, включая способность воспринимать раздражения, генерировать и проводить импульсы, а также формировать ответные реакции, обеспечивают регуляцию функций организма.

Долгое время считалось, что ключевую роль в этих процессах играют исключительно нейроны. Однако современные исследования демонстрируют, что полноценное функционирование нервной системы невозможно без участия нейроглии - комплекса вспомогательных клеток, которые выполняют значительно больше функций, чем просто структурная поддержка.

Современная классификация выделяет в нейроглии две функциональные группы: макроглия (астроциты, олигодендроциты, эпендимные клетки), обеспечивающую структурную и метаболическую поддержку, и микроглию— иммунный "щит" ЦНС.

Нейроглия участвует синаптической передаче, иммунном ответе, регенерации и пластичности, а также гематоэнцефалическом барьере. Нарушения в работе глиальных клеток ассоциированы с такими заболеваниями, как болезнь Альцгеймера, рассеянный склероз и эпилепсия, что подчеркивает их клиническую значимость [1, 10].

Среди всех глиальных клеток особое место занимают астроциты — наиболее многочисленные и функционально разнообразные элементы нейроглии. Их изучение позволяет по-новому взглянуть на организацию работы нервной системы.

Они представляют собой звёздчатые глиальные клетки ЦНС, название которых происходит от греческого «астрон» (звезда), образуют сложную трёхмерную сеть, пронизывающую все отделы мозга. Их характерная морфология включает компактное тело клетки и многочисленные радиально расходящиеся отростки, которые могут достигать длины в несколько сотен микрометров.

Особенностью астроцитов является выраженный полиморфизм — их форма и размеры значительно варьируют в зависимости от локализации в нервной системе. Каждый астроцит способен взаимодействовать с сотнями тысяч синапсов, создавая уникальную систему регуляции нейрональной активности [2, 4].

В сером веществе мозга преобладают протоплазматические астроциты, отличающиеся короткими, сильно ветвящимися отростками, которые плотно оплетают нейроны и синапсы. Один такой астроцит может контактировать одновременно с сотнями тысяч синаптических соединений, образуя так называемый «трипартитный синапс». В белом веществе встречаются преимущественно волокнистые астроциты, имеющие длинные, слабо ветвящиеся отростки, которые ориентированы параллельно пучкам нервных волокон и контактируют с узлами Ранвье [2, 3].

Ключевой структурной особенностью астроцитов являются их специализированные окончания — «концевые ножки» (end-feet), которые формируют почти сплошной слой на поверхности мозговых капилляров, участвуя в создании гематоэнцефалического барьера. Эти структуры содержат высокую концентрацию аквапоринов, обеспечивающих транспорт воды, и плотно прилегают к базальной мембране капилляров, покрывая до 99% их поверхности [2, 4].

Астроциты играют важнейшую роль в возникновении и развитии различных заболеваний центральной нервной системы. При черепно-мозговых травмах они образуют глиальный рубец, который ограничивает зону повреждения, но одновременно затрудняет регенерацию аксонов. Этот процесс сопровождается повышенной выработкой GFAP и хондроитинсульфатпротеогликанов [3].

При нейродегенеративных заболеваниях, таких как болезнь Альцгеймера, астроциты демонстрируют двойственное поведение. С одной стороны, они стремятся удалить бета-амилоид из межклеточного пространства, однако хроническая активация астроцитов приводит к выделению провоспалительных цитокинов (IL-1β, TNF-α), что усугубляет повреждение нейронов [10].

При эпилепсии нарушение функций астроцитов проявляется в снижении способности удалять глутамат из синаптической щели и нарушении калиевого гомеостаза, что способствует возникновению патологической электрической активности [4].

В зоне "пенумбры" при ишемических поражениях астроциты временно поддерживают нейроны, переключаясь на анаэробный гликолиз и выделяя нейропротекторные факторы (GDNF, NGF). Однако при длительной ишемии эта защитная функция сменяется выделением токсичных веществ.

Современные исследования также выявили изменения астроцитов при психических расстройствах и обнаружили их значительное функциональное разнообразие в разных отделах мозга, что открывает новые горизонты для разработки целенаправленных терапий [3, 4].

Итак, если астроциты регулируют среду вокруг нейронов, то другой тип макроглии — эпендимные клетки — контролирует границу между нервной тканью и ликвором. Данные клетки также называют эпиндимоцитами и представляют собой специализированный эпителиальный слой, который выстилает желудочки головного мозга и центральный канал спинного мозга. Эти уникальные глиальные элементы развиваются из радиальной глии в процессе эмбриогенеза и сохраняют множество специализированных функций во взрослом организме [6].

Эпендимные клетки обладают выраженной полярностью. Их апикальная поверхность, обращённая в просвет желудочков, покрыта многочисленными микроворсинками и ресничками (по 30–50 на клетку), которые совершают ритмичные координированные движения с частотой 10–20 Гц, создавая направленные токи спинномозговой жидкости. Базолатеральная мембрана образует сложные складчатые структуры и соединения с соседними клетками через систему специализированных контактов, включая плотные соединения (zonula occludens) и щелевые контакты на основе коннексинов Cx43 и Cx26 [5;6].

Особый подтип эпендимных клеток — таницити — обнаруживают в области дна III желудочка. Эти клетки образуют длинные отростки, контактирующие как с ликвором, так и с кровеносными сосудами портальной системы гипофиза, участвуя в нейроэндокринной регуляции. Они экспрессируют рецепторы к различным нейропептидам, включая GnRH и соматостатин, и осуществляют трансцеллюлярный транспорт гормонов.

Функционально эпендимные клетки выполняют несколько критически важных задач. Помимо обеспечения циркуляции ликвора, они регулируют его состав через селективный транспорт ионов и метаболитов, формируя гематоликворный барьер. Их фагоцитарная активность играет важную роль в очищении ликвора от патогенов. В последние годы было обнаружено их участие в нейрогенезе взрослого мозга через взаимодействие с нейральными стволовыми клетками субвентрикулярной зоны.

При патологических состояниях эпендимные клетки претерпевают значительные изменения. При гидроцефалии наблюдается нарушение биения ресничек, что может быть связано как с первичными цилиопатиями (дефекты генов FOXJ1, RFX), так и с вторичными повреждениями после внутрижелудочковых кровоизлияний. В опухолевых процессах (эпендимомах WHO Grade II–III) отмечается активация сигнальных путей Notch и Wnt. При нейродегенеративных заболеваниях изменяется их секреторная активность и способность к клиренсу патологических метаболитов.

Современные исследования открывают новые перспективы в изучении этих клеток, включая их потенциальное использование в регенеративной медицине как источник стволовых клеток, а также возможность модуляции их функций для лечения ликвородинамических расстройств. Уникальное положение эпендимных клеток на границе между ликворной системой и нервной тканью делает их перспективной мишенью для разработки новых терапевтических стратегий [5].

В то время как эпендимные клетки управляют жидкостными пространствами ЦНС, олигодендроциты и шванновские клетки специализируются на изоляции нервных волокон. Они представляют собой специализированные глиальные элементы, обеспечивающие формирование миелиновых оболочек вокруг аксонов в центральной и периферической нервной системе соответственно. Эти клетки, несмотря на общую функцию миелинизации, обладают рядом принципиальных различий в строении и механизмах работы.

Олигодендроциты относятся к макроглии центральной нервной системы и широко представлены в белом веществе мозга, хотя встречаются и в сером веществе в виде сателлитных клеток, окружающих тела нейронов. Эти клетки имеют округлую или овальную форму с немногочисленными неветвящимися отростками. Их ядра отличаются плотным хроматином и мелкими ядрышками, а цитоплазма содержит развитый синтетический аппарат, включающий эндоплазматический ретикулум и комплекс Гольджи. Уникальной особенностью олигодендроцитов является их способность формировать миелиновые оболочки вокруг нескольких аксонов одновременно (до 40–50 отростков), что достигается за счет разветвления их отростков.

Шванновские клетки, в отличие от олигодендроцитов, встречаются исключительно в периферической нервной системе. Они имеют вытянутую цилиндрическую форму и окружают аксоны по ходу нервных волокон. Каждая шванновская клетка формирует миелиновую оболочку только вокруг одного сегмента одного аксона. Их ядра содержат обильный хроматин, а цитоплазма характеризуется умеренно развитыми органеллами. Важной особенностью шванновских клеток является их высокая способность к регенерации - после повреждения они формируют специальные структуры (так называемые Büngner-ленты), которые направляют рост аксонов [8].

Основная функция обеих клеточных популяций заключается в формировании миелиновой изоляции нервных волокон, что обеспечивает сальтаторное проведение нервных импульсов с высокой скоростью (до 120 м/с). Миелин, образуемый этими клетками, отличается по биохимическому составу: в ЦНС он содержит преимущественно протеолипидный белок (PLP) и основной миелиновый белок (MBP), тогда как в ПНС преобладают протеин P0 и периферический миелиновый белок 22 (PMP22) [7].

Кроме миелинизации, эти клетки выполняют ряд других важных функций, например: обеспечивают трофическую поддержку аксонов, участвуют в поддержании ионного гомеостаза, секретируют нейротрофические факторы (NGF, BDNF) и регулируют процессы аксонального роста и регенерации.

Нарушения в работе этих клеток вызывают неврологические заболевания. При рассеянном склерозе поражение олигодендроцитов приводит к демиелинизации и нарушению нервных импульсов. Мутации в генах миелиновых белков, таких как PMP22, вызывают наследственные невропатии. Различная регенеративная способность клеток объясняет, почему повреждения периферических нервов восстанавливаются лучше, чем повреждения ЦНС.

Современные исследования сосредоточены на разработке методов стимуляции ремиелинизации, включая клеточную терапию олигодендроцитарными предшественниками и фармакологическую модуляцию активности шванновских клеток. Эти подходы открывают новые перспективы в лечении демиелинизирующих заболеваний и последствий травм нервной системы [7].

Если олигодендроциты и шванновские клетки создают структурную основу для проведения импульсов, то микроглия выполняет роль "иммунного сенсора". Микроглия представляет собой уникальную популяцию резидентных иммунных клеток центральной нервной системы, составляющую 10-15% всех глиальных элементов. В отличие от других нейроглиальных клеток, микроглия имеет мезодермальное происхождение, мигрируя в нервную ткань из желточного мешка на ранних этапах эмбриогенеза.

Морфология микроглиальных клеток отличается высокой пластичностью. В состоянии покоя они имеют небольшие тела с многочисленными тонкими, сильно разветвленными отростками, которые постоянно исследуют окружающее пространство. При активации клетки претерпевают значительные изменения – увеличиваются в размерах, сокращают отростки и приобретают амебоидную форму.

Функционально микроглия выполняет несколько критически важных ролей:

1. Иммунный надзор и защита: микроглия распознает патогены через Toll-подобные рецепторы, фагоцитирует бактерии, вирусы и клеточный дебрис, а также презентует антигены Т-лимфоцитам.
2. Поддержание синаптической пластичности: микроглия участвует в синаптическом прунинге во время развития и регулирует нейрональные сети через выделение факторов роста.
3. Участие в воспалительных процессах: микроглия секретирует провоспалительные (IL-1β, TNF-α) и противовоспалительные цитокины (IL-10, TGF-β), а также регулирует гематоэнцефалический барьер.

Особый интерес представляет двойственная роль микроглии при нейродегенеративных заболеваниях. При болезни Альцгеймера активированная микроглия через TREM2-рецепторы способствует клиренсу β-амилоида, но при хронической активации может усиливать нейровоспаление. При болезни Паркинсона микроглиальные клетки реагируют на агрегированный α-синуклеин, запуская каскад воспалительных реакций.

Современные методы исследования, включая двухфотонную микроскопию in vivo и одноклеточное РНК-секвенирование, позволили выявить удивительное функциональное разнообразие микроглиальных клеток в разных областях мозга. Эти открытия открывают новые перспективы для разработки таргетных методов лечения неврологических заболеваний через модуляцию микроглиальной активности [9].

Современные исследования позволили существенно пересмотреть представление о нейроглии, показав, что глиальные клетки играют активную роль в функционировании нервной системы. Ключевым открытием стало понимание специализированных функций разных типов глиальных клеток. Астроциты, например, регулируют синаптическую передачу и метаболизм, а их дисфункция связывается с развитием эпилепсии и нейродегенеративных заболеваний. Эпендимные клетки, обеспечивающие циркуляцию ликвора, при повреждении приводят к гидроцефалии. Особый интерес представляет двойственная роль микроглии: от защиты нейронов до провокации хронического нейровоспаления.

Перспективные направления исследований включают разработку методов таргетного воздействия на глиальные клетки. Например, модуляция астроцитов может быть использована

для восстановления синаптической пластичности, стимуляция ремиелинизации олигодендроцитами — для лечения нейродегенеративных заболеваний, а контроль микроглиальной активности — для предотвращения нейровоспаления.

Пересмотр роли нейроглии открывает новые возможности для разработки эффективных методов лечения заболеваний центральной нервной системы, где традиционный «нейроцентричный» подход должен быть дополнен «глиальными» стратегиями.

СПИСОК ЛИТЕРАТУРЫ

1. Сидорова, М.В. Морфология сельскохозяйственных животных. Анатомия и гистология с основами цитологии и эмбриологии: учебник для вузов / М.В. Сидорова, В.П. Панов, А.Э. Семак. – Санкт-Петербург: Лань, 2025. – 544 с.
2. Васильев, Ю.Г. Цитология, гистология, эмбриология: учебник / Ю.Г. Васильев, Е.И. Трошин, В.В. Яглов. – 2-е изд., испр. – Санкт-Петербург: Лань, 2022. – 576 с.
3. Горбачева, Л.Р. Астроциты и их роль в патологии центральной нервной системы / Л.Р. Горбачева, И.А. Помыткин, А.М. Сурин [и др.] //Российский педиатрический журнал. – 2018. – С. 112–125.
4. Веркхрацкий, А. Физиология астроцитов / А. Веркхрацкий, М. Недегорд // Physiological Reviews. 2018. – № 1. – С. 239-389.
5. Fame R.M., Cortés-Campos C. Ependymal cell biology // Frontiers in Cellular Neuroscience. 2022. – № 16. – P. 805883.
6. Зиматкин, С.М. Гистология, цитология и эмбриология: учебное пособие / С.М. Зиматкин. – Гродно: ГрГМУ, 2023. – 296 с.
7. Гусев, Е.И. Неврология и нейрохирургия: учебник / Е.И. Гусев, А.Н. Коновалов, В.И. Скворцова. – Москва: ГЭОТАР-Медиа, 2018. — 624 с. — С. 112-118.
8. Васильев, Ю.Г. Цитология, гистология, эмбриология: учебник / Ю.Г. Васильев, Е.И. Трошин, Д.С. Берестов, Д.И. Красноперов ; под редакцией Ю.Г. Васильева, Е.И. Трошина. – Санкт-Петербург: Лань, 2020. – 648 с.
9. Малиновская Н.А. Современные технологии выделения и культивирования микроглии / Н.А. Малиновская, О.В. Фролова, К.О. Шишелова, Ю.А. Панина // Современные технологии в медицине. - 2021. - Т. 13, № 6. - С. 89-102.
10. Никитина, М.А. Регенерация нервных клеток у птиц / М.А. Никитина, Н.А. Сигарева // Теоретические и прикладные основы ветеринарной науки: Сборник трудов научно-практической конференции студентов института ветеринарной медицины и биотехнологии Новосибирского ГАУ, Новосибирск, 31 мая 2023 года. – Новосибирск: Издательский центр Новосибирского государственного аграрного университета "Золотой колос", 2023. – С. 202-205.

УДК 619:611.3:598.2

ПИЩЕВАРИТЕЛЬНАЯ СИСТЕМА ПТИЦ

У.С. Дрозд, студентка
Научный руководитель: Е.А. Сысоева, канд. ветеринар. наук
Новосибирский государственный аграрный университет

Аннотация. В статье рассматривается анатомическое строение пищеварительной системы птиц, с акцентом на её особенности, обусловленные приспособлением к полёту и спецификой питания. В статье подробно описаны ключевые структуры: ротовая полость, глотка, пищевод, зоб, желудок (включая железистый и мускульный отделы), кишечник, прямая кишка и клоака. Особое внимание уделено морфологическим и функциональным характеристикам каждого отдела, их роли в пищеварении и сравнительным аспектам с другими классами животных.

Ключевые слова: пищеварительная система, клюв, зубы, зоб, двухкамерный желудок, клоака.

Пищеварительная система птиц – это сложный комплекс органов, идеально адаптированный к их уникальному рациону и образу жизни. В отличие от млекопитающих, птицы обладают рядом уникальных анатомических и функциональных особенностей, которые позволяют им эффективно усваивать пищу, сохраняя при этом минимальный вес тела. Это особенно важно для их способности к полёту.

Цель данной статьи – исследовать структуру пищеварительного тракта птиц, начиная с ротовой полости и заканчивая клоакой. Это исследование позволит лучше понимать, как функционирует организм птиц, что, в свою очередь, может помочь в разработке более эффективных методов лечения и ухода за ними.

Пищеварительный тракт птиц начинается с ротовой полости *(cavum oris)*. Её анатомическое строение существенно отличается от млекопитающих. У птиц отсутствуют такие структуры, как верхняя и нижняя губы *(labium superius et inferius)*, щёки *(bucca),* дёсны *(gingivae)* и зубы *(dentes).* Также у них нет преддверия ротовой полости *(vestibulum oris).* Эти изменения связаны с адаптацией птиц к полёту: зубы и тяжёлые челюстные структуры могли бы увеличивать массу головы, что негативно сказалось бы на способности к полёту [3].

В процессе эволюции челюсти птиц трансформировались в клюв, основу которого составляет костная ткань. Форма клюва варьируется в зависимости от вида птицы и её пищевых предпочтений. Например, у кур *(Gallus gallus domesticus)* и индеек (*Meleagris gallopavo)* клюв короткий и острый, что позволяет им эффективно склёвывать корм. У водоплавающих птиц, таких как утки (*Anatidae)* и гуси (*Anserinae)*, клюв длинный и плоский, что облегчает фильтрацию воды и добычу пищи из водоёмов [4, 10].

Ротовая полость и клюв птиц выполняют функцию захвата и первичной обработки пищи, а также её транспортировки в пищевод *(oesophagus).* Зубы, характерные для многих других классов животных, у птиц заменены на специализированные структуры, такие как роговые выступы (рис. 1) *(processus cornialis)* на языке *(lingua),* который располагается на дне ротовой полости – fundus cavum oris, или нёбе *(palatum),* помогающие удерживать и направлять пищу. Язык птиц заострён спереди и лишён мускулатуры в своей толще, что позволяет ему надёжно удерживать и направлять пищу. Форма и функции языка, как и клюва, зависят от образа жизни конкретной птицы. Язык используется для удержания корма, манипуляций с ним во рту, а также для ощупывания и определения вкуса. На нёбе и в глотке расположены вкусовые сосочки (papillae), а небольшое их количество присутствует и на языке [4,10].



Рисунок 1 – Клюв гуся
1 – processus cornialis

Слюнные железы (рис. 2) (*glandulae salivariae*) птиц вырабатывают секрет, который увлажняет пищу и делает её более приятной для проглатывания. У некоторых видов, таких как дятлы и воробьинообразные, слюна становится липкой, что позволяет им прикреплять мелкую

добычу к языку. Однако в большинстве случаев слюна не участвует в химической переработке пищи. У птиц, которые питаются влажным кормом, например, водными беспозвоночными или рыбой, слюнные железы развиты слабо или вовсе отсутствуют. У зерноядных птиц они хорошо развиты. Лишь у немногих видов в слюне обнаружена амилаза [6].

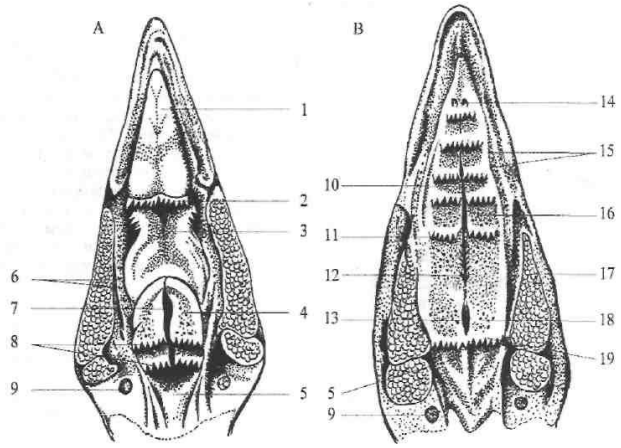

Рисунок 2 – Ротоглотка кур (По Климов, А. Ф, 2022):
А – органы дна ротоглотки: 1 – apex linguae; 2 – papillae corporis linguae; 3 – radix linguae; 4 – glandulae cricoarytenoideae; 5 – glandulae cricoarytenoideae; 6 – glandulae submandibulares; 7 – aditus laryngis; 8 – papillae laryngeae; 9 – sectio ossis hyoidei.
В – органы крыши ротоглотки: 10 – pars angusta fissurae palatinae; 11 – papillae palatinae; 12 – choanae; 13 – ostium pharyngeum tubae auditivae; 14 – orificia glandularum maxillarium; 15 – glandulae palatinae laterales; 16 – glandulae palatinae laterales; 17 – sectio musculorum; 18 – glandulae pharyngeae; 19 – papillae pharyngeae.

Процесс поглощения пищи у птиц всё ещё остаётся не до конца исследованным. Предполагается, что пища продвигается к задней части глотки благодаря движениям головы вверх или резким движениям вперёд, напоминающим клевание. Иногда птицы совершают оба типа движений одновременно [6].

Язык помогает пищевому комку продвигаться по глотке *(pharynx),* выполняющая роль переходного отдела между ротовой полостью и пищеводом. Одновременно с глотанием происходит рефлекторное сужение ноздрей *(nares),* подъём гортани (larynx) и трахеи *(trachea).* После этого пища попадает в пищевод *(oesophagus).* Пищевод представляет собой длинную трубку, которая может растягиваться, позволяя птицам проглатывать крупные объекты. Диаметр пищевода варьируется от 7 до 12 мм в зависимости от вида и породы птицы [10].

У кур, индеек, цесарок и других птиц семейства куриных в нижней части шеи имеется шарообразное расширение, называемое зобом *(ingluvies).* У гусей и уток зоба нет, но их пищевод в нижней части незначительно расширяется, выполняя функцию зоба. Если птица постоянно имеет доступ к корму, масса содержимого зоба ограничена, например, у кур вмещает 100-120 г корма, а время нахождения в нем не превышает 1-1,5 часа [1, 2].

Секреторная активность зоба ограничивается выработкой «зобного молочка», которое выделяется в период выкармливания птенцов и регулируется гормоном гипофиза пролактином. Иногда в зобе начинается частичное переваривание пищи с участием амилазы слюны и ферментов, которые забрасываются из железистого желудка [6].

Далее пища без резких границ попадает в желудок *(ventriculus),* который разделён на два отдела: железистый желудок *(proventriculus)* и мускульный желудок *(gizzard).* Желудок той же самой индейки кросса Hybrid Converter novo (рис. 3) весит около 35 грамм [1, 6].

Железистая часть желудка - pars glandularis ventriculi, имеет форму веретена, а её стенки утолщены. Циркулярный мышечный слой в этой части желудка развит особенно сильно. Слизистая оболочка содержит железы, аналогичные тем, что находятся на дне желудка у

млекопитающих. У кур выводные протоки этих желёз открываются на небольших железистых возвышениях. Железистый желудок расположен между двумя долями печени [7].

Мышечная часть желудка *(pars muscularis ventriculi),* отличается округлой формой и особенно хорошо развита у зерноядных птиц. Мышечный желудок состоит из гладкой мышечной ткани с синеватым оттенком. Он образует две боковые мышцы (mm. Laterales), которые спаяны сухожильными зеркалами, расположенными на боковых поверхностях. У петухов боковые мышцы находятся на желудке в дорсальной и вентральной частях, а у кур – справа и слева. На переднем и заднем концах желудка имеются тонкостенные промежуточные мышцы (mm. Intermedii) [7].

Слизистая оболочка мышечного желудка имеет складчатую структуру и содержит железы, выделяющие секрет, который превращается в твёрдую кератиноидную кутикулу. Эта кутикула отвечает за дробление и перетирание корма. Сальник у птиц отсутствует [1, 7].

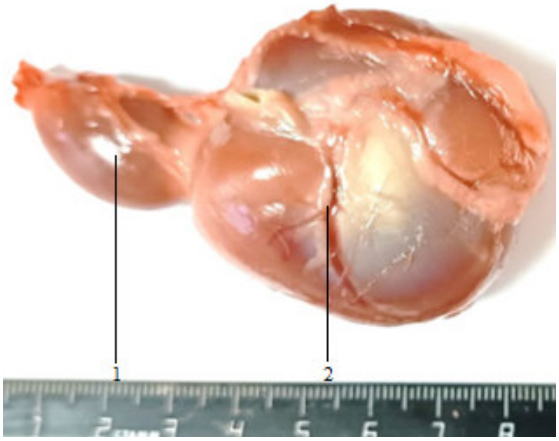

Рисунок 3 – Желудок индейки кросса Hybrid Converter novo (По Веремеева С.А, 2024):
1 – pars muscularis ventriculi; 2 – pars glandularis ventriculi

После желудка пища поступает в кишечник *(intestinum),* где происходит основное всасывание питательных веществ. Кишечник домашней птицы состоит из двух основных отделов: тонкой *(intestinum tenue*) и толстой кишки *(intestinum crissum).* У кур и индеек длина кишечника превышает длину тела в 5-6 раз, а у гусей и уток – в 4-5 раз [8].

Как и у других млекопитающих, тонкая кишка делится на несколько отделов: двенадцатиперстную *(intestinum duodenum),* тощую *(intestinum jejunum)* и подвздошную *(intestinum ileum).* Толстая кишка, в свою очередь, состоит из двух отделов: слепой *(intestinum cecum)* и ободочной (*intestinum rectum*) [7].

Двенадцатиперстная кишка образует характерный изгиб, внутри которого располагается поджелудочная железа *(pancreas).* Тощая кишка имеет вид петлистой структуры, состоящей из примерно десяти петель. В её средней части можно обнаружить небольшой слепой отросток — дивертикул Меккеля. Этот элемент является рудиментом эмбрионального желточного мешка, который в процессе развития птицы превращается в лимфоидный орган, выполняющий иммунологические функции [5, 8].

Толстый кишечник у птиц отличается сравнительно небольшой длиной и большей шириной по сравнению с тонким. Он отделён от тонкого кишечника узким перешейком и выраженной складкой слизистой оболочки. За этой складкой начинаются слепые кишки. У кур, гусей и уток их длина обычно составляет 20-25 см, а у индеек достигает 30 см. Слепые кишки соединены с подвздошной кишкой тонкими связками, причём каждая из них имеет отдельное крепление. Прямая кишка у птиц короткая и переходит непосредственно в клоаку. У попугаев слепые кишки отсутствуют, а у голубей они выражены слабо и представлены в виде небольших рудиментарных отростков [5, 8].

Клоака – расширенная конечная часть пищеварительного тракта (рис. 4), куда открываются пищевые, мочеотводящие и половые пути. Она состоит из трёх отделов:

Coprodeum – это самая длинная полость клоаки, в которую открывается прямая кишка. Она выстлана слизистой оболочкой кишечного типа с однослойным призматическим эпителием и ворсинками и криптами. Между прямой кишкой и coprodeum находится сфинктер клоаки, образованный толстым слоем гладких мышечных волокон [5, 9].

Urodeum – отдел небольшого объёма, отделённый от proctodeum высокой кольцевой мышечной складкой. Его слизистая оболочка покрыта многослойным плоским эпителием и имеет ровную поверхность. На дорсальной стенке urodeum расположены два сосочка, в которые открываются мочеточники. У самцов по бокам от сосочков открываются семявыносящие протоки, а у самок на левой стороне находится широкая щель яйцевода [5,9].

Proctodeum – самая большая полость клоаки, отделённая от среднего отдела низкой складкой слизистой оболочки. Слизистая оболочка покрыта многослойным плоским эпителием, а на дорсальной стенке находится фабрициева сумка. На выходе клоака содержит мощный сфинктер из поперечнополосатой мышечной ткани [5, 9].

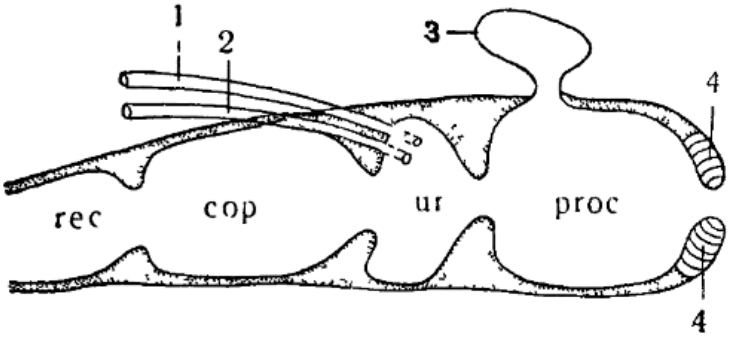

Рисунок 4 – Схема сагитального разреза клоаки (По Климов, А. Ф, 2022):
gec – gecium; cop – coprodeum; urd – urodeum; proc – proctodeum; 1 – семяпровод; 2 – мочеточник; 3 – фабрициева сумка; 4 – сфинктер клоаки.

Процесс выбрасывания содержимого клоаки осуществляется не только за счёт мускулатуры кишечной стенки, но и благодаря давлению расширяющихся при вдохе брюшных воздухоносных мешков, а также, в меньшей степени, за счёт тонкостенного пресса брюшных мускулов [9].

В статье было выяснено, что отсутствие зубов и наличие клюва у птиц является результатом эволюционной адаптации к полёту, что позволяет снизить массу головы и облегчить процесс питания. Двухкамерный желудок (железистый и мускульный) обеспечивает эффективное переваривание пищи, особенно у зерноядных видов. Клоака выполняет не только пищеварительную, но и выделительную и репродуктивную функции, что делает её уникальным органом по сравнению с млекопитающими. Длина кишечника у птиц варьируется в зависимости от вида и типа питания, что связано с их экологическими адаптациями и подтверждает важность учёта индивидуальных особенностей при изучении физиологии птиц.

Исследование пищеварительной системы птиц выявило её сложные анатомические и функциональные особенности, имеющие значение для сравнительной анатомии и эволюционной биологии. Полученные данные важны для ветеринарии, так как способствуют разработке более эффективных методов диагностики и лечения заболеваний у домашних птиц. Перспективным направлением дальнейших исследований является изучение влияния различных типов питания на морфологию пищеварительной системы, что может оптимизировать рацион в условиях птицеводства.

СПИСОК ЛИТЕРАТУРЫ

1. Актуальные вопросы современной морфологии, физиологии и патологии. Сборник национальной (всероссийской) конференции, посвященная 65-летию кафедры

анатомии и физиологии: материалы конференции. – Тюмень: ГАУ Северного Зауралья, 2024. – 180 с.
2. Баранов, А.А. Закономерности морфофункциональной организации и эволюции хордовых животных: учебное пособие / А.А. Баранов, К.К. Банникова, М.А. Найман. – Красноярск: КГПУ им. В.П. Астафьева, 2020. – 324 с.
3. Биология продуктивных животных: методические указания / Н.Е. Земскова, А.Г. Мещеряков, А.А. Грашин, А.А. Живалбаева. – Самара: СамГАУ, 2025. – 35 с.
4. Зоология позвоночных: учебное пособие / Г.Л. Снигур, М.В. Постнова, Э.Ю. Сахарова [и др.]. – Волгоград: ВолгГМУ, 2023. – 132 с.
5. Климов, А.Ф. Анатомия домашних животных / А.Ф. Климов, А.И. Акаевский. – 9-е изд., стер. – Санкт-Петербург: Лань, 2022. – 1040 с.
6. Кураченко, И.В. Орнитология. Биология и экология птиц: учебное пособие / И.В. Кураченко. – Гомель: ГГУ имени Ф. Скорины, 2024. – 274 с.
7. Никонова, Н.А. Анатомия домашней птицы: учебное пособие / Н.А. Никонова. – Пермь: ПГАТУ, 2022. – 153 с.
8. Патология птиц: учебное пособие / составители В.В. Салаутин [и др.]. — Саратов: Вавиловский университет, 2022. – 113 с.
9. Цитология, гистология, эмбриология : учебник / Ю.Г. Васильев, Е.И. Трошин, Д.С. Берестов, Д.И. Красноперов ; под редакцией Ю.Г. Васильева, Е.И. Трошина. – Санкт-Петербург: Лань, 2020. – 648 с.
10. Яичное птицеводство: учебное пособие / составители А.П. Хохлова [и др.]. – Белгород: БелГАУ им.В.Я.Горина, 2024. – 190 с.

УДК 664.6/ 664.87

АНАТОМИЧЕСКИЕ ОСОБЕННОСТИ СТРОЕНИЯ ЧЕРЕПА ЗАЙЦЕОБРАЗНЫХ И ИХ СРАВНИТЕЛЬНАЯ ХАРАКТЕРИСТИКА

М.Б. Дружинина, студентка
Е.И. Земляницкая, канд. ветеринар. наук
А.И. Сечкина, студентка
Новосибирский государственный аграрный университет

Аннотация. В данной статье описаны краниометрические показатели черепа кролика в абсолютных значениях, а также представлены расчеты краниологических индексов, позволяющих дать сравнительную характеристику черепа кролика с черепом зайца-русака.

Ключевые слова: морфология черепов, кролик, заяц, зайцеобразные, краниометрический показатель, краниологический индекс, заяц-русак.

Образ жизни животного существенно влияет на его внешний вид. Под влиянием внешних факторов происходит развитие адаптивных механизмов, проявляющихся изменением длины и формы конечностей, формы грудной клетки, относительных размеров отделов черепа, развитием зубочелюстной системы, расположением и величиной глазниц, ушных раковин и т.д. Даже близкие виды, относящиеся к одному семейству и имеющиеся значительное внешнее сходство, будут иметь отличия внутри своего рода. Сравнительно-морфологические исследования позволяют проследить ход эволюционных и филогенетических изменений, дополнить базу, имеющихся данных, необходимых для биологических исследований, для дифференциации внутри популяции отдельного вида.

Семейство зайцевые (Leporidae) объединяет два рода: кролики (Oryctolagus Lilljeb) и зайцы (Lepus L.) и пять видов: дикий кролик, заяц-песчаник, заяц-беляк, заяц-русак, маньчжурский заяц) [1, 2].

В естественных условиях зайцы являются одиночками, обитающими повсеместно, много бегают и прыгают в отличие от кроликов, ведущих оседлый образ жизни, роющих норы. Зайцы крупнее кроликов, имеют более длинные и крепкие конечности, более длинные уши. Тело кролика более компактно, конечности короче и больше приспособлены для рытья, уши короче, в связи с норным образом жизни [3, 4].

Один из характерных признаков зайцеобразных – особенности строения черепа и зубной систем. Сравнение краниометрических показателей зайца и кролика позволяет выявить различия между этими двумя родами, относящимися к одному семейству Зайцевые.

Целью нашей работы было изучение особенностей строения черепов кроликов, и сравнение их с краниометрическими показателями черепов зайцев (по литературным данным).

Материалы и методы исследования. Исследование проводилось на базе кафедры анатомии и физиологии ФГБОУ ВО Новосибирский ГАУ. Материалом для исследования послужила коллекция черепов кроликов, собранная на кафедре Анатомии и физиологии Новосибирского ГАУ, для исследования было использовано 5 черепов. Препараты были изготовлены по общепринятой методике. Полученные препараты подвергались кранеометрии. При исследовании краниометрических особенностей мы использовали методику измерений черепов, предложенную коллективом авторов в учебном пособии «Методы полевых экологических исследований» [5], и в работе Ткачевой И.С., Сенченко М.А., Чугреева М.К (2025) [6]. Краниометрические характеристики черепа зайца-русака взяты из исследований Измерения проводились с помощью электронного штангенциркуля, точность измерения составила 0,01 мм. Были выполнены следующие измерения: общая длина (ОД), кондилобазальная длина (КБД), скуловая ширина (СШ), высота черепа (ВЧ), скуловая ширина (СШ), межглазничная ширина (МГШ), ширина мозговой части (ШМЧ), длина скуловой кости (ДСК), ширина носовой крышки (ШНК), длина нижних коренных зубов (ДНКЗ), длина верхних коренных зубов (ДВКЗ), длина носовой кости (ДНК), высота нижней челюсти (ВНЧ), длина верхней диастемы (ДВД), длина нижней диастемы (ДНД), длина передних резцов (ДПР), длина нижней челюсти (ДНЧ), длина нижних коренных зубов (ДНКЗ). Данные абсолютных значений краниометрических измерений представлены в таблице 1.

Таблица 1 –Абсолютные данные промеров черепов кролика и зайца, см

Промеры	**Кролик**	**Заяц-русак[1,2]**
Кондилобазальная длина (КБД)	8,87±0,38	8,70±0,12[1]
Общая длина (ОД)	10,31±0,40	8,44±0,07[1]
Высота черепа (ВЧ)	3,48±0,09	2,34±0,07[1]
Скуловая ширина (СШ)	4,32±0,12	4,22±0,22[1]
Межглазничная ширина	1,28±0,04	
Ширина мозговой части (ШМЧ)	3,95±0,08	2,95±0,19[1]
Длина верхней диастемы (ДВД)	3,11±0,3	2,83±0,09[1]
Длина верхнего зубного ряда (ДВЗР)	1,79±0,21	1,88[2], 1,65±0,06[1]
Длина передних резцов (ДПР)	1,03±0,09	1,2[2]
Длина скуловой кости (ДСК)	4,34±0,22	3,97[2]
Длина надглазничной дуги (ДНГД)	2,24±0,2	1,86[2]
Ширина надглазничной дуги (ШНД)	0,33±0,24	0,6[2]
Длина носовой кости (ДНК)	4,79±0,42	4,14±0,1[1]
Ширина носовой кости (ШНК)	1,79±0,05	2,37[2]
Длина нижней челюсти (ДНЧ)	7,25±0,08	7,35[2]
Высота нижней челюсти (ВНЧ)	4,37±1,25	3,99[2]
Длина нижней диастемы (ДНД)	2,35±0,42	2,48[2]
Длина нижнего зубного ряда (ДНЗР)	1,44±0,17	1,90[2]

Примечания: данные 1 – Паршиной Т.Ю., Гасангусейновой Э.К., Осыка А.В. [9], 2 –Ерлыковой [8].

Используя вышеперечисленные промеры, были проведены вычисления основных краниологических индексов, расчет которых описан в работе М.В. Андреева (2007): КБД/ОД

– отношение кондилобазальной длины к общей длине, ВЧ/ОД, СШ/ОД – отношение скуловой ширины к общей длине , ШМЧ/КБД – отношение ширины мозговой части к кондилобазальной длине, ДНЧ/ОД – отношение длины нижней челюсти к общей длине, ДВЗР/ ДНЗР – отношение длины верхнего зубного ряда к длине нижнего зубного ряда, ДНК/ШНК – отношение длины носовой кости к ширне носовой кости [7]. Данные краниологических индексов представлены в таблице 2.

Использованы абсолютные краниометрические показатели зайца-русака, представленные в работах Ерлыковой Ю.Н. (2019) [8] и Паршиной Т.Ю., Гасангусейновой Э.К., Осыка А.В. (2023) [9].

Таблица 2 – Краниологические индексы черепов кролика и зайца, %

Краниологические индексы	**Кролик**	**Заяц-русак**
КБД/ОД	86	103
ВЧ/ОД	34	28
СШ/ОД	42	50
ШМЧ/КБД	45	34
ДНК/ШНК	268	
ДНЧ/ОД	70	72
ДВЗР/ ДНЗР	124	99
ДВД/КБД	35	33
ДНД/КБД	26	

Череп животных семейства Зайцевых внешним видом напоминает череп грызунов: отсутствие клыков, крупные резцы длиннокоронкового типа, выраженная диастема между резцовыми и коренными зубами. Зайцы являются травоядными животными, их рацион включает кору молодых деревьев, траву, папоротники [10].

Череп зайцеобразных продолговатой формы, проведённые вычисления показывают, что увеличение длины происходит за счет удлинения лицевого отдела, что можно считать анатомической адаптацией в развитии черепа к питанию грубой растительной пищей. Череп зайца-русака имеет вытянутую несколько уплощенную форму по сравнению с кроликом, о чем говорит сравнение индексов ВЧ/ОД, показывающее разницу в 6%.

Лицевая поверхность верхнечелюстной кости перфорирована, имеют вид ажурной решетки (рис. 1). Верхнечелюстная кость имеет выраженную верхнечелюстную пазуху. Носовые кости у зайца и кролика широкие, длина их превышает ширину (у кролика в 2,68 раза).

Зубная формула зайца и кролика одинаковая: I 2/1 C 0/0 P 3/2 M 3/3=28. Все зубы относятся к длиннокоронкому типу.

На верхней челюсти располагаются две пары резцов: первая пара хорошо развита, вторая развита слабее и располагается позади основной пары. На нижней челюсти находится одна пара резцов. Между резцовыми и коренными зубами располагается диастема. Длина верхней диастемы у кролика составляет 3,11±0,3 см и превышает длину нижней диастемы в 1,32 раза, также превышает показатель черепа зайца-русака. Костное небо в виде перемычки располагается между коренными зубами, ростральнее располагаются крупные зарезцовые отверстия.

Из данных таблицы 1 видим, что абсолютной значение скуловой ширины зайца-русака и кролика находится примерно на одном уровне, составляя 4,22±0,22 и 4,32±0,12 см соответственно. Сравнивая индексы СШ/ОД, можно сделать вывод, что череп зайца-русака пропорционально более широкий, разница индексов составляет 8%.

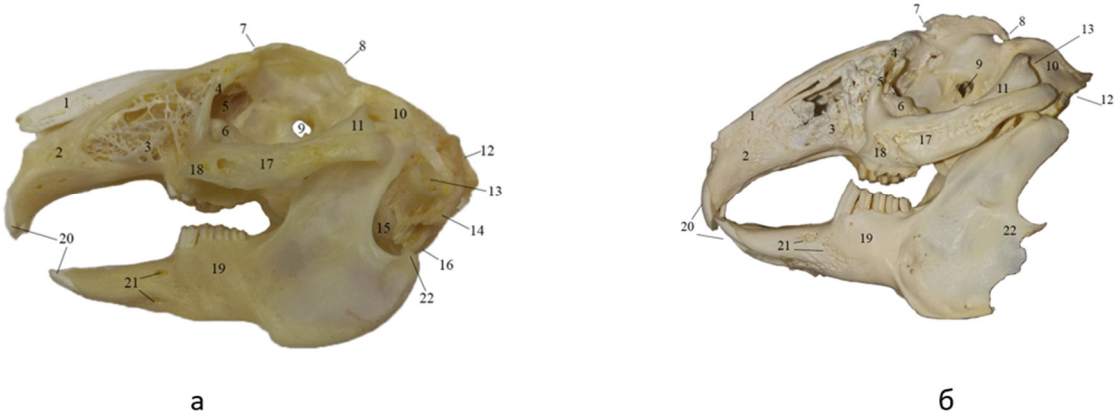

Рисунок 1 – Строение черепа зайцеобразных: а – череп кролика; б – череп зайца (отсутствует затылочная кость). 1. – Носовая кость (os nasale); 2. – межчелюстная кость (intermaxilla); 3. – верхняя челюсть (maxilla); 4. – слезный крючок (Hamulus lacrimalis); 5. – слезная кость (os lacrimale); 6. – челюстной бугор (bulla alveoralis maxilla s. Tuber maxillae); 7. – передний надглазничный отросток (processus supraorbitalis oralis); 8. – задний надглазничный отросток (processus supraorbitalis aboralis); 9. – решетчатое отверстие (foramen ethmoideum); 10. – теменная кость (os parietale); 11. – скуловой отросток височной кости (processus zygomaticus ossistemporalis); 12. – чешуя затылочной кости (squata occipitalis); 13. Наружный слуховой проход (porus acusticus externus); 14. – сосцевидная часть височной кости (pars mastoidea ossis temporalis); 15. – барабанный пузырь (bulla tympant); 16. – яремный отросток (processus jugularis); 17. – скуловая дуга (arcus zygomaticus); 18. – лицевой гребень (crista facialis); 19. – нижняя челюсть (mandibula); 20. – резцовые зубы (dentes incisivi); 21. – подбородочные отверстия (foramina mentalis); 22. – суставной отросток (processus angularis mandibulae)

Согласно данным Никулиной Н.Б. (2019) важное значение в нормальной активности кролика имеет расположение глаз: кролик может видеть, не поворачивая головы, перед собой, по сторонам и немного сзади [10]. Характерной особенностью черепа этих животных являются очень большие глазницы, расположенные близко друг к другу, между ними остается тонкая перегородка. Глазные орбиты ограничиваются латеро-вентрально скуловой дугой, дорсально – надглазничной дугой, сформированной лобной костью. На дуге выделяют передний и задний надглазничные отростки (рис. 1). Длина надглазничной дуги кролика в абсолютном значении и пропорциональном отношении превышает соответствующий показатель черепа зайца-русака.

На затылочной кости гребни слабо выражены, затылочное отверстие ограничивают вытянутые узкие мыщелки, яремные отростки короткие, с заостренными концами. Череп кролика имеет более крупные округлые барабанные пузыри.

В ходе исследования были изучены черепа кроликов и было проведено сравнение абсолютных и относительных показателей со значениями, представленными в литературных источниках. Анализ строения черепа выявил, что обе группы имеют как схожие анатомические структуры, так и различия в формах, что свидетельствует о разных стратегиях адаптации.

СПИСОК ЛИТЕРАТУРЫ

1. Громов, И.М. Млекопитающие фауны России и сопредельных территорий / И.М. Громов, М.А. Ербаева. – СПб.: ЗИН РАН. 1995 г. – Текст : электронный. – URL: https://zoomet.ru/grom/gromov_oglav.html (дата обращения : 24.05.2025 г.).

2. Харченко, Н.А. Биология зверей и птиц / Н.А. Харченко, Ю.П. Лихацкий, Н.Н Харченко. – М.: «Академия», 2003. – 384 с.

3. Лопатин, А. Арнеболагус – звезда первой величины в эволюции зайцеобразных / А. Лопатин, А. Аверьянов // Природа. – 2021. - №2. – Текст : электронный : ЭБС : Libnauka.ru. – URL : https://elementy.ru/nauchno-populyarnaya_biblioteka/436148/Arnebolagus_zvezda pervoy_velichiny_v_evolyutsii_zaytseobraznykh (дата обращения : 30.05.2025).

4. Попова, В.А. Вопросы изучения зайцеобразных в проблемах фундаментальных биологических наук / В.А. Попова. – Научные исследования: от теории к практике. – 2015. - №2 (3). – С. 26-32. – Текст : электронный. - URL : https:/-/www.elibrary.ru/item.asp?edn=uzgsgj.

5. Методы полевых экологических исследований : учеб. пособие / О.Н. Артаев, Д.И. Башмаков, О.В. Безина [и др.]. – Саранск : Изд-во Мордов. Ун-та, 2014. – 412 с.

6. Ткачева, И.С. Морфологические признаки зайца-беляка — устойчивые информативные показатели для оценки стабильности генома и составления кадастра вида / И.С. Ткачева, М.А. Сенченко, М.К. Чугреева // Аграрная наука. – 393 (4). – 2025. – С. 54–62. – Текст : элетронный. – URL : https://www.vetpress.ru/jour/article/view/3573. (дата обращения : 25.05.2025).

7. Андреев, М.В. Сравнительная характеристика краниологических индексов семейства кошачьих, отряда хищные, обитающие в Амурской области / М.В. Андреев // Вестник Оренбургского ГАУ : материалы Междунар. Конференции 2007. – Т 2. – С. 37-39.

8. Ерлыкова, Ю.Н. Оценка краниометрических показателей зайца-русака (Lepus europaeus) / Ю.Н. Ерлыкова // Постулат. – 2019. – №1. – Текст : электронный. – URL : https://e-postulat.ru/index.php/Postulat/article/view/2387 (режим доступа : 11.04.2025).

9. Паршина, Т.Ю. Количественная оценка структурно-функциональных преобразований костного остова головы зайца-русака, обитающего в условиях южного Приуралья / Т.Ю. Паршина, Э.К. Гасангусейнова, А.В. Осыка // Известия ОГАУ. – 2023. – №2 (100). – Текст : электронный. – URL: https://cyberleninka.ru/article/n/kolichestvennaya-otsenka-strukturno-funktsionalnyh-preobrazovaniy-kostnogo-ostova-golovy-zaytsa-rusaka-obitayuschego-v-usloviyah (дата обращения: 26.06.2025).

10. Никулина, Н.Б. Декоративные грызуны и зайцеобразные: учебное пособие / Н.Б. Никулина. – Пермь: ИПЦ «Прокростъ», 2019. – 118 с.

УДК 619:611.82:636.92

АНАТОМИЧЕСКИЕ ОСОБЕННОСТИ ОНТОГЕНЕЗА СПИННОГО МОЗГА КРОЛИКА

М.А. Дятлова, студентка
Научный руководитель: Е.А. Сысоева, канд. ветеринар. наук
Новосибирский государственный аграрный университет

Аннотация. Работа посвящена описанию спинного мозга кролика. Данная стержневая структура нервной системы представляет большой интерес, в том числе потому, что его морфологические изменения в ходе онтогенеза не до конца изучены.

Ключевые слова: спинной мозг, нервная система, нервы, кролик, позвоночный.

Спинной мозг *(medulla spinalis)* у кролика сильно развит. Отходит от продолговатого *(medulla oblongata)* и в виде неодинакового по толщине тяжа продолжается до корня хвоста. В конце шейного и начале грудного отдела, а также в конце поясничного и начале крестцового спинной мозг заметно утолщается – *intumescentia cervicalis et lumbalis*. От этих утолщений отходят мощные нервы для грудной и тазовой конечностей. В области крестца спинной мозг резко сужается, образуя мозговой конус *(conus medullaris)*. В головном и спинном мозге выделяют белое и серое мозговое вещество *(substancia alba et grisea)*. Серое мозговое вещество состоит из тел нервных клеток, а белое – из их отростков. В сером мозговом веществе

находятся наиболее важные центры жизнедеятельности организма: двигательные, потоотделения, мочеиспускания, дефекации, половых рефлексов и т. д. [1].

Отходящие от каждого отдела спинного мозга спинномозговые нервы *(nervi spinales)* носят названия соответствующего отдела позвоночного столба *(columna vertebralis)*. Всего их 37-38 пар, что соответствует количеству костных сегментов. Исключение составляют шейный и хвостовой отделы [1].

Каждая пара спинномозговых нервов, выйдя из позвоночного канала *(canalis vertebralis)*, делится на верхнюю и нижнюю ветви, а последние, в свою очередь, на наружную и внутреннюю. Ветви спинномозговых нервов иннервируют мышцы, кости, связки, сухожилия, суставы тела кролика. Отдельные нервы имеют собственные названия. Ряд спинномозговых нервов (нижние ветви), соединяясь, порой переплетаясь между собой, формирует сплетения: плечевое *(plexus cervicalis)*, поясничное *(plexus lumbalis)*, крестцовое *(plexus sacralis)*, от которых отходят многочисленные нервы для иннервации органов грудной, тазовой конечностей [1].

Вегетативная нервная система *(systema nervosum automaticum)* спинного мозга кролика представлена центрами симпатической нервной системы в боковых рогах грудопоясничной части спинного мозга. От них отходят волокна ко всем позвоночным нервным узлам, формируя пограничный симпатический ствол. Центры парасимпатической вегетативной нервной системы расположены в крестцовом отделе спинного мозга. Наиболее мощные нервы отдела, иннервирующие большинство органов грудной, брюшной и тазовой полости, блуждающий *(n. vagus)* и тазовый *(n.)*. Специфических особенностей в строении и зонах иннервации парасимпатических нервов у кролика не отмечено [1].

Согласно полученным данным Фасахутдиновой и др. (2016), к моменту рождения у кроликов степень дифференцировки нейроцитов серого вещества спинного мозга достаточно высока. По основным структурным признакам допустимо их сравнение с нейроцитами половозрелых животных [3].

Протяженность спинного мозга у кроликов возрастает с 86,6±0,93 мм у новорожденных до 317,5±7,17 мм у шестимесячных. Отношение длины спинного мозга к длине позвоночного канала уменьшается с 0,88:1 у новорожденных до 0,79:1 у шестимесячных кроликов (рис. 1).

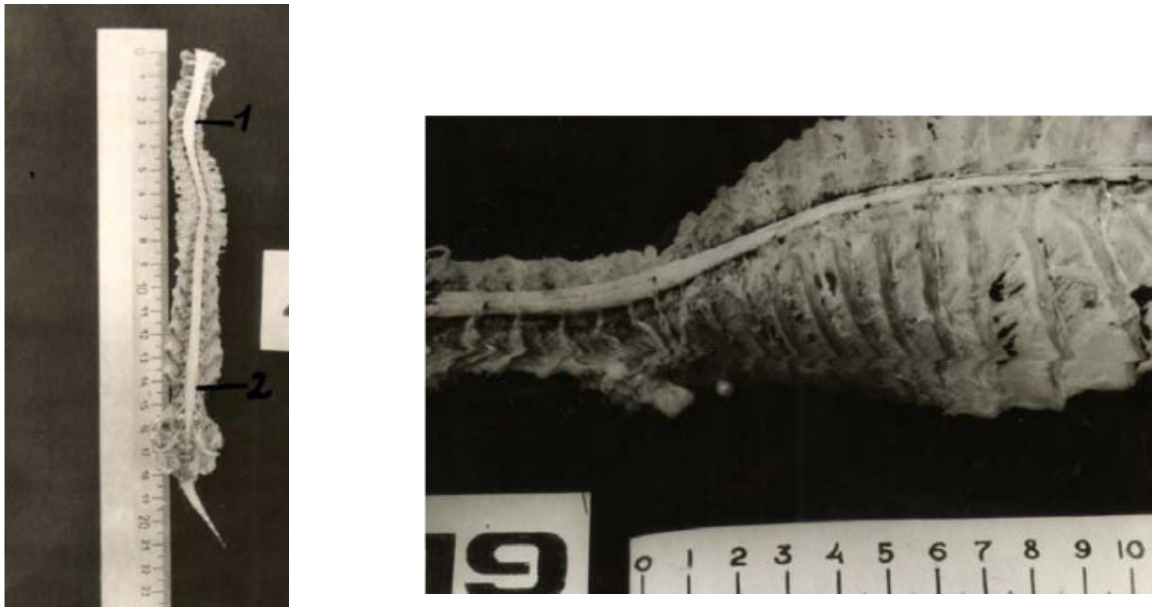

А Б

Рисунок 4 – А) Спинной мозг месячного кролика; Б) Спинной мозг шестимесячного кролика

Вес спинного мозга увеличивается с 0,48±0,05 г до 6,40±0,37 г (в 13,3 раза). На отдельных этапах индивидуального развития имеются различные соотношения линейных

размеров позвоночного столба и расположенного в нем спинного мозга, что согласуется с литературными данными [5, 6, 7].

Согласно проанализированным данным, можно сделать вывод о том, что возрастные изменения микро-морфологии спинного мозга кролика соответствуют общим закономерностям аналогичных преобразований у других животных, но их параметры и сроки имеют значительные особенности. Так, с возрастом у кроликов происходит увеличение абсолютного количества серого и белого вещества спинного мозга, при этом относительное количество белого вещества увеличивается больше, чем серого. У новорожденных кроликов нервные волокна белого вещества спинного мозга слабо миелинизированы. После рождения миелинизация нервных волокон интенсивно протекает до половозрелого возраста, особенно авторы Фасахутдинова и др. (2015) отмечают это в вентральных канатиках.

СПИСОК ЛИТЕРАТУРЫ

1. Агейкин, А.Г. Технологии кролиководства: учебное пособие для вузов / А.Г. Агейкин. – Санкт-Петербург: Лань, 2021. – Текст: электронный // Лань: электронно-библиотечная система. — URL: https://e.lanbook.com/book/183123 (дата обращения: 08.01.2025). – Режим доступа: для авториз. пользователей. – С. 44.

2. Фасахутдинова, А.Н. Возрастные изменения микроморфологии спинного мозга кролика / А.Н. Фасахутдинова, Н.Г. Симанова, С.Н. Хохлова // Вестник Ульяновской государственной сельскохозяйственной академии. – 2015. – № 1. – С. 66 – 69.

3. Фасахутдинова, А.Н. Возрастные аспекты морфологических изменений спинного мозга кролика / А.Н. Фасахутдинова, С.Н. Хохлова, Н.Г. Симанова // Вестник Ульяновской государственной сельскохозяйственной академии. – 2016. – № 3. – С. 155 – 158.

4. Фасахутдинова, А.Н. Морфогенез спинного мозга кролика / А.Н. Фасахутдинова, Н.Г. Симанова, С.Н. Хохлова // Ученые записки Казанской государственной академии ветеринарной медицины им. Н.Э. Баумана. – 2015. – № 222. – С. 229 – 234.

5. Закономерности постнатальногоморфогенеза нервной системы домашних животных / Н.Г. Симанова, С.Н. Хохлова, Н.П. Перфильева [и др.] // Аграрная наука иобразование на современном этапе развития: опыт, проблемы и пути решения. Материалы V Международной научно-практической конференции. – Ульяновская государственная сельскохозяйственная академия им. П.А. Столыпина, 2013. – С. 146 – 154.

6. Фасахутдинова, А.Н. Возрастные особенности скелетотопии спинного мозга собаки и кролика / А.Н. Фасахутдинова, С.Г. Писалева // Материалы международной научно-практической конференции «Роль биологии иветеринарной медицины в реализации государственной программы развития сельскогохозяйства на 2008-2012 гг». – Оренбург, 2008. – С 117 – 118.

7. Фасахутдинова, А.Н. Скелетотопия спинного мозга собаки и кролика / А.Н. Фасахутдинова, С.Г. Писалева // Вестник УГСХА Научно-теоретический и практический журнал. – Ульяновск, ГСХА, 2010. – С 39 – 41.

УДК 619:616.831.45:636

ЭПИФИЗ МЛЕКОПИТАЮЩИХ

Е.В. Забродин, студент
Научный руководитель: О.В. Распутина, д-р ветеринар. наук, профессор
Новосибирский государственный аграрный университет

Аннотация. Эпифиз или шишковидное тело – центральный орган эндокринной системы животных. Выделяемые им гормоны отвечают за циркадный ритм, половое созревание, рост и психическое развитие человека и животных. Этим и объясняется повышенный интерес к его изучению.

Ключевые слова: эпифиз, шишковидное тело, эндокринная система, меланин, мелатонин, серотонин, морфологические особенности.

Эпифиз или шишковидное тело (греч. Epiphysis – приросток; лат. glandula pinealis, corpus pineale, epiphysis cerebri) – составная часть фотоэндокринной системы, так как выделяемые им гормоны определяют ритмические колебания функций других органов в зависимости от световых раздражений, получаемых организмом на протяжении суток. До недавнего времени считалось, что эпифиз относится к рудиментарным образованиям и не несет никаких функций. В настоящее время известно, что он участвует в торможении выделения гормонов роста, полового развития и полового поведения, предупреждает образование и рост опухолей и укрепляет иммунную систему. Не менее интересным является и то, что пептидный экстракт эпифиза (эпиталамин) в опытах на животных увеличивает длительность репродуктивного периода и на 25% – среднюю продолжительность их жизни. Эпифиз присущ всем млекопитающим, за исключением неполнозубых (муравьедов, ленивцев), панцирных (броненосцев) и китообразных (китов, дельфинов), у которых он редуцировал в процессе филогенеза.

Источниками развития эпифиза являются эпендимальное выпячивание крыши 3-го желудочка промежуточного мозга, из которого образуется паренхима органа и мезенхима, участвующая в формировании капсулы и стромы. У человека шишковидное тело обособляется на 5-й неделе эмбриогенеза (стадия 15 по Карнеги). При ультразвуковом исследовании эпифиз констатирован у 49-дневных эмбрионов, примерно в то же время, когда становится различим и их пол.

Анатомически эпифиз принадлежит к надталамической области, или эпиталамусу. Он располагается между большими полушариями мозга, позади межталамического сращения. Своеобразными поводками эпифиз связан со зрительными буграми промежуточного мозга. Как и всякая эндокринная железа, он обильно кровоснабжается ветвями задней мозговой и верхней мозжечковой артерий. В соединительнотканной строме органа локализуются периваскулярные фагоциты (рис. 1).

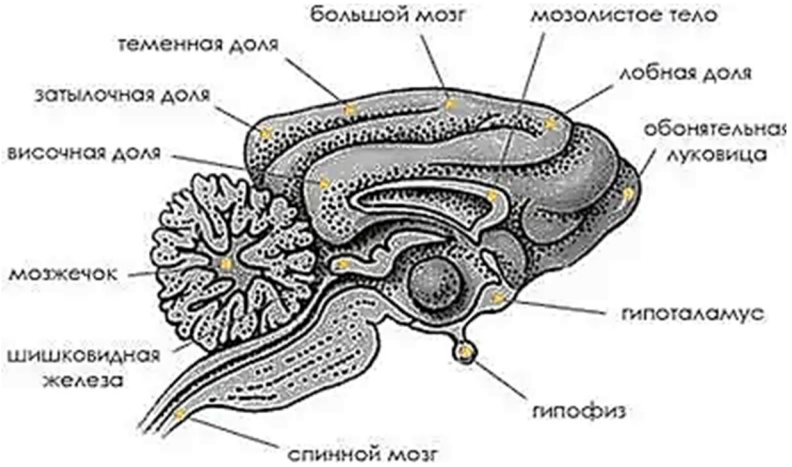

Рисунок 1 – Расположение эпифиза у кошки

Снаружи эпифиз покрыт соединительнотканной капсулой, от которой внутрь железы отходят трабекулы, разделяющие её на дольки. К числу паренхиматозных структур органа относятся пинеалоциты, интерстициальные глиоциты (астроциты), нейроны и нейроноподобные пептидэргические клетки. Пинеалоциты составляют основную популяцию клеток, содержащих большое количество отростков, заканчивающихся булавовидными расширениями на поверхности гемокапилляров. В цитоплазме этих клеток довольно хорошо представлены все органеллы общего значения, а также микротрубочки и промежуточные филаменты цитоскелета. При осмировании в ней выявляется множество секреторных гранул.

Между базальными мембранами капилляра и пинеалоцита находится широкое периваскулярное пространство, которое заполнено отростками пинеалоцитов и жидким мелкозернистым пенистым матриксом. Межклеточные соединения пинеалоцитов представлены десмосомами и щелевидными контактами, характерными для эпителиальных клеток [1].

Особенностью сосудов эпифиза, является отсутствие тесных контактов между эндотелиальными клетками, в силу чего гематоэнцефалический барьер в этом органе оказывается несостоятельным. Главное отличие эпифиза млекопитающих от соответствующих органов более низших животных состоит в отсутствии в нем чувствительных фоторецепторных клеток. Большинство нервов эпифиза представлено волокнами клеток верхних шейных симпатических ганглиев. Нервные окончания образуют сети вокруг пинеалоцитов, отростки последних контактируют с кровеносными сосудами, содержат секреторные гранулы. Эпифиз хорошо выражен в молодом возрасте, размер железы увеличивается у человека примерно до 2 лет и остается более или менее постоянным до 18-20 лет, позднее в нем откладываются соли кальция и магния. Масса шишковидной железы у взрослого человека составляет примерно 120 мг. Половых различий в размере эпифиза до настоящего времени не обнаружено. Типичными признаками ультраструктуры пинеалоцитов эпифиза млекопитающих являются развитый аппарат Гольджи, выраженный шероховатый эндоплазматический ретикулум, большое количество секреторных гранул. Эти признаки полностью противоречат мнению об эпифизе как о рудиментарном органе и указывают на его способность к активной секреции. У эпифиза имеются и другие морфологические характеристики, позволяющие отнести его к системе железистых органов: большая скорость кровотока, высокая доля паренхиматозных клеток по отношению к соединительнотканным элементам [2].

Видовые особенности у животных. У крупного рогатого скота эпифиз округлой формы (масса 0,13–1,5 г). У лошади эпифиз грушевидной формы, несколько сплюснут с боков и имеет значительные размеры (масса 0,4 – 1,3 г). У свиньи он шишковидной формы (масса 0,1 – 0,2 г), цвет железы варьирует от светло-серого у плодов, новорожденных поросят и поросят молочников до интенсивно розового, у свиней старшего возраста (поросят группы откорма, 8-ми месяцев и взрослых свиней). Более интенсивная розовая окраска органа у свиней старшего возрастного периода объясняется обширной сетью кровеносных сосудов, простирающихся вглубь органа и непосредственной близостью его к сосудистому синусу. На поверхности капсулы эпифиза свиней всех возрастных групп отмечаются неглубокие бороздки. Они локализуются в каудально-краниальном направлении и визуально делят эпифиз свиней на верхнюю и нижнюю доли. Наиболее выраженным делением органа отличается эпифиз у новорожденных поросят и поросят-молочников. Верхняя и нижняя доли в эти возрастные периоды равны между собой по размеру. В последствии, у поросят группы откорма и 8-ми месячных поросят верхняя доля превосходит размеры нижней в 1,5-2 раза, а у взрослых свиней эпифиз имеет монолитную конусообразную форму. С возрастом, начиная с периода новорожденности, вес органа постепенно нарастает, достигая 50 мг у взрослых животных (табл.1) [3].

У собаки эпифиз имеет вид сосновой шишки с заостренной верхушкой; развит слабо (масса 0,8 – 0,11 г). Шишковидная железа псовых относится к типу А или АВ. Её цвет варьирует от светло-серого до розового. Форма может быть округлой или конической. Снаружи железа покрыта глиальной капсулой. В паренхиме доминируют пинеалоциты, также видны глиальные клетки, кровеносные сосуды, пигменты [4].

У марала эпифиз напоминает пшеничное зерно размером 6-8 мм и массой 0,4-0,7 г. Железа закладывается у зародыша из невральной эктодермы, а из мезенхимы развивается строма органа. Уздечкой он соединен с эпиталамусом. Снаружи эпифиз покрыт мягкой мозговой оболочкой [2].

Таблица 1 – Изменение анатомических параметров эпифиза у свиней в норме (Куземцова Л.В., 2004)

Возрастные группы	Количество голов	Вес эпифиза, мг	Размеры, см		
			длина	ширина	толщина
Неонтальный период					
2 месяца	15	9,0	0,09	0,08	0,06
3 месяца	15	14,0	0,14	0,12	0,09
4 месяца	15	18,0	0,28	0,14	0,14
Постнатальный период					
новорождённые	15	23,0	0,30	0,15	0,15
молочники	15	28,0	0,32	0,20	0,18
откормочники	15	36,0	0,58	0,25	0,22
8 месяцев	15	42,0	0,70	0,35	0,25
взрослые свиньи	15	50,0	0,95	0,50	0,38

В эпифизе образуется около 40 биологически активных веществ (БАВ), к числу которых относятся нейроамины серотонин, мелатонин, дофамин и др. Полагают, что гормоны эпифиза контролируют работу гипоталамо-гипофизарной системы, через которую участвуют в регуляции функций всех желез внутренней секреции организма. В общем эпифиз моделирует активность гипофиза, панкреатических островков, паращитовидных желез, надпочечников и щитовидной железы. Влияние эпифиза на эндокринную систему носит в основном ингибиторный характер. Доказано действие его гормонов на систему гипоталамус-гипофиз-гонады: мелатонин угнетает синтез гонадотропинов как на уровне секреции либеринов гипоталамуса, так и на уровне аденогипофиза. При этом он определяет ритмичность гонадотропных эффектов, в том числе продолжительность менструального цикла у женщин. Синтез биологически активных веществ осуществляется пинеалоцитами. Помимо этого, они образуются также интерстициальными эндокриноцитами (астроцитами) и пептидэргическими нейроподобными клетками.

О значении гормонов эпифиза. Мелатонин в научно-популярных источниках называют гормоном молодости и красоты. Мелатонин синтезируется из триптофана. В эпифизе эта аминокислота преобразуется в серотонин с участием ферментов триптофангидроксилазы и 5-окситриптофандекарбоксилазы. Затем из серотонина с помощью ферментов N-ацетилтрансферазы (NAT) и оксииндол-О-метилтрансферазы (HIOMT) образуется мелатонин, который в низкой концентрации поступает в кровеносное русло и в более высоких концентрациях – в спинномозговую жидкость (ликвор). Поступивший в кровь мелатонин, транспортируется к клеткам-мишеням периферических органов и тканей, а в ликворе связывается с рецепторами мозга. Большая часть гормона связывается с основным белком плазмы альбумином, что защищает его от быстрого распада. По разным данным, период полураспада мелатонина в организме человека составляет от 30 до 50 мин. Свою активность мелатонин теряет в печени, где окисляется системой ферментов, связанных с белком Р-450, а затем выводится из организма. Вместе с супрахиазматическим ядром мелатонин обеспечивает биоритмы. Показано, что мелатонин по антиоксидантным свойствам превосходит витамин Е. Существуют объяснения, что высокое содержание мелатонина в семенах обусловлено наличием природного защитного механизма, предохраняющего зародыш от окислительного стресса, так как растения сами себя защищают от неблагоприятных факторов синтезом антиоксидантов. Достаточно много данных в литературе о связи мелатонина с иммунитетом. Так ингибиция синтеза мелатонина освещением и введением пропранолола у мышей сопровождалась снижением гуморальных и клеточных иммунных ответов. Интерлейкины и цитокины (гамма-интерферон) вызывают синтез и высвобождение мелатонина. Выявлена также онкостатическая активность мелатонина, у больных, страдающих раком лёгкого. Мелатонин при совместном введении с химиотерапией улучшал показатели

продолжительности и качества жизни. Мелатонин оказывает положительное воздействие и при эпилепсии, так как его введение сопровождается уменьшением частоты приступов и оптимизацией формы кривой на ЭЭГ. В некоторых исследованиях введение высоких доз мелатонина совместно с фенобарбиталом приводило к стабилизации в случае обострения миоклонической эпилепсии, которая до этого безуспешно лечилась различными комбинациями антиконвульсантов [5].

СПИСОК ЛИТЕРАТУРЫ

1. Барсуков, Н.П. Что мы знаем об эпифизе / Н.П. Барсуков, А.Н. Захаркова // Крымский журнал экспериментальной и клинической медицины. – 2016. – Т 6. – № 3. – С. 151-153.
2. Ермакова, С.П. К морфологии эпифиза и гипофиза у марала / С.П. Ермакова, Ю.М. Малофеев, С.Н. Чебаков // Вестник Алтайского государственного аграрного университета. – 2006. – № 5 (25). – С. 21-23 с.
3. Куземцова, Л.В. Морфология шишковидной железы у свиней в онтогенезе и при поствакциональном стрессе: автореферат диссертации на соискание ученой степени кандидата ветеринарных наук / Л.В. Куземцова – Казань: Казанская государственная сельскохозяйственная академия, 2004 – 8 с.
4. Меланин в шишковидной железе видов семейства псовых / С.Н. Калинина, В.А. Илюха, Л.Б. Узенбаева, Е.П. Антонова [и др.]// Морфология. – 2020. – Т. 158. –№ 4-5 – С. 34-39.
5. Шилова, А.В. Эпифиз: варианты строения и их роль в возникновении неврологических и психических расстройств / А.В. Шилова, Н.И. Ананьева, Н.Ю. Сафонова, Л.В. Лукина// Анналы клинической и экспериментальной неврологии. – 2022. – Т. 16. – № 1 – С. 39-45.

УДК 591.5:599.742.712(571.6)

ОСОБЕННОСТИ ИЗМЕНЕНИЯ ПОВЕДЕНИЯ АМУРСКОГО ТИГРА НА ТЕРРИТОРИИ ДАЛЬНЕГО ВОСТОКА

В.Е. Заметнина, студентка
Научный руководитель: С.В. Баталова, канд. биол. наук, доцент
Новосибирский государственный аграрный университет

Аннотация. За первые несколько месяцев 2025 года на территории Дальнего Востока были отловлены 11 конфликтных тигров. В данной статье приведены возможные причины и рассуждения о нападениях тигров на людей и домашних животных.

Ключевые слова: популяция, тигр, поведение, нападения амурского тигра на человека.

По данным Министерства природы Приморья, в 2024 году в крае зафиксировали 584 столкновения между людьми и животными, из которых 265 были связаны с полосатыми котами. Семь животных изъяли из дикой среды обитания: четырех амурских тигров и трех медведей. В Хабаровском крае официально насчитали 177 конфликтов за прошлый год, а с начала 2025-го — уже 76. По данным активистов, за год пострадали 243 собаки, шесть лошадей, три коровы, свинья, коза и три гуся. Точной информации о пострадавших людях не приводится.

Как сообщила глава департамента Министерства природы, популяция амурского тигра составляет на данный момент 750 особей, что говорит об устойчивости популяции. Однако эксперты не могут назвать точных цифр, чтобы говорить о полноценности и безопасности существования амурского тигра, как вида. На данный момент опасными признаны 77 особей

тигров, из которых 32 изъяты из природы, но оставшиеся 44 особи всё ещё представляют угрозу [1].

К сожалению численность тигров до сих пор остается на достаточно низком уровне, а браконьерство является основным следствием такого положения. На территории юга Дальнего Востока был проведен опрос жителей, в результате которого была оценена поддержка общественного мнения в сохранении вида *Panthera tigris altaica*, а также установлено отношение жителей населенных пунктов к трофейной охоте. В результате был установлен высокий процент поддержки сохранения тигра. Около 20 % высказались в поддержку трофейной охоты при условии, что тигр признан опасным для человека. На основе мониторинга был сделан вывод, что урегулирование конфликтов между людьми и хищниками должны быть направлены на охотников и людей, имеющих низкий доход [2].

Успешность существования популяций краснокнижных хищников на протяжении времени очень сильно зависит от присутствия на территории обитания кормовых объектов [3].

Далее на примере тигрицы «Трехпалой» были рассмотрены изменения в поведении, в результате которых тигрица стала больше нападать на собак, а не на естественных представителей кормовой базы тигров.

В исследовании сравнивали двух тигров (неизвестный самец и самка «Трёхпалая»), а именно их поведение по отношению к человеку на протяжении периода 1992-2007 гг. в ходе наблюдения было определено, что они не подходили к населенным пунктам ближе 1,5-5 км. Но им приходилось периодически пересекать автомобильную железнодорожную магистрали Хабаровск-Владивосток, которые разделяли их территорию обитания на две половины, данные магистрали шли параллельно друг другу на небольшом расстоянии. Данные дороги животные пересекали, не останавливаясь по наиболее короткой траектории, т.е. под прямым углом, совершали пересечение чаще спокойным шагом, лишь изредка переходя на рысь из-за тревожащих автомобилей.

Существует ещё одна дорога, которая находится на территории обитания рассмотренных особей амурского тигра-это шоссе Бычиха-Казакевичево. В период 1992-2000 гг. тигры проходили на расстоянии 2-5 км от этой дороги.

На основе этих данных можно сказать, что тигры старались не выходить на освоенные человеком территории и вели себя по отношению к человеку осторожно.

В дальнейшем тигр ушёл вглубь заповедника, а тигрица по кличке «Трёхпалая» начиная с декабря 2000 г. стала появляться на окраинах населенных пунктов и начала использовать собак в качестве источника пищи. Как позже выяснилось данная перемена в поведении была вызвана ранением и старостью животного, что ограничивало его способности в добыче естественных объектов питания. Но собаки использовались тигрицей в качестве еды только преимущественно в зимние периоды, по продолжительности ни составляли 2-4 месяца. В остальные промежутки тигрица возвращалась к типичному для хищника образу жизни и у населенных пунктах появлялась редко.

Сам участок обитания тигрицы «Трёхпалой» составлял около 700 км^2, что для самки является достаточно обширной территорией, т.к. в среднем участок обитания самок составляет 200-400 км^2, используется участок на протяжении года неравномерно. В первую половину зимы 2000/2001 гг. тигрица с тремя полугодовалыми тигрятами занимали южную часть заповедника, данный ситуация сохранялась до первой половины января 2001 г. к этому моменту «Трёхпалая» совершила 2 успешных нападения на собак в северной и восточной части заповедника, при этом она возвращалась к тигрятам на 10 дней, после чего уходила и оставляла их голодными до следующего возвращения. Начиная со второй половины января по март, тигрица обосновалась на окраинах заказника Хехцир, где была наиболее высокая доступность собак. В конце января 2001 г. «Трёхпалая» увела тигрят в бассейн реки Левая, где в начале февраля они погибли от голода.

В последующие периоды самка занимала северную и восточную части заказника и использовала собак для пропитания.

В январе и марте 2007 г. незадолго до смерти «Трёхпалая» совершала наиболее дальние выходы на территории, используемые человеком. Она приближалась на 3,5 км к границе с селом Осиновая речка и поселком Восход, также она приближалась к городу Хабаровску на 9 км. Так же изменилось поведение тигрицы у добычи, она отдыхала прямо на месте убийства, хотя обычно звери делали это на некотором расстоянии от добычи. Возможно это связано с возрастом тигрицы и травмами. Умерла тигрица естественной смертью в возрасте 17-18 лет- это считается достаточно продолжительным периодом жизни для тигра, т.к. в среднем он живет до 15 лет, некоторые способны дожить до 20 лет в дикой природе.

На основе анализа поведения тигров и его изменения в пользу охоты на собак, можно сказать, что, не смотря на убийство собак тигры по-прежнему вели себя чрезвычайно осторожно по отношению к человеку [4].

Если мы посмотрим на ситуацию, которая сложилась за последние 5 лет, то отношение к людям в большинстве случаев остается прежним, но столкновений с людьми становится больше. Если говорить о нападениях, то они происходили чаще. Чаще всего нападение тигра на человека происходит, когда тигр ранен, но бывают и случаи агрессивных нападений, не вызванных травмой. Агрессивность возникает из-за недостатка пищи, и тигр вынужден голодать.

Что касается собак, то чаще тигры выбирают собак на привязи (90% случаев), средних или крупных размеров (86% случаев). Чаще тигры убивают и утаскивают собак в тайгу, но были зафиксированы и случаи, когда мертвая собака была оставлена на месте смерти нетронутой. Точного объяснения этому нет, но вероятная причина заключается в возрасте тигра, то есть такое поведение характерно для молодых тигров, которые скажем так «тренируются» на легкодоступной добыче [5].

В большинстве случаев (61%) тигр убил и унёс добычу, покалечил и оставил из-за помех в 17% случаев, а убил и оставил на цепи по неизвестным причинам в 13% случаев. Что касается последней ситуации, т.е., когда тигр убил и оставил собаку на цепи, то существует несколько теорий такого поведения, приоритетной является возраст и опыт животного, т.е. молодое и неопытное животное только учится охотиться и выбирает ля этого легкодоступную добычу в лице собак на привязи [6].

Какие же изменения в кормовой базе повлекли такое поведение тигров. Из источников мы узнаем, что в год хищник добывает 50-70 копытных, из которых большинство является кабанами (до 67%). И выживание вида во многом зависит от наличия достаточных кормовых ресурсов. В соответствии с расчётами численности кабанов в ареале обитания амурского тигра, их количество должно находиться в диапазоне 42 420- 62 600 особей.

По данным Государственного мониторинга, который Министерство природы России публикует, суммарная среднемноголетняя оценка ресурсов диких свиней находится на уровне 71 979 особей. На основе этих данных можно сказать, что численность кабанов достаточная для нормального существования вида амурский тигр, но тогда причина выхода тигров к людям будет не в недостатке кормовой базы.

Однако существует ещё один источник данных в виде мониторинга, проведенного Всероссийским научно-исследовательским институтом охотничьего хозяйства и звероводства имени профессора Б.М. Житкова. И на основе этого мониторинга поголовье кабана значительно меньше и составляет около 39 600 особей. И если делать вывод на основе значений из последнего мониторинга, то стоит сказать, что существуют опасения за существование амурского тигра, как вида. И это наиболее правдивые данные, в особенности, потому что отрицательная динамика происходит посредством африканской чумы свиней, очаги которой довольно часто фиксируются на территории Дальнего Востока.

На основе проведённого исследования, авторы статьи считают, что современные ресурсы диких свиней меньше необходимого минимума, определяющего устойчивые показатели кормовой ёмкости среды обитания амурского тигра. Недостаток ключевых кормовых ресурсов амурского тигра находит прямое отражение в возрастании конфликтных ситуаций между тигром и человеком [3].

Отслеживание амурских тигров на среднем Сихотэ-Алине показало, что успешность нападений этих хищников-одиночек на диких кабанов (то есть не всех попыток охоты) (количество нападений составило 27,3%; на одного изюбря - 34,8%; на дикого кабана - 57,7%).

Эти данные свидетельствуют о том, что вероятность успеха охоты на крупных хищников не превышает 50%. Точнее, если учесть, что зафиксировано большинство случаев попыток нападения, а не всей охоты, которые обычно превращаются в травлю и погоню, то вероятность успеха охоты на крупных хищников еще ниже [7].

Что касается нападений тигра на человека, то они происходили как в деревне, так и за ее пределами. В тайге было зафиксировано 37 таких случаев, один из них произошел возле охотничьего домика, а три – на дорогах государственного значения. В 17 случаях тигры нападали вблизи населенных пунктов, в двух – в населенных пунктах, в двух - в оленьих парках.

Во время нападения тигра погибли 16 человек, один скончался в больнице от ран, нанесенных хищником. В результате провокационного нападения погибли 10 человек, в то время как в результате неспровоцированного нападения погибли 6. Травмы различной степени тяжести в этих ситуациях стабильно получают 26 и 11 человек соответственно. Травмы были в основном в области рук, плечевого пояса и ног.

В результате конфликта между человеком и тигром погибли не только люди, но и сами хищники. В результате провокационных нападений было застрелено 25 тигров, 1 был отловлен и подвергнут эвтаназии, а 10 животных погибли в результате неспровоцированных нападений.

Нападение тигров на людей чаще всего происходят при определенных обстоятельствах: при стрельбе по тигру и его ранении, преследовании раненого зверя, при случайном приближении к нему на очень близкое расстояние, подходе к тигру, оставленному собаками на охоте. Нападения, когда собаки, преследуемые тигром, бросаются под ноги хозяина, можно квалифицировать как случайные.

Кроме того, нападения тигров на домашних животных и людей носят сезонный характер. Нападения более вероятны зимой [8].

В исследуемых нападениях тигров на человека хищники поедали свою жертву в 11 случаях (5 человек были съедены частично,6 – почти полностью). Среди этих тигров-людоедов 4 имели давние огнестрельные ранения, 1 находился в крайней степени истощения, физическое состояние 6 особей осталось неизвестным. По сведениям охотника и натуралиста Д. Корбетта, причиной появления тигров-людоедов в 9 случаях из 10 являются раны, в том числе огнестрельные, в одном случае – старость.

В подавляющем большинстве случаев конфликтные ситуации создаются самим человеком. Чаще всего они возникают в тайге в охотничий сезон, когда в угодьях находится наибольшее количество вооруженных людей. Частота нападения тигров напрямую зависит от их численности, уровня браконьерства и социально-экономических условий, определяющих материальное положение местного населения.

В общем и целом, человек сам виноват в том, что появляются тигры-людоеды. В то же время браконьерство становится трагедией для совершенно невинного человека, который случайно сталкивается с раненым тигром. Человек, убивающий тигра понапрасну - преступник, а тот, кто ранит тигра - преступник вдвойне. Раненый тигр находится в шаге от людоедства.

Конфликтных ситуаций можно избежать если человек при встрече с тигром будет соблюдать правила безопасности [8].

Подводя итог данной статьи можно сказать, что количество конфликтных ситуаций в дальнейшем будет только увеличиваться, если не будут приняты соответствующие меры, которые должны быть направлены в первую очередь на регулирование численности кормовой базы тигров. При увеличении численности кабанов тигры перестанут использовать собак в качестве пропитания, благодаря чему встречи тигров и людей сведутся к минимуму.

Помимо этого, должен вестись более жесткий надзор над заповедниками, чтобы уменьшить число браконьеров, которые могут нанести вред амурскому тигру, а также и другим невиновным людям, которые могут встретить раненого тигра.

СПИСОК ЛИТЕРАТУРЫ

1. Тигры или люди: когда прекратятся нападения хищников // AmurMedia URL: https://amurmedia.ru/news/1971819/?from=31 (дата обращения: 06.03.2025).

2. Мухачева, А.С. Отношение населения к сохранению амурского тигра (Panthera tigris altaica) на юге Дальнего Востока РФ / А.С. Мухачева, Е.В. Брагина, Д.Д. Микуэль // Биологическое разнообразие: изучение и сохранение: Материалы XIII Дальневосточной конференции по заповедному делу, Владивосток, 21–23 октября 2020 года. Т. Ч. 1. – Хабаровск: Всемирный фонд дикой природы (WWF) – 2020. –С. 71-75.

3. Экономов, А.В. Ресурсы кабана (SUS SCROFA L., 1758) в ареале Амурского тигра (PANTHERA TIGRIS L., 1758) на Дальнем Востоке Российской Федерации/ А.В. Экономов, В.В. Колесников, В.В. Долинин, А.А. Сергеев // Дальневосточный аграрный вестник. – 2022. – №2(62). –С. 98-107.

4. Ткаченко, К.Н. Особенности поведения амурского тигра Panthera tigris altaica (Carnivora, Felidae) в антропогенной среде / К.Н. Ткаченко // Бюллетень МОИП. Отдел биологический. – 2016. –№3. –С.12-19.

5. Казачук, С.А. Исследование поведения Амурского тигра (Panthera tigris altaica) в поселке Сита / С.А. Казачук, Д.М. Галютин, Д.Д. Бим, Е.Л. Подлесная // Актуальные проблемы экологии и природопользования: Сборник трудов XXV Международной научно-практической конференции. В 2-х томах, Москва, 26–28 апреля 2024 года. – Москва: Российский университет дружбы народов им. П. Лумумбы. –2024. –С. 489-491.

6. Подлесная, Е.Л. Пищевые предпочтения Амурского тигра PANTHERA TIGRIS ALTAICA в антропогенных ландшафтах/ Е.Л. Подлесная, Е.В. Млынар // МНИЖ. –2024. – №5(143). –С.1-4.

7. Северцов, А.С. Хищник и жертва взаимодействие на индивидуальном уровне. 1. роль хищников в процессе естественного отбора/ А.С. Северцов, А.В. Шубкина // Зоологический журнал. –2014. – №6. Т.93. –768 с.

8. Николаев И.Г. Нападения тигров на человека в Приморском (Уссурийском) крае в XIX-XXI столетиях/ И.Г. Николаев // Вестник ДВО РАН. – 2014. – №3(175). –С.39-52.

УДК 619.9:578.24:591.5

АЛЛЕРГИЧЕСКИЕ РЕАКЦИИ И ИХ ФИЗИОЛОГИЧЕСКИЕ МЕХАНИЗМЫ У ДОМАШНИХ ЖИВОТНЫХ

В.Е. Заметнина, студентка
Научный руководитель: Р.Г. Уткина, ст. преподаватель
Новосибирский государственный аграрный университет

Аннотация. В данной статье рассматриваются различные виды аллергических реакций у домашних животных, принципы их появления и проявления.

Ключевые слова: аллергические реакции, физиология аллергических реакций.

Аллергическая реакция – это иммунная реакция организма на внедрение антигенов, которая характеризуется повреждением структуры и функции клетки [2]. Как правило (80% от всех случаев) аллергические реакции у домашних животных развиваются в возрасте от одного года до трех лет, но иногда аллергия может возникнуть в возрасте 6-8 лет. При этом, следует отметить, что с возрастом восприимчивость организма к аллергенам увеличивается.

Аллергические реакции чаще всего проявляются в виде реакций гиперчувствительности замедленного типа и могут развиваться не сразу, а через несколько дней или даже нескольких недель после контакта с аллергеном и так же медленно исчезают после исключения контакта с ним. В основном, все виды аллергий у животных проявляются схожими симптомами. В отличие от человека у собак и кошек аллергические реакции почти всегда проявляются различными кожными симптомами: зуд, шелушение, покраснение, потемнение кожи, образование корочек и ранок, расчесов. Также могут быть симптомы поражения желудочно-кишечного тракта; гораздо реже признаки поражения дыхательной системы.

Аллергия на элементы окружающей среды – атопия – является второй по распространенности. Это может быть не только пыльца растений, плесень, человеческий волос и т.д., но и агрессивные реагенты, использующиеся для обработки тротуаров и дорог (противогололедные составы), а также промышленные выбросы производств. Данные вещества невозможно полностью устранить из жизни животного. К источникам загрязнения воздуха внутри помещений относят продукты сгорания топлива для обогрева дома и приготовления пищи, табачный дым, химические средства, используемые для очистки, строительства и отделки домов.

Среди факторов окружающей среды, которые способствуют развитию аллергических реакций у кошек и собак, выделяются такие аллергены, как пыльца растений, пылевые клеши, плесень и споры грибов. Данные аллергены могут проникать в организм животных через дыхательные пути или попадать на кожу, вызывая аллергический дерматит. Для кошек и собак, страдающих от аллергий, рекомендуется ограничить контакт с аллергенами особенно в периоды их максимальной активности. Использование фильтров для воздуха и регулярная стирка постельных принадлежностей питомцев также способствуют снижению симптомов заболевания.

Климатические изменения способствуют увеличению распространенности аллергенов, что ведет к усилению аллергических реакций у животных. Повышение глобальной температуры вызывает более раннее начало и удлинение сезонов цветения, что увеличивает концентрацию пыльцы в атмосфере. Повышенная влажность в условиях закрытых помещений создает благоприятные условия для роста плесени и размножения пылевых клещей, что особенно актуально для животных, проживающих в городских условиях [3].

Пищевая аллергия возникает на фоне нездорового иммунного ответа при попадании в организм чужеродного антигена. Так, при нормальной работе иммунной системы антигены уничтожаются или выводятся из организма в процессе переваривания пищи. То есть расщепления больших молекул белков, жиров и углеводов на более мелкие и преобразования их в строительный материал для клеток и источник энергии. Но даже если часть из них не расщепится ферментами и осядет в печени или кишечнике, в крови их все равно не окажется – их подавят защитные барьеры организма [2].

При диагностике аллергических реакций необходимо учитывать тот факт, что все виды аллергий проявляются одинаково и, следовательно, проводить ее необходимо путем последовательного исключения одной за другой аллергиями. Так как нет возможности точно доказать у животного аллергию на вещества окружающей среды, сначала необходимо исключить аллергию на блох и пищевую аллергию [1].

Единственным способом в постановке диагноза пищевая аллергия является исключающая диета. Ее назначают на 8-10 недель. Компоненты полностью зависят от предыдущего рациона. Поскольку аллергеном является белок, то для исключающей диеты выбирается 1 новый белок, и 1 новый углевод. Рацион меняется полностью - к примеру, если животное питалось курицей, в новом рационе будет индейка или ягненок. Если в рационе присутствовала гречка, её меняют на рис или картофель. Также из рациона исключают все лакомства, витамины, подкормки, зубные и мальт пасты. В ситуации с коммерческим кормом выбирают корм с монобелком который животное ранее не получало, или же корм с гидролизатом белка. Гидролизат должен быть гидролизатом полого белка.

При улучшении состояния животного на исключающей диете ставится диагноз пищевая аллергия. После постановки диагноза применяют провокацию. По одному в диету возвращают все те продукты, которые животное получало до этого. В течение 3-7 дней присутствия аллергена симптомы возвращаются. Таким образом, выявляется определенный продукт или несколько продуктов, которых в дальнейшем нужно избегать в питании. В случае пищевой аллергии у животного может выработаться аллергия на новый белок. В некоторых случаях белок и углевод приходится менять время от времени в течение всей жизни [4].

Согласно последним исследованиям наиболее распространёнными пищевыми аллергенами являются: для собак (по убыванию): говядина (34%), молочные продукты (17%), курица (15%), баранина (14,5%), пшеница (13%). Также сообщалось, что соя (6%), кукуруза (4%), яйца (4%), свинина (2%), рыба и рис (по 2%). Ячмень, кролик, шоколад, фасоль, помидоры, также были описаны в качестве пищевых аллергенов для некоторых собак. для кошек: говядина (18%), рыба (17%), курица (5%), пшеница, молочные продукты (по 4%), баранина (3%). Также яйца, ячмень и кролик вызывали аллергическую реакцию у некоторых кошек.

Можно отметить, если говорить о КРС, то аллергия у коров тоже может проявиться, если в корме содержится большое количество белка, натуральное молоко для телят заменяется соевым продуктом, в кормах содержится много химических добавок.

Чтобы избежать аллергической реакции домашних животных на корм важно соблюдать правильный рацион, выбирать правильный корм, в который не входят искусственные пищевые добавки, красители, консерванты, ароматизаторы и глютен, то есть гипоаллергенные корма. Известные бренды такие как Royal Canin, 1st Choice, Hills, Farmina и др. входят в лидеры по гипоаллергенным кормам.

Симптомы пищевой аллергии можно снять антигистаминными препаратами. Гистамин – это биологически активное вещество, вырабатываемое организмом для регулирования жизненно важных функций (кровообращения, дыхания, пищеварения). В нормальных условиях в теле животного гистамина немного, и он неактивен. Но при попадании в организм некоторых веществ начинается его активная выработка. Более известные антигистаминные препараты: супрастин, димедрол, клемастин, пипольфен [2].

Пробиотики — это непатогенные микроорганизмы, которые широко используются в домедицинских исследованиях для лечения астмы. Различные пробиотические штаммы могут изменять выработку цитокинов в кишечнике и связанных с ним лимфоидных тканях. Молочнокислые бактерии уменьшают аллергические симптомы у мышей, вызванные овальбумином (OVA), в основном за счет усиления иммунного ответа Т-хелпера 1 (Th1), ингибирования иммунного ответа Т-хелпера 2 (Th2) и снижения аллергической реакции [5].

Помимо традиционных методов борьбы с аллергией (ограничение контакта с аллергеном, специальные диеты, использование воздухоочистителей, снижение уровня влажности в помещении), существуют более эффективные методы. Одним из таких методов является аллерген-специфическая иммунотерапия (АСИТ). Она заключается во введении небольших доз аллергена для увеличения толерантности организма. Данный признан эффективным при аллергиях на внешние аллергены (пыльцу, клещей, плесень). Доказано, что при правильном использовании АСИТ может привести к снижению клинических симптомов и уменьшению необходимости в медикаментозной терапии [3].

Клещи являются переносчиками патогенов, влияющих на здоровье человека и животных во всем мире. Слюна клеща содержит множество биомолекул, таких как белки и липиды, которые облегчают питание и противодействуют защитным реакциям хозяина, свойства, которые также приводят к возможному применению этих молекул в терапевтических вмешательствах в модели рыбок данио-рерио для изучения аллергии. Тем не менее, укусы клещей сами по себе могут вызывать целый спектр воспалительных реакций в ответ на токсические и антикоагулянтные биогенные вещества, присутствующие в слюне клеща и/или проникновении в ротовой аппарат, такие как коагулятивный некроз, вызывающий твердые папулы, клещевой паралич, интенсивный зуд, алопеция при укусе клеща, гиперплазия

кожных лимфоидов и гистиоцитоз клеток. Эти анафилактические реакции известны как синдром Альфа-Гала (АГС) или аллергия на красное мясо и в настоящее время находятся в центре внимания недавних исследований [6].

У некоторых рыбок данио развиваются геморрагические реакции анафилактического типа, провоцирующие смерть в ответ на слюну клещей, но только у рыб, ранее подвергшихся воздействию слюны клещей, развиваются аллергические реакции на употребление красного мяса с быстрой десенсибилизацией и толерантностью. Иммунитет в ответ на потребление слюны клещей и красного мяса показал тканеспецифичные различия и предположил иммунные механизмы, запускающие АГС. В совокупности эти результаты выявили аллергические реакции и иммунные механизмы в ответ на потребление клещей слюны и красного мяса и обеспечили новую животную модель для изучения АГС и других клещевых аллергий [6].

СПИСОК ЛИТЕРАТУРЫ

1. Кулигин, В.С. Аллергические реакции у домашних животных как показатель загрязнения окружающей среды мегаполиса / В.С. Кулигин // Материалы научно-практической конференции молодых ученых географов : материалы конференции, Москва, 28–29 марта 2018 года / научный редактор Е. А. Таможняя. – Москва : Издательство "Перо", 2018. – С. 166-170.

2. Охримюк, К.Д. Аллергические реакции у домашних животных при кормлении / К.Д. Охримюк, И.Е. Иванова // Достижения молодежной науки для агропромышленного комплекса : сборник материалов LVI научно-практической конференции студентов, аспирантов и молодых ученых, Тюмень, 14–18 марта 2022 года. Том Часть 3. – Тюмень : Государственный аграрный университет Северного Зауралья, 2022. – С. 530-534.

3. Немцева, Ю.С. Факторы, влияющие на развитие аллергических реакций у домашних животных и методы их контроля / Ю.С. Немцева // Международный журнал гуманитарных и естественных наук. 2024. № 9-3. URL: https://cyberleninka.ru/article/n/faktory-vliyayuschie-na-razvitie-allergicheskih-reaktsiy-u-domashnih-zhivotnyh-i-metody-ih-kontrolya (дата обращения: 04.11.2024).

4. Митрофанова, Е.В. Основные причины возникновения пищевых аллергий домашних животных в условиях урбанизированных территорий / Е.В. Митрофанова // Евразийский Союз Ученых. 2016. № 5-4 (26). – С. 99-100.

5. Yang, C.-Y.; Zhang, F.-Y.; Wang, I.-J. Probiotics’ efficacy in preventing asthmatic allergic reaction induced by air particles: an animal study // Nutrients. 2022. Vol. 14. Article 5219. https://doi.org/10.3390/nu14245219.

6. Contreras, M.; Pacheco, I.; Alberdi, P.; Díaz-Sánchez, S.; Artigas-Jerónimo, S.; Mateos-Hernández, L.; Villar, M.; Cabezas-Cruz, A.; de la Fuente, J. Allergic reactions and immunity in response to tick salivary biogenic substances and red meat consumption in the zebrafish model // Frontiers in Cellular and Infection Microbiology. 2020. Vol. 10. Article 78. doi: 10.3389/fcimb.2020.00078.

УДК 619:611.81:598.2

АНАТОМИЧЕСКИЕ ОСОБЕННОСТИ СТРОЕНИЯ ГОЛОВНОГО МОЗГА ПТИЦ

К.Н. Запасной, студент
Научный руководитель: Е.А. Сысоева, канд. ветеринар. наук
Новосибирский государственный аграрный университет

Аннотация. За последние 20 лет произошли значительные изменения в понимании строения и функций головного мозга птиц [5, 10, 11]. Проведено множество исследований по экспрессии ранних генов, которые уточняют активацию различных областей мозга в ответ на

различные стимулы [5]. Также наблюдается рост числа работ, посвященных поведению птиц и их когнитивным способностям [2]. Особое внимание уделяется нейробиологическим механизмам, которые способствуют сложному поведению и обучению у птиц, что делает их интересным объектом для исследований в области когнитивной науки. В данной статье обозначим анатомические особенности строения головного мозга птиц.

Ключевые слова: анатомия, головной мозг, центральная нервная система, анатомия птиц, орнитология.

Во многих исследованиях о мозге, поведении и интеллекте птиц отмечается, что их мозг меньше по сравнению с мозгом млекопитающих. Как и у других позвоночных, размер мозга у птиц и млекопитающих зависит от массы тела. У крупных видов абсолютная масса мозга больше, в то время как у мелких она составляет значительную долю от общей массы тела [8].

Мозг птиц и млекопитающих относительно больше, чем у позвоночных других классов, причем линии регрессии массы мозга в зависимости от массы тела у них почти совпадают. Эта зависимость описывается уравнением:

W = 0.078m^0.689

где W – масса мозга, а m – масса тела [12].

Недавний сравнительный анализ массы головного мозга птиц Австралии, проведённый Franklin D.C. (2014), показал, что попугаи имеют самый крупный мозг, а воробьиные занимают второе место [4].

Работа Herculano-Houzel S. (2005) доказывает, что при одинаковой массе мозга птицы имеют больше нейронов, чем млекопитающие. Это было установлено с помощью метода, который позволяет иммуноцитохимически идентифицировать ядра клеток в гомогенных суспензиях [7]. В мозге птиц нейронов примерно в два раза больше, чем у млекопитающих с равной массой, при этом нервные клетки более плотно упакованы [9].

Задний мозг *(rhombencephalon)* включает продолговатый мозг, мост и мозжечок. В продолговатом мозге птиц, как и у всех позвоночных, расположены центры, отвечающие за регуляцию работы сердца, артериального давления, дыхания и пищеварения. Эти функции также связаны с ретикулярной формацией *(formatio reticularis)*. Важно отметить, что здесь находятся ядра соматосенсорной чувствительности спинного мозга и нервов V-XII. Обработка сенсорной информации начинается уже на уровне ядер продолговатого мозга и продолжается на всех уровнях в сенсорных путях, которых обычно не менее двух [3].

Мозжечок у птиц состоит из нейронов, имеет большую, среднюю и две менее развитые боковые доли. Он полностью прикрывает ромбовидную ямку *(fossa rhomboidea)*. Средняя часть мозжечка поперечными бороздками разделяется на многочисленные листочки *(folia cerebelli)*. Поверхностный слой *(cortex cerebelli)* образован телами нейронов, глубокий слой – отростками нейронов и клетками нейроглии. В центр мозжечка проникает 4-й мозговой желудочек *(ventriculus quartus)* [1].

Мозжечок птиц, адаптировавшихся к трёхмерному пространству, обычно значительно больше, чем у других позвоночных. Особенно крупный он у попугаев, врановых, дятлов и сов. У врановых, попугаев и дятлов увеличены доли мозжечка, связанные с тройничным нервом и зрением, что объясняется многообразным использованием клюва в сочетании с визуальной информацией.

У птиц, как и у млекопитающих, есть два ядра в стволе мозга, которые проецируются в мозжечок и получают проекции из конечного мозга. Однако у птиц также присутствует претектальное ядро/медиальное спирообразное ядро *(nucleus pretectalis)*, связывающее конечный мозг с мозжечком. Это ядро, а не ядра ствола мозга, существенно увеличено у попугаев, и его относительный размер хорошо коррелирует с размером конечного мозга у всех птиц. Это указывает на то, что путь «конечный мозг – претектальное ядро – мозжечок» у птиц может выполнять аналогичную функцию, как кортико-понто-мозжечковый путь у

млекопитающих, способствуя контролю мелкой моторики и сложным когнитивным процессам [6].

Средний мозг *(mesencephalon)* у птиц хорошо развит и имеет характерное для позвоночных строение. Он состоит из тегментума *(tegmentum)*, который находится под полушариями, тектума *(tectum)* и полукружного вздутия *(torus semicircularis)*. В тегментуме располагаются ядра, отвечающие за общий моторный контроль и окуломоторные функции, включая упомянутое ранее претектальное ядро. Из этой области, отвечающей за движения глазного яблока, поднятие века и реакцию зрачков на свет, выходит III пара головных нервов *(n. oculomotorius)* [3].

Промежуточный мозг *(diencephalon)* у птиц практически полностью скрыт под крупными полушариями и по своему строению довольно схож с промежуточным мозгом млекопитающих и рептилий. Его основные структуры включают эпиталамус (эпифиз), гипоталамус и таламус.

Взаимодействие с сенсорными системами в основном осуществляется через дорзальный таламус – сложное образование, содержащее множество ядер и до сих пор недостаточно изученное. Нервные волокна ганглиозных клеток сетчатки, а затем их тектальные клетки-мишени, группируются в различные параллельные потоки.

У птиц передний мозг *(telencephalon)* не имеет шестислойной коры с четко выраженными слоями и областями, которые отвечают за обработку информации определенной сенсорной модальности или моторные функции. Две ключевые области переднего мозга птиц – базальный желудочковый гребень (BVR) и дорзальный желудочковый гребень (DVR) – ранее считались аналогами базальных ганглиев млекопитающих. Однако анализ организации «ядер» мозга птиц, их связей, молекулярных свойств, а также электрофизиологических и нейрохимических данных показал, что лишь внутренняя часть BVR является гомологичной базальным ганглиям млекопитающих и сопоставима с ними по относительным размерам [10].

СПИСОК ЛИТЕРАТУРЫ

1. Гудин, В.А. Физиология и этология сельскохозяйственных птиц: учебник / В.А. Гудин, В.Ф. Лысов, В.И. Максимов. – Санкт-Петербург: Лань, 2022. – 336 с.
2. Смирнова А.А. Современные представления о когнитивных способностях врановых птиц Corvidae / А.А. Смирнова // Русский орнитологический журнал. – 2019. – Т. 28. – №. 1747. – С. 1325-1330.
3. Климов, А.Ф. Анатомия домашних животных / А.Ф. Климов, А.И. Акаевский. – 9-е изд., стер. – Санкт-Петербург: Лань, 2022. – 1040 с.
4. Franklin D.C., Garnett S.T., Luck, Gutierrez-Ibanez C., Iwaniuk A.N. 2014. Relative brain size in Australian birds // Emu 114, 2: 160-170 https://doi.org/ 10.1071/MU13034
5. Güntürkün O., Stacho M., Ströckens F. 2017. The brains of reptiles and birds // J. Kaas (ed.). Evolution of Nervous Systems. 2nd ed. London, 1: 173-221.
6. Gutierrez-Ibanez C., Iwaniuk A.N., Wylie D.R. 2018. Parrots have evolved a primate-like telencephalic-midbrain-cerebellar circuit // Scientific reports 8: 9960. www.nature.com/ scientificreports doi:10.1038/s41598-018-28301-4.
7. Herculano-Houzel S., Lent R. 2005. Isotropic fractionator: A simple, rapid method for the quantification of total cell and neuron numbers in the brain // J. Neurosci. 25, 10: 2518- 2521.
8. Nealen P.M., Ricklefs R.E. 2001. Early diversification of the avian brain: body relationship // J. Zool. 253: 391-404. doi:10.1017/S095283690100036X
9. Olkowicz S., Kocourek M., Luean R.K., Portes M., Fitch W.T., Herculano-Houzel S., NimecP. 2016. Birds have primate-like numbers of neurons in the forebrain // Proc. Natl. Acad. Sci. U.S.A. 113: 7255-7260. doi/10.1073/pnas.1517131113.
10. Reiner A., Yamamoto K., Karten H.J. 2005. Organization and evolution of the avian forebrain // Anat. Rec. Part A. Discov. Mol. Cell. Evol. Biol. 287: 1080-1102.

11. Walsh S., Milner A. 2011. Evolution of the avian brain and senses // G.Dyke, G.Kaiser (eds.). Living Dinosaurs: The Evolutionary History of Modern Birds. 1st ed. John Wiley & Sons, Ltd.: 282-305.

12. Yu Y., Karbowski J., Sachdev R.N.S., Feng J. 2014. Effect of temperature and glia in brain size enlargement and origin of allometric body-brain size scaling in vertebrates // BMC Evol. Biol. 14: 178.

УДК 636.088.4(599.744); 591.1; 636.087.2

ПРОЦЕСС ПИЩЕВАРЕНИЯ У КОШЕК: ОСОБЕННОСТИ МЕТАБОЛИЗМА И КОРМОВЫХ ПРЕДПОЧТЕНИЙ

К.Н. Запасной, студент
Научный руководитель: Р.Г. Уткина, ст. преподаватель
Новосибирский государственный аграрный университет

Аннотация. Статья посвящена изучению физиологических и биохимических особенностей пищеварения у домашних кошек *(Felis catus)*, а также их влияния на метаболические процессы и кормовые предпочтения. Рассматриваются уникальные анатомо-физиологические адаптации пищеварительной системы кошек, связанные с их эволюцией как облигатных хищников, включая высокую активность протеаз и липаз, направленных на усвоение животного белка и жиров, а также ограниченная способность к синтезу незаменимых аминокислот (таурин, аргинин). Анализируются факторы, определяющие кормовые предпочтения кошек, такие как влияние обонятельных и вкусовых рецепторов, текстура корма, а также врождённые инстинкты, сформированные в условиях дикой природы. Подчёркивается взаимосвязь между метаболическими потребностями и выбором кормов, включая важность баланса влажных и сухих рационов, добавок витаминов и минералов.

Ключевые слова: кошка, пищеварение, физиология, желудочно-кишечный тракт.

В естественной среде рацион кошачьих состоит в среднем из 55% белков, 45% жиров и всего 1–2% углеводов [1]. При этом основной источник белка – животные ткани, что связано с их статусом облигатных хищников (в отличие от факультативных плотоядных, таких как собаки). Крупные представители семейства кошачьих (львы, тигры, леопарды) способны обходиться без пищи 3–5 дней после успешной охоты, что обусловлено их адаптацией к нерегулярному питанию.

Хотя обоняние у кошек менее развито, чем у собак, оно играет ключевую роль в пищевом поведении. Животные, потерявшие способность различать запахи, часто полностью отказываются от еды, что подчеркивает важность аромата корма для стимуляции аппетита.

Кошки, как облигатные хищники, имеют специфические потребности в аминокислотах. В их организме не синтезируются в достаточном количестве следующие незаменимые аминокислоты: аргинин, метионин, гистидин, фенилаланин, изолейцин, треонин, лейцин, триптофан, лизин, валин и особенно важный таурин [3, 11]. Эти вещества должны обязательно поступать с пищей. В отличие от них, заменимые аминокислоты могут вырабатываться организмом животного самостоятельно [8, 12]. Особенность метаболизма кошек заключается в том, что даже при недостатке белка в корме ферменты печени продолжают катаболизировать азотсодержащие компоненты белков [3]. Это приводит к отрицательному азотистому балансу и постоянному ощущению голода у животного.

Отдельного внимания заслуживает проблема избытка углеводов в кормах. Высокое содержание углеводов ухудшает усвояемость белка, вынуждая кошку потреблять больше корма [10]. В результате животное получает избыток калорий, но продолжает испытывать чувство голода из-за недостаточного усвоения белковых компонентов. Это создает двойную метаболическую нагрузку на организм.

Потребность в аминокислотах для роста и поддержания жизни у кошек более высокая, чем у большинства млекопитающих животных (табл. 1).

Таблица 1 – Потребность кошек в белке, незаменимых аминокислотах и энергии

Название	Дневная минимальная потребность							
	Здоровые котята		Здоровые кошки		Здоровые котята	Здоровые кошки		
	NRC*, 2006	AAFCO**, 2008	NRC*, 2006	AAFCO**, 2008	NRC*, 2006	AAFCO**, 2008	NRC*, 2006	AAFCO**, 2008
Белок	45,0	30,0	40,0	26,0	Примечания: * – потребность в (массовая доля/1000 ккал МЭ (метаболической энергии); ** – потребность в % или на 1 кг сухого вещества рациона с плотностью энергии 4 ккал МЭ/г сухого вещества. В рацион с плотностью> 4,5 ккал МЭ/г сухого вещества следует внести поправку на плотность МЭ; *** – MER (Maintenance Energy Requirement) потребность в чистой энергии, ккал/день; **** – RER (Resting Energy Requirements) – потребность в энергии в состоянии покоя: 70 × (масса тела в кг) 0.67 например, 70 × 30,67 = 70 × 2,1 = 147 ккал; для котенка массой 3 кг: MER = 2,5×147 = 367,5 ккал/день			
Арг.	1,93	1,25	1,93	1,04				
Гис.	0,65	0,31	0,65	0,31				
Иле.	1,08	0,52	1,08	0,52				
Лей.	2,55	1,25	+2,55	1,25				
Лиз.	1,70	1,20	0,68	0,83				
Мет.	0,88	0,62	0,34	0,62				
Мет.+Цис.	1,75	1,10	0,68	1,10				
Фен.	1,00	0,42	1,00	0,42				
Фен.+Тир.	3,83	0,88	3,83	0,88				
Тре.	1,30	0,73	1,30	0,73				
Три.	0,33	0,25	0,33	0,16				
Вал.	1,28	0,62	1,28	0,62				
Тау.	0,08	0,10 (экструдированный); 0,20 (консервированный)	0,08	0,10 (экструдированный); 0,20 (консервированный)				
MER***					2,5 × RER		1,4 × RER	

Таурин (2-аминоэтансульфоновая кислота) представляет собой незаменимую аминокислоту для кошек, поскольку их организм практически не способен синтезировать это вещество из-за крайне низкой активности фермента цистеинсульфиновой декарбоксилазы. В отличие от других млекопитающих, которые производят таурин в печени из цистеина и цистеинсульфиновой кислоты, кошки полностью зависят от поступления этой аминокислоты с пищей [7].

Физиологическая роль таурина чрезвычайно многогранна: он критически важен для поддержания репродуктивной функции, нормального развития плода, остроты зрения (его дефицит вызывает дегенерацию сетчатки), работы сердечно-сосудистой системы (предотвращает дилатационную кардиомиопатию), а также участвует в процессах нейромодуляции и иммунного ответа [5]. Будучи ключевым компонентом желчных кислот, таурин обеспечивает нормальное пищеварение, а его нейропротекторные свойства проявляются в защите от нейродегенеративных процессов, последствий инсульта и диабетической нейропатии. Таурин также является компонентом желчных солей, и его недостаток может вызвать различные расстройства пищеварения.

Дополнительные функции включают антиоксидантную активность, стабилизацию клеточных мембран, осморегуляцию, контроль кальциевого обмена и подавление воспалительных реакций [6].

Точные нормы потребления таурина для кошек варьируются в зависимости от состава рациона, что требует индивидуального подхода к кормлению.

В современных кормах для кошек преобладают жиры животного и растительного происхождения с высоким содержанием Омега-6 жирных кислот, тогда как для поддержания здоровья питомцев необходимо соблюдать правильный баланс между Омега-6 и Омега-3. Некоторые производители специально обогащают свою продукцию Омега-3, чтобы

выровнять это соотношение [4]. Однако чрезмерное количество Омега-3 может привести к ряду негативных последствий: расстройствам пищеварения, нарушению свертываемости крови, замедленному заживлению ран, окислительному стрессу, избыточному весу, ослаблению иммунной системы, колебаниям уровня сахара в крови и изменению чувствительности к инсулину.

Не менее важным компонентом кошачьего рациона является клетчатка - как нерастворимая, так и растворимая. Особое значение имеет ее ферментируемость - способность расщепляться кишечными бактериями. В процессе ферментации растворимой клетчатки образуются короткоцепочечные жирные кислоты (ацетат, пропионат и бутират), которые играют ключевую роль в поддержании здоровья кишечника. Интересно, что клетки слизистой оболочки толстого кишечника предпочитают использовать в качестве основного источника энергии именно бутират, а не глюкозу или аминокислоты, что подчеркивает особую важность клетчатки для нормального функционирования пищеварительной системы кошек [9].

В кормах для домашних животных применяют различные виды клетчатки с разной степенью ферментации. Целлюлоза отличается низкой ферментируемостью, свекольный жом обладает средней способностью к расщеплению, тогда как камедь и пектин практически полностью ферментируются в кишечнике. Эти высокоферментируемые компоненты обладают выраженными влагосвязывающими свойствами, что делает их особенно эффективными при секреторной и осмотической диарее - они образуют гелеобразную субстанцию, нормализуя консистенцию стула и замедляя кишечный транзит.

Помимо этого, хорошо ферментируемая клетчатка выполняет важные функции: связывает и выводит кишечные токсины, а также способствует размягчению каловых масс при запорах. Согласно научным данным, оптимальное воздействие на слизистую оболочку кишечника и формирование химуса оказывает клетчатка со средней степенью ферментации. Именно такой уровень содержания пищевых волокон демонстрирует наибольшую эффективность без побочных эффектов, что делает его наиболее предпочтительным в рационе кошек.

В коммерческих кормах для кошек тщательно подбирается сбалансированное сочетание различных типов пищевых волокон. В природных условиях хищники получают незначительное количество растительной клетчатки (примерно 2% от общего рациона) из содержимого желудочно-кишечного тракта своей добычи. Изначально включение растительных волокон в состав кошачьих кормов преследовало конкретную цель - снижение риска образования безоаров (волосяных шаров) в пищеварительной системе животных.

СПИСОК ЛИТЕРАТУРЫ

1. Зоран, Д.Л. Связь плотоядных животных с питанием у кошек // Journal of the American Veterinary Medical Association. — 2002. — Vol. 221, № 11. — P. 1559–1567.

2. Очкалов, Д.К. Особенности питания плотоядных животных. — 2011. — URL: http://doktor812.ru/about/profilakticheskie-meropriyatiya/kormlenie/obshhie-zamechaniya-kklinicheskomu-pitaniyu-koshek (дата обращения: 01.04.2025). — Текст: электронный.

3. Рядчиков, В.Г. Клиническая диетология собак и кошек: учебное пособие / В.Г. Рядчиков, Л.И. Баюров, О.Л. Рядчикова. — Краснодар : КубГАУ, 2017. — 351 с.

4. Biagi G., Cocchi M., Mordenti A. The role of dietary omega-3 and omega-6 essential fatty acids in the nutrition of dogs and cats: a review // Progress in Nutrition. — 2004. — Vol. 6, № 2. — P. 9. — Текст: англ.

5. Jakaria Md., Azam S., Ezazul Haque Md. et al. Taurine and its analogs in neurological disorders: focus on therapeutic potential and molecular mechanisms // Redox Biology. — 2019. — Vol. 24. — URL: https://doi.org/10.1016/j.redox.2019.101223 (дата обращения: 01.04.2025). — Текст: электронный.

6. Menzie J., Prentice H., Wu J.-Y. Neuroprotective Mechanisms of Taurine against Ischemic Stroke // Brain Sciences. — 2013. — Vol. 3, № 2. — P. 877–907. — Текст: англ.

7. Morris J. G., Rogers Q. R., Pacioretty L. M. Taurine: an essential nutrient for cats // Journal of Small Animal Practice. — 1990. — Vol. 31. — P. 502–509. — Текст: англ.

8. Riond J. L., Stiefel M., Wenk C., Wanner M. Nutrition studies on protein and energy in domestic cats // Journal of Animal Physiology and Animal Nutrition. — 2003. — Vol. 87, № 5-6. — P. 221–228. — DOI: 10.1046/j.1439-0396.2003.00431.x.

9. Roediger W. E. Utilisation of nutrients by isolated epithelial cells of the rat colon // Gastroenterology. — 1982. — Vol. 83. — P. 424–429. — Текст: англ.

10. Verbrugghe A., Hesta M., Daminet S., Janssens G. P. Nutritional modulation of insulin resistance in the true carnivorous cat: a review // Critical Reviews in Food Science and Nutrition. — 2012. — Vol. 52, № 2. — P. 172–182. — DOI: 10.1080/10408398.2010.499763.

11. Лазарева, М.В. Экспериментальное обоснование влияния хелатных соединений микроэлементов на химический состав мяса перепелов / М.В. Лазарева, Н.А. Шкиль // Международный вестник ветеринарии. – 2024. – № 1. – С. 142-154.

12. Лазарева, М.В. Влияние препаратов Биоферрон и Биоцинк на состав незаменимых аминокислот в мясном сырье перепелов / М.В. Лазарева, Н.А. Шкиль // Международный вестник ветеринарии. – 2024. – № 4. – С. 172-184.

УДК 636.082.14

ОСОБЕННОСТИ ПОВЕДЕНИЯ ПРЕСМЫКАЮЩИХСЯ

Н.А. Зорин, студент
Научный руководитель: С.В. Баталова, канд. биол. наук, доцент
Новосибирский государственный аграрный университет

Аннотация. Статья посвящена изучению адаптаций змей, которые позволяют этим рептилиям успешно выживать в разнообразных экосистемах. Рассматриваются ключевые анатомические и физиологические особенности, такие как изменение окраски для маскировки, различные стратегии охоты и защиты, а также способности к терморегуляции.

Ключевые слова: змеи, адаптации, изменения, защита, рептилии.

Змеи эволюционируют с очень высокой скоростью − примерно втрое быстрее ящериц. Они также имеют особые генетические и молекулярные адаптации: рост числа транспозонов и изменение функций белков, участвующих в метаболизме. При этом выделение змей в обособленную группу сопровождалось их быстрыми и радикальными преобразованиями. Почти сразу змеи приобрели все характерные адаптации — безногое вытянутое тело, череп, способный деформироваться для проглатывая крупной жертвы, и исключительную чувствительность к запахам.

По отдельности такие приспособления возникали и у других позвоночных. Скажем, к «безногой конструкции» в разные моменты времени независимо перешли более 25 групп ящериц (веретенницы, чешуеноги и так далее) и амфибии, такие как современные червяги и давно вымершие аистоподы.

Однако змеи особенно удачно сочетали в себе все эти адаптации, которые к тому же возникли почти одновременно (в эволюционных масштабах времени), очень динамично изменялись и обеспечили резкое ускорение видообразования и рост экологического разнообразия.

Тело змеи делится на голову, туловище и хвост. В большинстве случаев скелет состоит из черепа и позвоночника (от 141 до 435 позвонков у некоторых ископаемых форм), к которому крепятся ребра. Лишь у некоторых видов змей сохраняются рудименты задних конечностей.

Змеи отлично приспособлены к поглощению крупной добычи, это выражается в строении скелета. Правая и левая половина нижних челюстей соединены подвижно, связки

обладают особой растяжимостью. Вершины зубов направлены назад: при заглатывании пищи змея как бы «насаживается» на нее, и пищевой комок постепенно продвигается внутрь. У змей нет грудины, и ребра оканчиваются свободно. Поэтому часть тела, в которой находится перевариваемая жертва, может сильно растягиваться.

Все внутренние органы змей вытянуты в длину. Пищевод и желудок обладают значительной протяженностью, кишечник относительно короткий. Левое легкое обычно развито слабее или атрофируется, задняя часть правого легкого превращается в тонкостенный резервуар для воздуха. У некоторых змей есть мешкообразное расширение у задней стенки трахеи − трахейное легкое. Отсутствует мочевой пузырь [1].

В большинстве случаев змеи неподвижно лежат, подстерегая добычу, а затем бросаются на нее с поразительной скоростью и сразу же начинают заглатывать. Ядовитые змеи кусают и ждут, когда яд подействует, а удавы обвиваются вокруг жертвы и душат ее.

Есть несколько способ передвижения змей. Обычно змея зигзагообразно изгибается и отталкивается прилежащими к грунту участками тела. В пустыне змеи используют так называемый «боковой ход»: тело касается поверхности только в двух точках, передняя часть тела переносится вбок (по направлению движения), затем «подтягивается» задняя и т.д. Способ передвижения «гармошка» отличается тем, что тело змеи собирается в тесные петли, а передняя часть тела перемещается вперед. Крупные змеи двигаются по прямой «гусеничным ходом», цепляясь щитками за почву и напрягая мышцы брюшной части тела.

Приспособление рептилий к различным условиям существования очень многообразно. Некоторые из них адаптировались к наземному образу жизни, другие обитают в земле и лишь ненадолго видны на её поверхности, некоторые живут на деревьях, другие в большей или меньшей степени становятся водными обитателями и т.п. Соответственно, передвижения этих животных разнообразны.

Копаясь в почве, в процессе откладывания яиц, большинство рептилий используют свои головы как клин. В формах, ведущих постоянно роющий образ жизни, особенно у ужей, голова принимает клиновидную форму и слегка вогнута сверху. Рот несколько смещен книзу и назад. У некоторых роющих змей, межчелюстной щиток сильно выпирает вперед через отверстие в пасти и имеет заостренные края. Хвост более или менее укорочен, или даже почти целиком редуцируется.

Также рептилии получили различные оборонительные приспособления. Пассивные оборонительные приспособления включают адаптивную окраску, которая у многих разновидностей весьма хороша. Большинство рептилий окрашены в цвет субстрата, на котором они постоянно пребывают. В этом случае часто возникает расчленяющая окраска и адаптивная окраска глаз. Адаптивная окраска плетевидных змей, гекконов и хамелеонов достигла особенного совершенства. Последние широко известны своей способностью скоро менять цвет в зависимости от условий окружающей среды.

Оказавшись в опасности, такие рептилии выставляют напоказ ярко окрашенную часть тела, принимая устрашающие позы. У кобр имеются хорошо известные кожные складки по сторонам шеи, которые змея расширяет, обращая к противнику контрастными полосами или очками. Агамы и круглоголовки раскрывают пасти в опасности и раздувают горловой мешок. Ушастая круглоголовка дополнительно раскрывает складки кожи в уголках рта, которые наполняются кровью и становятся красно-синими.

Активная защита заключается в приспособительном поведении. Некоторые круглоголовки, а из змей эфа, спасаясь от врага, закапываются в песок, начиная скоро перемещать тело то влево, то вправо, и как бы утопают в нем. Эфа, как и некоторые другие змеи, если не может сразу скрыться, ползет назад, но благодаря особым движениям тела создает видимость нападения. Ряд рептилий издает предостерегающе устрашающие звуки. Шипят почти все змеи, а гремучие змеи шелестят роговыми кольцами хвоста.

Наконец, довольно широкое распространение имеет активная защита - нападение. Змеи используют яд, который хранится в мешочке, в ротовой полости [2].

Змеиный яд − сложный комплекс биологических активных веществ, являющийся ценным сырьем для фармацевтической науки и индустрии. Применяется в производстве противоядных сывороток, а также в составе лекарственных препаратов в качестве болеутоляющего, противовоспалительного и местнораздражающего средства при заболеваниях периферической нервной системы.

Отдельные компоненты ядов (эндонуклеаза, фосфодиэстераза, оксидаза D-аминокислот) производятся и используются в качестве основных реактивов при заболеваниях крови и нервной системы, для исследования ряда патологических синдромов и изучения механизма свертывания крови.

Некоторые идеи для разработки новых лекарственных средств. Наиболее эффективные образцы таких препаратов можно получить путем химической модификации ядов пептидов:

- каптоприл, разработанный на основе фактора потенцирования брадикинина, который является пептидом в яде копьеголовой гадюки (Ботропс уагагаса);

- эптифибатид, открытый при случайном анализе гемолитических компонентов яда карликовой южноазиатской гремучей змеи;

- тирофибан, полученный из яда песчаной эфы [3].

Её клыки как шприцы выстреливают в жертву яд под высоким давлением из желез в ее голове. У многих ядовитых змей и других рептилий яд вытекает из желобков вдоль клыков. По мнению биофизиков из Германии и США, они используют «ядовитую комбинацию» поверхностного натяжения и так называемую «физику кетчупа», чтобы отравить свою жертву [4].

Кроме того, рептилии - эктотермные создания, температура их тела поддерживается преимущественно посредством факторов внешней среды, у них нет более-менее существенного эндогенного механизма для повышения температуры тела. Фактически все аспекты жизни рептилий оказываются температурно зависимыми, поэтому регулирование температуры тела - одна из важнейших задач в обеспечении их существования.

Данная термрегуляция может производиться либо посредством тепловых факторов внешней среды, либо за счет внутренней теплопродукции. Рептилии показывают максимальное среди позвоночных животных развитие эффективной терморегуляции благодаря внешним тепловым факторам благодаря, прежде всего, превосходно развитому комплексу терморегуляционного поведения. Отчасти потому они - высшие эктотермы.

Следовательно, важная ориентация терморегуляции рептилий - поддержание определенной суточной и сезонной динамики температуры тела, в рамках которых должен иметься отрезок времени с высокой температурой тела [5].

Иной аспект терморегуляции у рептилий направлен на реализацию закона автономизации жизнедеятельности живой системы: эволюционное развитие живых систем направлено на уменьшение зависимости их жизнедеятельности от внешних для них факторов

Реализация этого закона выражается в своеобразной форме связи температуры тела рептилий со средой: благодаря активному использованию и развитию специфических комплексов физиологических и поведенческих регуляторных реакций рептилии

1) увеличивают оперативную связь температуры тела с микроклиматическими термальными факторами среды, но за счет этого одновременно

2) ослабляют зависимость своей жизнедеятельности от климатических условий географического региона обитания.

Таким образом, еще одна важная ориентация терморегуляции рептилий - удовлетворение эндогенных потребностей рептилий во временной стабилизации температуры тела в течение некоторой части суток и в реализации суточной и сезонной динамики температуры тела за счет максимально эффективной, оперативной связи температуры тела с тепловыми факторами среды (тепловые факторы среды - факторы, влияющие на температуру тела животного путем теплового излучения, конвекции и теплообмена при контакте) [6].

В заключение, адаптация змей представляет собой удивительный пример эволюционных изменений, позволяющих этим рептилиям успешно выживать и процветать в

самых различных условиях. Их уникальные анатомические и физиологические особенности, такие как способность к маскировке, разнообразные методы охоты и защиты, а также адаптации к различным типам среды обитания, подчеркивают их гибкость и выносливость.

Изучение этих механизмов адаптации не только углубляет наше понимание физиологию и анатомию змей, но и помогает осознать важность сохранения их естественной среды обитания. В условиях глобальных изменений климата и антропогенного воздействия на экосистемы, защита этих уникальных существ становится особенно актуальной.

СПИСОК ЛИТЕРАТУРЫ

1. Савельева, А.Ю. Практикум по анатомии декоративных и экзотических животных : учебное пособие / А.Ю. Савельева. −Красноярск : КрасГАУ. − 2018. − 284 с.

2.Стоцкий, К.С. Адаптация рептилий к условиям окружающей среды / К.С. Стоцкий // Наука через призму времени. − 2019.− № 1 (22). −С. 30-32.

3. Лекарственные средства, содержащие яд змей: история разработки, номенклатура, идентификация / Ю.Е. Григорьева, О.В. Гунар, Н.Г. Сахно [и др.] //Вестник Научного центра экспертизы средств медицинского применения. − 2018. −№ 8 (2). –С. 77-83.

4. Баклицкая, О.Ю. Физика змеиного укуса. Наука и жизнь. Портал журнала «Наука и жизнь». – 2011/ https://www.nkj.ru/news/19645/.

5. Михайленко, В.В. Патоморфологические особенности сальмонеллеза змей / В.В. Михайленко // Вестник АПК Ставрополья. − 2012. −№ 2(6). −С. 105-107.

6. Черлин, В.А. Тепловые адаптации рептилий и механизмы их формирования / В.А. Черлин // Princ. ekol. −2015. −№1 (13). –С. 17-63.

УДК 591.472:599.5:612.017

ФИЗИОЛОГИЯ КОЖИ И ЕЕ ЗНАЧЕНИЕ ДЛЯ ЗДОРОВЬЯ ЖИВОТНЫХ

Н.А. Зорин, студент
Научный руководитель: Р. Г. Уткина, ст. преподаватель
Новосибирский государственный аграрный университет

Аннотация. В данной статье рассматривается физиология кожи и ее значение для здоровья животных.

Ключевые слова: кожа, кожный покров, животные, строение, эпидермис, дерма.

Кожа животных представляет собой сложную морфофункциональную ткань. Взаимодействие структурных компонентов кожи обеспечивает ее участие в защите организма от воздействия агрессивных факторов окружающей среды. Она участвует в воспалительных и иммунных реакциях. Помимо определенных кожных заболеваний, кожа может быть вовлечена в патологические процессы, характерные для всего организма. Существуют исследования, подтверждающие, что кожа в целом является пластичной биологической тканевой системой с высокой адаптивностью [10].

Установлена общая закономерность морфологического строения тканей кожи у различных короткошерстных пород, особенности видов и разновидностей, которые выражаются в соотношении структурных зон, глубине залегания волосяных фолликулов, специфике структурного оформления пучков коллагеновых волокон и разнообразии железистых комплексов. Было выяснено, что толщина эпидермиса достигла минимального значения у свиней и максимального - у крупного рогатого скота. Толщина дермы достигла своего минимума у овец, а наибольшее цифровое значение наблюдалось у крупного рогатого скота. В структурных тканях сосочкового и сетчатого слоев дермы заметно преобладание клубочкового рисунка над волокнистой структурой, что является видоспецифической особенностью строения кожи у представителей крупного рогатого скота [9].

Кожа – важный орган млекопитающих. Его значение велико и разнообразно: терморегуляция, защита от воздействия факторов окружающей среды, участие в обмене веществ, отложении в крови, выделении воды, токсичных, питательных, пахучих веществ являются сигналами или способами защиты и кормления потомства, выполняют функцию осязания, синтеза БАВ и т.д. Кожа животного, являясь первым этапом защиты, обладает способностью уничтожать находящиеся в ее структуре микроорганизмы, попавшие в ловушку на ее внешней оболочке. Кожа способна к самоочищению, бактерицидному действию в отношении многих микроорганизмов [4].

Важнейшей функцией кожи является защита. Существуют определенные различия в механизмах заживления ран. Кожа животного обильно покрыта шерстью, за исключением безволосых особей. Жизненный цикл волос составляет около 3 недель, а эпидермис и дерма тоньше по сравнению с кожей в целом. Имеется подкожная мышца, которая помогает сокращать рану и образовывать коллаген. Физиологически этот мышечный слой позволяет коже двигаться независимо от более глубоких тканей. Животные также имеют анатомические и функциональные различия по полу. Таким образом, у самцов более толстая дерма из-за большего количества коллагена, а у самок более толстый эпидермис и подкожная клетчатка из-за большей пролиферации.

В отличие от грызунов и многих других животных, кожа человека прочно прикреплена к подкожной клетчатке. В отличие от других животных, проницаемость и трансдермальное всасывание кожи человека наиболее близки к проницаемости кожи свиньи. Функционально кожа свиньи похожа на кожу человека по содержанию липидов, фракции белка кератина и времени обновления эпидермиса (около 30 дней) [1].

Животные, покрытые шерстью, сталкиваются с проблемой отвода избыточного тепла во время физических нагрузок, поэтому второй и наиболее важной функцией кожи является теплоотдача. Животное теряет избыточное тепло из-за учащенного дыхания и чрезмерной вентиляции мертвого пространства. В то же время кровь охлаждается в дыхательных путях и в полости рта. Расширение кожных сосудов неэффективно, поскольку тепло задерживается в изолирующем слое, которым является мех. Но густой мех может вызвать большой температурный градиент "кожной среды". Это сопровождается постепенным увеличением теплоотдачи в окружающую среду, поскольку в одежде человека и шерсти собаки режимы утепления еще не созданы. В любом случае необходимы условия для притока и отдачи тепла. Кроме того, интенсивный кровоток в поверхностных тканях организма приводит к снижению их адиабатических свойств. Поэтому в результате непрерывной теплопередачи, которая не сопровождается ощущением холода, тело все равно остывает. Из вышесказанного следует, что пластические и реактивные процессы на уровне кровеносной системы кожи при физической нагрузке участвуют в сохранении теплового гомеостаза и центральной гемодинамики Регулирование кровоснабжения кожи во время работы мышц осуществляется путем усиления одних и ослабления других по тем же механизмам, что и в состоянии покоя. Поскольку при физической нагрузке резко усиливается кровоток в подкожном сосудистом сплетении, то есть кровоток, связанный с терморегуляторной функцией кожи, нейрогенный механизм регуляции явно усиливается. Благодаря этому во время мышечной активности увеличивается теплоотдача по сосудам кожи и уменьшается внутренняя теплоотдача [7].

В дополнение к тепловому гомеостазу, кожа направлена на поддержание белкового гомеостаза в организме животного. Влияние белковых гидролизатов на состояние кожи выражается в активации у животных опытной группы, по сравнению с контрольными аналогами, адаптивного ремоделирования ее микроархитектоники, это связано с увеличением общей толщины кожи, сжатием пучков коллагеновых волокон в дерме и их утолщение, увеличение количества капилляров на эквивалентной площади гистологических срезов, уменьшение толщины эпидермиса и глубины залегания волосяных фолликулов. А также увеличение количественной выраженности волосяного покрова в пучке. Результаты данного исследования позволяют рекомендовать белковые гидролизаты для использования в практике звероводства [6].

Нарушение гомеостаза может произойти из-за повреждения кожи, например, ожогов. На 3-й день после травмы наблюдается значительное снижение общего содержания белка и альбумина, которое сохраняется и на 10-й день, что может быть связано с тем, что альбумин выступает в качестве резервного источника аминокислот в организме, который используется в качестве строительного материала при термических повреждениях. Концентрация мочевины и креатинина также повышается. Учитывая, что мочевина является конечным продуктом протеолиза и маркером эндогенной интоксикации, высокий уровень этого показателя свидетельствует о повышенной скорости катаболических реакций при ожогах, наблюдается умеренное повышение уровня ферментов АСТ и АЛТ. Ожоги кожи сопровождаются снижением кислородтранспортной функции крови (снижением значений PO2 и SO2, снижением сродства гемоглобина к кислороду). Это состояние приводит к увеличению содержания нитратов/нитритов, ДК и МДА в плазме, а также активации свободнорадикальных процессов, которые проявляются истощением АПФ (активности каталазы и снижением уровня α-токоферола и ретинола), в результате из-за чего возникает прооксидантно-антиоксидантный дисбаланс и возникает окислительный стресс. Очевидное изменение биохимических показателей крови выявляет картину выраженной эндогенной интоксикации, которая возникает в результате термического повреждения [10].

Складчатость кожи в значительной степени определяет продуктивность шерсти и мяса животного. Чаще всего у многоскладчатых животных шерсть более густая и короткая. Положительная корреляция между складчатостью кожи и плотностью шерсти составляет 0,48-0,52 у австралийских мериносов. Напротив, у нестриженых овец масса шерсти длиннее, но встречается она редко и часто имеет слегка заросший шерстью живот и конечности. Качество их мяса, как правило, выражено лучше, чем у мяса многоскладчатых овец. Овцы с тонкой шерстью нормальной складчатости занимают промежуточное место, имеют довольно густую и длинную шерсть и приемлемое качество мяса [5].

Поскольку кожа влияет на продуктивность шерсти, кожные заболевания, вызванные ею, могут негативно сказаться на внутренних органах и размножении. Часто, помимо кожи, в патологический процесс вовлекаются и внутренние органы, что в конечном итоге приводит к снижению мясной и шерстяной продуктивности, а также снижению плодовитости овец. Вирусные заболевания характеризуются тем, что они одновременно охватывают значительное количество животных, а лечение занимает больше времени. К таким заболеваниям относится инфекционный пустулезный дерматит, который вызывается эпителиальными вирусами [2].

На коже происходит множество процессов, но из-за воздействия на животное некоторых негативных факторов они могут быть прерваны. В результате воздействия отравляющих веществ (например, алкоголя) наблюдается повреждение эпидермального барьера и повышение проницаемости кожи для многих химических веществ. При систематической интоксикации на фоне ослабления регуляции адаптационных механизмов кожи происходят структурные изменения, которые подавляют или активизируют защитную систему общего покрова, что, соответственно, приводит к нарушению гомеостаза ее клеток и тканей, соотношения жировой и мышечной ткани изменяется с увеличением на 1-ю, при одновременном уменьшении на 2-ю. Интоксикация подавляет окисление липидов и увеличивает положительный жировой баланс. Под влиянием определенных биологических и абиотических факторов данные об изменениях в структуре кожи, которые синтезируют, содержат, а также используют жиры при выполнении своих функций, имеют большое значение для понимания расположения и роли липидных компонентов в развитии механизмов нарушения нормального структурного и функционального состояния кожи, возникновения и обострения дерматозов [3].

СПИСОК ЛИТЕРАТУРЫ

1. Довнар, Р.И. Нюансы выбора экспериментального животного для моделирования процесса заживления кожной раны / Р.И. Довнар // Журнал Гродненского государственного медицинского университета. — 2020. — № 4. — С. 429–435.

2. Соболевская, И.С. Особенности некоторых морфометрических показателей эпидермиса, сальных желез и гиподермы кожи крыс при хронической алкогольной интоксикации и введении льняного масла / И.С. Соболевская, О.Д. Мяделец, А.А. Бледнов [и др.] // Ученые записки учреждения образования «Витебская ордена "Знак Почета" государственная академия ветеринарной медицины». — 2019. — № 4. — С. 88–97.

3. Состояние гомеостаза у крыс с термическим ожогом кожи, полученным в среднем периоде беременности / Т.В. Ковальчук-Болбатун, В.В. Зинчук, С.М. Смотрин [и др.] // Журнал Гродненского государственного медицинского университета. — 2021. — № 4. — С. 418–423.

4. Морфофункциональные особенности кожи домашних свиней (Sus scrofa domesticus) в условиях технологического стресса / Н.А. Гарская, Л.Г. Перетятько, А.А. Захаров [и др.] // Международный вестник ветеринарии. — 2021. — № 3. — С. 177–184.

5. Нежлукченко, Т.И. Тип и складчатость кожи овец таврийского типа асканийской тонкорунной породы / Т.И. Нежлукченко, Н.Н. Корбич, С.И. Пентилюк // Актуальные проблемы интенсивного развития животноводства. — 2018. — № 2. — С. 357–363.

6. Слесаренко, Н.А. Морфофункциональные преобразования общего покрова норки клеточного содержания в условиях стимуляции ростовых и метаболических процессов / Н.А. Слесаренко, П.Н. Абрамов, А.М. Воронин // Известия Самарской государственной сельскохозяйственной академии. — 2021. — № 3. — С. 61–66.

7. Слесаренко, Н.А. Морфологические особенности общего покрова коротковолосых пород кошачьих / Н.А. Слесаренко, П.С. Загорец // Известия Самарской государственной сельскохозяйственной академии. — 2021. — № 2. — С. 38–44.

8. Шакирова, Г.Р. Состояние кожи при экспериментальном заражении овец контагиозным дерматитом / Г.Р. Шакирова, С.М. Шакирова // Ученые записки Казанской государственной академии ветеринарной медицины им. Н. Э. Баумана. — 2021. — № 248. — С. 281–285.

9. Ремоделирование кровообращения кожи при физических нагрузках на горных высотах / Ю.Х. Шидаков, И.А. Абдумаликова, А.С. Шаназаров [и др.] // Вестник Кыргызско-Российского славянского университета. — 2016. — № 3. — С. 179–181.

10. Надоров, А.В. Морфологические особенности кожи крупного рогатого скота / А.В. Надоров, О.С. Бушукина // Международный вестник ветеринарии. — 2022. — № 1. — С. 146–152.

УДК 619:611.63./65:636.931

СУМЧАТЫЕ ЖИВОТНЫЕ: ОСОБЕННОСТИ РЕПРОДУКТИВНОЙ СИСТЕМЫ КЕНГУРУ

М.А. Исаева, студентка
Научный руководитель: Е.В. Сысоева, канд. ветеринар. наук
Новосибирский государственный аграрный университет

Аннотация. Кенгуру являются сумчатыми млекопитающими и относятся к животным-эндемикам. Они имеют ряд уникальных особенностей, включая вынашивание кенгурят в сумке, передвижение прыжками, мощные задние и короткие передние конечности. Однако, в данной статье будут рассматриваться только особенности репродуктивной системы кенгуру и длительность вынашивания детёнышей.

Ключевые слова: сумчатые животные, кенгуру, детёныши, репродуктивная система, влагалище, матка, пенис.

Сумчатые (*marsupialia*) – клада (инфракласс) млекопитающих, объединяемая вместе с плацентарными в подкласс звери. Отличаются от плацентарных по ряду признаков, в

частности тем, что появляются на свет почти полностью недоразвитыми, а затем растут в сумке у матери. У сумчатых зародыш проходит начальные стадии эмбриогенеза в матке. Но у данных представителей (кенгуру) отсутствует плацента, вследствие этого в ходе дальнейшего развития, связь с маткой теряется и зародыш появляется на свет. Данный зародыш ещё не готов к одиночному существованию, в связи с этим он помещается в особую сумку – складку на животе самки, в которой располагаются молочные железы [2].

Такая анатомическая структура (сумка) представляет собой мягкую, эластичную оболочку, которая формируется из кожи и мускульных тканей. Она обеспечивает безопасное место для развития и роста детёнышей, изолируя их от внешних воздействий. Эта оболочка обладает высокой степенью мобильности, что позволяет матери легко перемещаться, сохраняя при этом контакт с потомством [1].

Самки кенгуру имеют довольно интересную анатомическую особенность: у них две матки *(uterus)*, к каждой подведено по влагалищу *(vagina)* (рис. 1). По ним семенная жидкость попадает в полость матки *(cavum uteri)*. Но есть ещё и третье влагалище, которое используется только для родов. Дело в том, что у мамы-кенгуру два детёныша – основной малыш и запасной эмбрион [1].

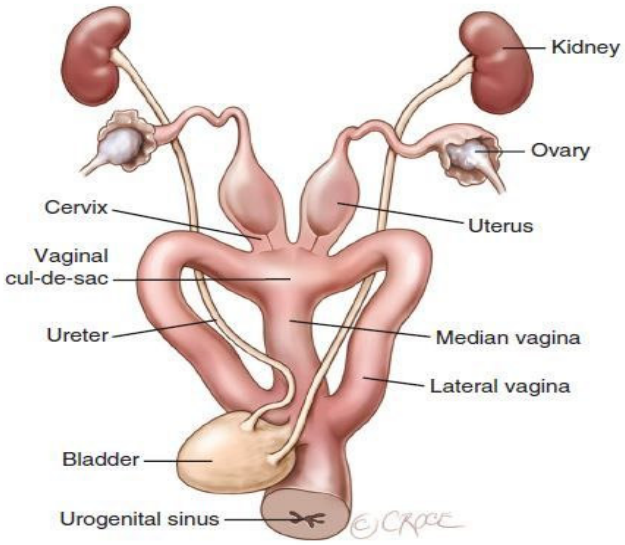

Рисунок 1 – Строение матки самки кенгуру

Детёныши рождаются через 33 дня после спаривания, и спаривание может произойти снова через день или два после этого. Эмбрион, образовавшийся в результате спаривания, остаётся в состоянии покоя до тех пор, пока предыдущий детёныш не покинет сумку (диапауза). В этот период стимул, связанный с кормлением, предотвращает повторение циклов фертильности. Если детёныш преждевременно покидает сумку, эмбрион, находящийся в состоянии покоя, возобновляет развитие (как это обычно происходит в конце жизни в сумке), и циклическая репродуктивная активность возобновляется [4].

Эмбриональная диапауза – период эмбриональной задержки на стадии бластоцисты – процесс, происходящий у 130 видов млекопитающих, от медведей и барсуков до мышей и сумчатых и даже у людей. Для бластоцисты в диапаузе характерны такие процессы, как аутофагия – механизм, с помощью которого метаболические потребности удовлетворяются путём переработки зародышем собственных клеток до жизненно важных химических производных. Диапауза у кенгуру, обычно длящаяся 11 месяцев, может быть продолжена в период до двух лет, следовательно, аутофагия в такие длительные периоды, по крайней мере у этого вида, не активна [5].

У самцов, и у самок кенгуру есть одно отверстие, называемое клоакой *(cloaca)*, которое служит общим кишечным, мочевым и половым трактом. У самца кенгуру нет двух пенисов. Вместо этого у самца кенгуру есть единственный тонкий пенис, который обычно втянут и

спрятан в препуциальном мешке внутри клоаки (рис. 2). При возбуждении эрегированный пенис самца кенгуру выдвигается из клоаки и изгибается вперёд и вверх. Самцы имеют длинные двуглавые пенисы для оплодотворения боковых влагалищ. Его длина составляет от 18 до 25 сантиметров [3].

Рисунок 2 – Половой орган самца кенгуру

Таким образом, можно сделать вывод, что репродуктивная система кенгуру представляет собой анатомически сложную по строению систему, обеспечивающую высокую продуктивность и выживание данных животных в суровых климатических условиях.

СПИСОК ЛИТЕРАТУРЫ

1. Баканова А.Ф. Малоизвестные необычные факты о кенгуру. [Электронный ресурс]: ТехИнсайдер. – Режим доступа: techinsider.ru/1636665-zachem-kenguru-tri-vlagalishcha-i-dve-matki/ (Дата обращения: 28.03.2024).

2. Иглина Н.Г. Особенности сумчатых животных на примере отряда двурезцовых / Н.Г. Иглина // Молодой учёный. – 2021. – № 3. – С. 23-26.

3. Поннамперума С. Репродуктивная система кенгуру: пенис кенгуру, 3 влагалища и 2 матки. [Электронный ресурс]: TrishansOz. – Режим доступа: trishansoz.com/trishansoz/animals/kangaroo-reproduction. (Дата обращения: 25.02.2025).

4. Снеллинг А. Эндрю. Удивительные австралийские кенгуру и рождение их детёнышей // Создание. – 1988. – №10. – С. 8-13.

5. Щукина Е.С. Значение и механизмы регуляции диапаузы / Е.С. Щукина, И.С. Кашапова // Кролиководство и звероводство. – 2019. – №6. – С. 34-49.

УДК 577.1; 576.5; 577.2; 591.5; 504.3; 574; 599.9

ФАКТОРЫ, ВЛИЯЮЩИЕ НА РЕПРОДУКТИВНУЮ СПОСОБНОСТЬ ЖИВОТНЫХ

А.Н. Казанникова, студентка
Научный руководитель: Р.Г. Уткина, ст. преподаватель
Новосибирский государственный аграрный университет

Аннотация. Статья рассматривает основные факторы, оказывающие влияние на репродуктивную способность животных. Внимание уделено генетическим, физиологическим, экологическим и антропогенным факторам, которые могут влиять на воспроизводство. Анализируются механизмы воздействия каждого из факторов и их роль в обеспечении эффективного размножения животных в естественной среде и при содержании в неволе. Понимание этих факторов имеет важное значение для сохранения биоразнообразия,

улучшения продуктивности сельскохозяйственных животных и разработки стратегий сохранения редких и исчезающих видов.

Ключевые слова: репродуктивная способность, генетические факторы, экологические факторы, физиологические факторы, антропогенные воздействия, биоразнообразие, воспроизводство животных.

Репродуктивная способность животных – это совокупность физиологических, генетических и поведенческих характеристик, определяющая способность животного к размножению, то есть воспроизводству потомства. Эта способность играет ключевую роль в поддержании популяций и сохранении видов. Сейчас репродуктивная способность является ключевым аспектом жизни животных, определяющим устойчивость и выживание видов. В современном мире, где биоразнообразие находится под угрозой из-за изменений климата, потери среды обитания и человеческой деятельности, понимание факторов, влияющих на воспроизводство животных, приобретает особую значимость. Улучшение репродуктивных показателей сельскохозяйственных животных важно для обеспечения продовольственной безопасности, а сохранение репродуктивной способности диких видов – для поддержания системного равновесия [1].

Репродуктивная способность животных зависит от комплексного взаимодействия множества факторов. Эти факторы могут быть внутренними, такими как генетика и физиология, или внешними, включая экологические условия и влияние человека, условия кормления [6, 7]. Различные виды и даже отдельные популяции могут по-разному реагировать на эти факторы. Изучение их воздействия необходимо для разработки эффективных методов управления популяциями и увеличения продуктивности животных.

Говоря о возможных факторах влияющих на репродуктивность животных, необходимо отметить генетическое разнообразие, оно является основой для адаптации видов к изменяющимся условиям среды. Популяции с высоким генетическим разнообразием имеют больший потенциал для успешного размножения и выживания потомства. Инбридинг, или близкородственное скрещивание, может приводить к снижению репродуктивной способности из-за увеличения вероятности наследования вредных рецессивных аллелей.

Мутации могут как улучшать, так и ухудшать репродуктивные показатели. Полезные мутации могут способствовать адаптации и повышению фертильности, тогда как вредные – приводить к бесплодию или снижению жизнеспособности потомства. Проявление врожденного уродства повышает риск гибели не только плода, но еще и матери, что негативно скажется на популяции в целом [2].

К физиологическим факторам относятся: гормональный фон, питание, возраст и состояние здоровья. В более зрелом возрасте происходит резкое снижение репродуктивных функций, старое животное не способно будет воспитать потомство до момента его самостоятельности, что также повышает риск снижения репродуктивных функций. Смена гормонального фона негативно отражается на возможности животных к воспроизводству потомства. Репродуктивная функция регулируется сложной системой гормонов. Нарушения в гормональном балансе, вызванные заболеваниями или внешними факторами, могут приводить к проблемам с овуляцией, снижению либидо и другим репродуктивным дисфункциям. Адекватное питание необходимо для поддержания репродуктивной функции. Дефицит питательных веществ может приводить к снижению фертильности, а болезни и паразиты – ослаблять организм и препятствовать успешному размножению. В целом все перечисленные физиологические факторы косвенно взаимосвязаны между собой. Рассматривая область сельского хозяйства, а именно содержание КРС, можно выделить, что не каждое современное, прогрессирующие хозяйство способно обеспечить схему «1 теленок от одной коровы в год». Во многом как раз данный фактор обусловлен условиями содержания, кормления и лечения, что и оказывает значительное влияние на общее состояние здоровья животного [3].

Порода оказывает значительное влияние на показатели репродуктивности. Так, например, физиологические особенности, такие как относительное количество

патологических форм спермиев, у всех исследованных пород отечественной селекции составили более 30%, что подтверждается данными зарубежных исследований 6–8. Количество патологических форм спермиев среди пород варьировало от 30% до 46%. Минимальное количество патологических форм было зафиксировано у котов Британской короткошерстной породы, что оказалось на 1,45% меньше по сравнению с Бенгальской породой, на 2% меньше, чем у котов породы Мэйн-кун, на 3,67% меньше ($p<0,05$), чем у Сибирской породы, и на 4,67% меньше ($p<0,05$), чем у котов породы Сфинкс [4].

Среди внешних факторов стоит отметить следующие: климатические условия, нехватка ресурсов, наличие хищников. Температура, влажность и фотопериод влияют на репродуктивные циклы животных. Некоторые виды размножаются в определенные сезоны, реагируя на изменения в окружающей среде. Эта концепция сезонов размножения имеет как научный, так и практический смысл. У животных умеренных климатических зон сезонное размножение является явным стратегическим преимуществом для выживания. Молодые животные имеют больше шансов выжить, если появятся на свет весной или летом, когда гораздо более доступны пища и укрытия [5].

Шансы пережить холодное время года увеличиваются, если молодые животные накапливают достаточный запас жира. Это было бы труднее сделать, если бы они рождались осенью.

Для тропических видов преимущества сезонного размножения менее очевидны. Рептилии в тропическом климате, где существуют сезоны дождей и засухи, получают преимущества от дождливых сезонов, когда корма и укрытия более доступны.

Пищевые цепи более продуктивны во влажный сезон, а растительность богаче и предоставляет более надежные укрытия. Сухой сезон подвергает опасности созревающие яйца питонов, которые чувствительны к высыханию.

Шансы выжить выше, если яйца откладываются и инкубируются во время дождливого или влажного сезона. Для рептилий, живущих в климате, где сезонные изменения незначительны или вообще отсутствуют, сезонное размножение дает меньше явных преимуществ. Несмотря на эти соображения, как сезонные, так и не зависящие от сезонов типы размножения проявлялись у тропических рептилий.

Одним из интересных фактов является то, что если ареал обитания не способен обеспечить ресурсами всех его обитателей, то популяция значительно снижает масштабы размножения, либо производит смену места обитания.

Самым важным показателем в репродуктивности животных отмечаются – антропогенные факторы. С учетом роста человеческого воздействия на Землю, наличие выбросов вредных веществ в природные среды резко увеличилось. Химические загрязнители, такие как тяжелые металлы и пестициды, могут оказывать токсическое влияние на репродуктивную систему животных. Эндокринные разрушители способны вмешиваться в гормональную регуляцию и приводить к аномалиям развития. Деятельность человека часто приводит к разрушению естественных местообитаний, что ограничивает доступ животных к необходимым ресурсам и нарушает их репродуктивные стратегии. Введение новых видов в экосистемы может приводить к изменению пищевых цепей и конкуренции за ресурсы, отрицательно влияя на местные виды и их способность к размножению.

Репродуктивная способность животных является результатом сложного взаимодействия генетических, физиологических, экологических и антропогенных факторов. Понимание и управление этими факторами имеют решающее значение для сохранения биоразнообразия, повышения эффективности сельскохозяйственного производства и обеспечения устойчивости экосистем. Будущие исследования и практические меры должны быть направлены на минимизацию негативного воздействия человека и поддержки природных механизмов, обеспечивающих успешное размножение животных. Для реализации этих целей необходимо продолжать развивать междисциплинарный подход, который объединяет биологию, экологию, генетику и инновационные биотехнологии. Только благодаря балансу

между вмешательством человека и сохранением естественных процессов можно достичь устойчивого будущего для всех видов животных.

СПИСОК ЛИТЕРАТУРЫ

1. Репродуктивная физиология : учебно-методическое пособие / сост. М. П. Маркова. — Тула : ТГПУ, 2021. — 29 с.
2. Дюльгер, Г.П. Физиология и биотехника размножения животных : курс лекций / Г.П. Дюльгер. — 3-е изд., стер. — Санкт-Петербург : Лань, 2023. — 256 с.
3. Елизавета, И.П. Восстановление функции размножения коров и кормовая добавка оптиген / И.П. Елизавета, Х.Б. Мурат, Б.Б. Хамидулла // Известия Самарской государственной сельскохозяйственной академии. — 2023. — № 1. — С. 32–39.
4. Ивакина, С.Р. Физиологические особенности нативной спермы котов различных пород / С.Р. Ивакина, А.В. Ткачев // Международный вестник ветеринарии. — 2021. — № 1. — С. 328–332.
5. Лоенко, Н.Н. Репродуктивная способность ремонтных самок стандартной черной норки в зависимости от уровня энергетического питания в период выращивания / Н.Н. Лоенко, В.Н. Куликов, И.П. Людное // Международный вестник ветеринарии. — 2021. — № 3. — С. 206–210.
6. Лазарева, М.В. влияние органических соединений микроэлементов на продуктивность свиней / М.В. Лазарева // Актуальные проблемы лечения и профилактики болезней молодняка : материалы Международной научно-практической конференции, Витебск, 02–04 ноября 2023 года. – Витебск: Учреждение образования "Витебская ордена "Знак Почета" государственная академия ветеринарной медицины ", 2023. – С. 210-215.
7. Растриженкова, В.К. Необходимость применения биологически активных добавок в промышленном выращивании животных (обзор) / В.К. Растриженкова, М.В. Лазарева // Актуальные вопросы акушерства, гинекологии и репродуктологии животных : Сборник трудов научно-практической конференции студентов института ветеринарной медицины и биотехнологии Новосибирского ГАУ, Новосибирск, 15 июля 2023 года. – Новосибирск: Издательский центр Новосибирского государственного аграрного университета "Золотой колос", 2023. – С. 41-44.

УДК 619:616.31 - 006.81:636.7/.8

ХИРУРГИЧЕСКОЕ ЛЕЧЕНИЕ И ЛУЧЕВАЯ ТЕРАПИЯ ПРИ МЕЛАНОМЕ РОТОВОЙ ПОЛОСТИ У СОБАК И КОШЕК

Д.В. Калинина, студентка,
Я.Д. Грузская, студентка,
Научный руководитель: М.А. Бойкова, канд. ветеринар. наук, доцент
Новосибирский государственный аграрный университет

Аннотация. Меланомы представляют собой одну из наиболее часто диагностируемых опухолей в ротовой полости собак. Злокачественные меланомы ротовой полости (ЗМРП) возникают в результате неопластической трансформации меланоцитов, происходящих из клеток нервного гребня и мигрирующих через слизистую оболочку энтодермы и эктодермы, в том числе слизистую оболочку ротовой полости. Как правило, ЗМРП поражает собак старшего возраста, средний возраст на момент постановки диагноза составляет 11 лет. Опухоль представляет собой круглую, слегка пигментированную массу диаметром 1 см, которую трудно разрезать. Гистологически опухоль состоит из гнёзд и долек анапластических, округлых, содержащих меланин клеток, поддерживаемых стромой с обильным остеоидным матриксом.

Ключевые слова: собака, кошка, меланома, степень заболевания, компьютерная томография, резекция, адъювантная лучевая терапия, ротовая полость.

Для местного лечения меланомы ротовой полости обычно используются хирургическое вмешательство и лучевая терапия. Хирургическое вмешательство должно быть агрессивным, с широким иссечением тканей, например, частичная резекция нижней челюсти или верхней челюсти. Владельцы могут отказаться от такого вмешательства. Средняя продолжительность жизни собак с меланомой ротовой полости, пролеченных хирургическим путем и химиотерапией, составляет примерно 17, 5 и 3 месяца при I, II и III стадиях заболевания соответственно. Лучевая терапия играет роль в местном лечении меланомы у собак, когда опухоль не поддается хирургическому удалению, опухоль была удалена с неполными краями и/или меланома дала метастазы в местные лимфатические узлы без дальнейшего распространения. [1].

Широкое хирургическое иссечение всегда было основным методом лечения ОМЖ. Для хирургических исследований использовалась классификация ВОЗ. Из 16 рассмотренных исследований 14 состояли из серий случаев, в которых оценивалось влияние только хирургического вмешательства (КТ и/или лучевая терапия использовались непоследовательно в качестве вспомогательной терапии только в тех случаях, когда хирургические края были неровными), а две были контрольными группами для адъювантной терапии. [2].

При меланоме ротовой полости у собак хирургическое планирование с использованием тонкослойной контрастной компьютерной томографии с мультипланарной реконструкцией считается золотым стандартом, особенно при локализации опухоли в верхней и нижней челюстях. Поскольку резекция меланом, поражающих челюсть, обычно включает сегментарную резекцию нижней челюсти или верхней челюсти, ширина резекции кости зависит от выявляемых на КТ изменений костной ткани [LOE 4b, OEG B]. Информацию о хирургических методах резекции челюсти можно найти в соответствующих хирургических учебниках или монографиях.

Минимальный хирургический край при меланоме не установлен, но, по нашему опыту, для получения чистых краев обычно достаточно 1 – 2 см здоровой на вид кости. Что касается мягких тканей (например, губы, подъязычного дна полости рта, мягкого нёба), хирург должен стремиться к более широким краям (т. е. минимум 2 см). Важно гистопатологическое подтверждение полноты иссечения; все края костной и мягкой ткани должны быть подвергнуты гистологической оценке. Среди ветеринарных патологоанатомов нет единого мнения относительно оценки хирургических краев. Поэтому ветеринарному врачу следует обсудить с патологоанатомом, как оценивается полнота резекции и как можно оптимизировать оценку [LOE 3a, OEG D]. Для улучшения оценки краев можно использовать такие методы, как нанесение хирургической краски на поверхности разреза перед фиксацией в формалине или взятие биопсии краев резекции из костной и мягкой ткани, которые отправляются в отдельном контейнере. С помощью последнего метода хирург может определить, какие участки и в каком количестве будут исследованы гистологически. У 70 собак, которым была проведена резекция челюсти с лечебной целью [LOE 4a, OEG C], резекция с захватом 2 – 3 см костной ткани и 1 см мягких тканей привела к отсутствию опухоли на краях резекции почти в 73 % случаев. Только в 17 % случаев развился местный рецидив опухоли. Безрецидивный период в этом исследовании составил 508 дней, а медиана выживаемости (MST) – 723 дня. В отдельном исследовании [LOE 4a, OEG C] почти 80 % резекций (73 / 92) были признаны полными после «широкого» иссечения. Частота рецидивов составила 8,3 % (6 / 73), а средняя продолжительность жизни – 354 дня.

У кошек меланома ротовой полости встречается редко. В серии клинических случаев с участием 8 кошек, которым была проведена радикальная резекция нижней челюсти, 6 из 8 кошек к 3-му месяцу после операции могли нормально брать и глотать пищу [LOE 4c, OEG C]. По сути, у кошек и собак применяются одни и те же рекомендации по резекции, но у кошек меньше известно о границах резекции, необходимых для получения чистых от опухоли

границ. Ширина резекции у кошек ограничена гораздо меньшими анатомическими размерами структур ротовой полости. Это делает ещё более важной как критическую оценку резектабельности опухоли с помощью соответствующих методов визуализации, так и исследование хирургических границ костной и мягкой тканей. [3].

Лучевая терапия является еще одним методом лечения локальных заболеваний. Меланомы считаются относительно радиорезистентными опухолями, которые могут лучше реагировать на более высокие дозы облучения в расчете на фракцию. 21 В ветеринарной литературе описаны различные методы облучения .16 Обычно они состоят из 3-6 процедур, проводимых ежедневно или еженедельно. Общие дозы, превышающие 30 Гр, связаны с лучшим ответом опухоли. В учреждении, где работают авторы, предпочтителен протокол из 4 еженедельных доз по 8 гр как для микроскопической, так и для общей ОММ. [4].

Лечение проводилось с помощью линейного ускорителя с выходной мощностью рентгеновского излучения 4 МВт (Primus Mid Energy; Canon Medical Systems, Тотиги, Япония). Для лучевой терапии каждой собаке в положении для лечения с помощью кусачек и вакуумного матраса было проведено компьютерное томографическое сканирование. Планы лечения были составлены с помощью компьютерной системы планирования лечения на основе 3D-компьютерной томографии (Xio; Elekta Japan, Токио, Япония). Общий объём опухоли (ООО) определялся по контрастируемой области на снимках компьютерной томографии. Клинический целевой объём (КЦО) очерчивался в пределах от 0,3 до 0,8 см от ООО, чтобы включить области, подверженные риску развития микроскопического заболевания. Затем КЦО расширялся в трёх измерениях на 0,2 см, чтобы определить планируемый целевой объём (ПЦО), с учётом запаса на случай ошибок позиционирования. У собак, которым перед лучевой терапией была проведена циторедуктивная операция, объем облучения был определен в зависимости от расположения и размера опухоли. Впоследствии границы объема облучения были определены с учетом 0,2 см вокруг границ объема облучения. Расположение изоцентра и пучков для каждого плана определялось в зависимости от расположения опухоли и прилегающих критически важных нормальных структур. Лечение проводилось параллельно в противоположных полях или в четырёх полях с использованием нескольких пучков. Мощность рентгеновского пучка составляла 4 МВт. Доза облучения составляла 8,0 Гр за четыре фракции, общая доза – 32 Гр. Облучение проводилось с интервалом в 7 дней. Перед первым сеансом лечения проводилась портальная визуализация для обеспечения правильного положения пациента. При оценке реакции на лучевую терапию у 27 (39,7 %) собак был достигнут полный ответ (ПО), а у 22 собак (32,4 %) – частичный ответ (ЧО). У 19 собак (27,9 %) была выявлена стабилизация заболевания (СЗ) [4]. Полный ответ (ПП) определялся как полная ремиссия опухоли, частичный ответ (ЧО) – как ремиссия опухоли на 30% и более, а стабильное заболевание (СЗ) – как ремиссия опухоли менее чем на 30% или прогрессирование опухоли. [5].

Лучевая терапия использовалась в трёх целях: в качестве адъювантной терапии, когда хирургическое вмешательство не позволяло добиться достаточного удаления опухоли, в качестве паллиативного лечения для снятия боли и достижения частичной ремиссии в запущенных и неоперабельных случаях, а также для локального контроля опухоли, когда пациент отказывался от хирургического вмешательства с достаточным удалением опухоли (нижнечелюстной или верхнечелюстной резекции). При наличии метастазов в регионарных лимфатических узлах они включались в поле облучения. [5].

Заключение. Изучив обзор литературы по указанной проблеме, можно сделать вывод, что адъювантная лучевая терапия (после неполных хирургических операций) или паллиативная терапия (при неоперабельных опухолях) может способствовать частичной ремиссии опухоли и улучшению качества жизни пациентов, особенно на III и IV стадиях, приводя к лёгким и кратковременным побочным эффектам. В этом исследовании системная химиотерапия в сочетании с лучевой терапией была связана с более высокими показателями ответа на лечение и выживаемости. Лучевую терапию следует рассматривать как вспомогательное или паллиативное лечение меланомы ротовой полости у собак.

СПИСОК ЛИТЕРАТУРЫ

1. Cunha, Simone & Holguin, Paula & Corgozinho, Katia & Azevedo, Sylvia & Carvalho, Luis & Ferreira, Ana. (2013). Radiation Therapy as an Adjuvant Therapy for the Treatment of Oral Melanoma in a Dog. Acta Scientiae Veterinariae. 41.
2. Pazzi P, Steenkamp G, Rixon AJ. Treatment of Canine Oral Melanomas: A Critical Review of the Literature. *Vet Sci*. 2022;9(5):196. Published 2022 Apr 19. doi:10.3390/vetsci9050196
3. Polton G, Borrego JF, Clemente-Vicario F, et al. Melanoma of the dog and cat: consensus and guidelines [published correction appears in Front Vet Sci. 2024 Jul 02;11:1442751. doi: 10.3389/fvets.2024.1442751.]. *Front Vet Sci*. 2024;11:1359426. Published 2024 Apr 5. doi:10.3389/fvets.2024.1359426
4. Noguchi, Shunsuke & Yagi, Kohei & Okamoto, Nanako & Wada, Yusuke & Tanaka, Toshiyuki. (2022). Prognostic Factors for the Efficiency of Radiation Therapy in Dogs with Oral Melanoma: A Pilot Study of Hypoxia in Intraosseous Lesions. Veterinary Sciences. 10. 4. 10.3390/vetsci10010004.
5. Cunha, Simone & Corgozinho, Katia & Silva, Franciele & Silva, Kassia & Ferreira, Ana. (2018). Radiation therapy for oral melanoma in dogs: A retrospective study. Ciência Rural. 48. 10.1590/0103-8478cr20160396.

УДК 619.616.636

МЕТОДЫ ТЕРАПИИ ПРИ ЭПИЛЕПСИИ СОБАК

Д.В. Калинина, студентка
Я.Д. Грузская, студентка
Научный руководитель: М.А. Бойкова, канд. ветеринар. наук
Новосибирский государственный аграрный университет

Аннотация. Эпилептический припадок — это «преходящее проявление симптомов, вызванное аномальной чрезмерной или синхронной нейронной активностью в мозге», которая может проявляться по-разному и быть вызвана различными причинами. Эпилепсия определяется как заболевание головного мозга, характеризующееся устойчивой предрасположенностью к возникновению эпилептических припадков. Существует острая необходимость в разработке и оценке более эффективных методов лечения эпилепсии у собак, учитывая высокую долю собак с идиопатической эпилепсией (ИЭ) и лекарственно-устойчивой эпилепсией.

Ключевые слова: собаки, люди, эпилепсия, противосудорожные, нейрохирургия, нейростимуляция.

Целью лечения эпилепсии является полное устранение припадков, что, однако, не всегда достижимо. Второстепенной целью является снижение тяжести и частоты припадков [1].

Основным методом лечения собак и людей с эпилепсией является противосудорожная терапия (ПСТ). Однако примерно 30% пациентов с диагнозом «эпилепсия» у обоих видов не реагируют на противосудорожные препараты [2]. Большинство противосудорожных препаратов выводятся из организма собак гораздо быстрее, чем из организма человека, что затрудняет поддержание терапевтического уровня препарата в организме собаки, если не делает это невозможным. В Европе для лечения эпилепсии у собак одобрены только три противосудорожных препарата: фенобарбитал, иметин и бромид калия, и только один (примидон) — в США. Бромид калия одобрен в Европе только в качестве дополнительной терапии для собак, которым не помогло лечение фенобарбиталом или иметином. Как и в случае с людьми, собак с эпилепсией приходится лечить противосудорожными препаратами

ежедневно и пожизненно, потому что лечение лишь симптоматически подавляет приступы. Лечение слишком низкими дозами или резкое прекращение лечения опасно для жизни.

У собак, устойчивых к одобренным препаратам, в качестве дополнительной терапии можно попробовать противосудорожные препараты, одобренные для лечения эпилепсии у людей, при условии, что период полувыведения достаточно длинный, чтобы поддерживать эффективный уровень препарата (табл.1) [3]. Различные противосудорожные препараты были опробованы в качестве дополнительной терапии (или монотерапии) у собак с эпилепсией, в основном с ограниченным успехом. Однако леветирацетам успешно применяется для «импульсного» лечения кластерных припадков и незадолго до генерализованных судорожных припадков, которые предваряются поведенческими изменениями. Фенобарбитал, примидон и бензодиазепины (например, клобазам, клоназепам и диазепам) при длительном лечении собак приводят к толерантности (снижению эффективности) и физической зависимости, поэтому в течение первых недель лечения дозу препарата приходится увеличивать [4].

Таблица 1 – Характеристика новых антиконвульсантов, используемых для лечения эпилепсии собак

Лекарство	**Дозировка**	**Механизм действия**	**Время достижения стабильной концентрации**	**Печеночный метаболизм**	**Побочные эффекты**
Levetiracetam	20 мг/кг связывает с белком 15-20 ч по 3 р/сут	Связывает с белком 15-20 ч, синаптического пузырька, модулируя выброс нейромедиатора	15-20 ч	да	Седация, атаксия
Felbamate	15-60 мг/кг, по 3 р/сут	Ингибирует глютамин за счет блокирования кальциевых каналов; нарушения крови, потенцирует GABA	25-40ч	да	Седация, атаксия, блокирования кальциевых каналов; нарушения крови,рвота, заболевания печени
Gabapentin	10-20 мг/кг 10-20 ч частично по 2-3 р/су	Ингибируют потенциалзависимые кальциевые и натриевые каналы	10-20ч	частично	Седация, атаксия
Pregabalin	2-4 мг/кг по 3 р/сут	Ингибируют потенциалзависимые кальциевые и натриевые каналы	30-40ч	частично	Седация, атаксия
Zonisamide	5-10 мг/кг 15-20 ч по 2 р/сут	Ингибируют потенциалзависимые кальциевые и натриевые каналы	15-20ч	да	Седация, атаксия, кальциевые и натриевые каналы рвота, утрата аппетита
Topiramate	По 5 мг/кг Седация, 2 р/сут	Блокируют потенциалзависимые натриевые каналы. Антагонист глютамата GABA агонист			Седация, мочевые камни

У собак крупных пород идиопатическая эпилепсия встречается чаще, чем у собак мелких пород, что даёт возможность применять устройства для нейростимуляции и стратегии, разработанные для людей [4]. Модуляция нейронной активности для контроля припадков с помощью различных методов нейростимуляции — быстро развивающаяся область в эпилептологии, особенно в лечении рефрактерной эпилепсии. Нейростимуляцию можно проводить как в периферической, так и в центральной нервной системе. В то время как первый

метод применяется, например, при нейропатической боли, для регенерации нервов после травм и для восстановления чувствительности у людей с протезами, центральная стимуляция облегчает симптомы, например, при дрожательных расстройствах, нейропсихиатрических расстройствах, боли и эпилепсии. Стимуляция блуждающего нерва (VNS), глубокая стимуляция мозга (DBS) и транскраниальная магнитная стимуляция (TMS) — это современные методы, применяемые и описанные в ветеринарии [5].

Хирургическое лечение эпилепсии — это функциональная нейрохирургия, применяемая при лекарственно-устойчивой эпилепсии. Несмотря на то, что хирургическое лечение эпилепсии зарекомендовало себя и даёт удовлетворительные или хорошие результаты в медицине для людей, в ветеринарии оно всё ещё находится на стадии разработки. Внутричерепные операции при эпилепсии в целом делятся на резекционные, такие как резекция коры головного мозга, лобэктомия и лезионэктомия, и операции по разъединению, такие как каллозотомия мозолистого тела и множественная субпиальная транссекция. У собак с лекарственно-устойчивой эпилепсией каллозотомия мозолистого тела может быть проведена в качестве операции по разъединению при генерализованной эпилепсии. Однако другие виды операций по отключению и резекции при фокальной эпилепсии ограничиваются экспериментальными исследованиями на лабораторных собаках и/или единичными случаями резекции образований, таких как опухоли или энцефалоцеле, без эпилептогенных признаков [1].

Заключение. Основной метод лечения собак с эпилепсией является противосудорожная терапия, однако примерно 30% пациентов с диагнозом «эпилепсия» не реагируют на противосудорожные препараты. Существуют также методы нейрохиргии и нейростимуляции, но они находятся на стадии разработки. Для внедрения и повсеместного применения хирургического лечения эпилепсии и нейростимуляции в ветеринарии необходимы дальнейшие исследования и обучение по всем аспектам эпилепсии у собак.

СПИСОК ЛИТЕРАТУРЫ

1. Hasegawa D, Saito M, Kitagawa M. Neurosurgery in canine epilepsy. *Vet J*. 2022;285:105852. doi:10.1016/j.tvjl.2022.105852
2. A. Lecouteur Richard Судороги и эпилепсия у кошек и собак // VetPharma. 2011. №5. URL: https://cyberleninka.ru/article/n/sudorogi-i-epilepsiya-u-koshek-i-sobak
3. Löscher W. Dogs as a Natural Animal Model of Epilepsy. Front Vet Sci. 2022;9:928009. Published 2022 Jun 22. doi:10.3389/fvets.2022.928009
4. Fischer A, Volk HA. Editorial: Epilepsy in veterinary science. *Front Vet Sci*. 2023;10:1200311. Published 2023 May 17. doi:10.3389/fvets.2023.1200311
5. Lin Y, Wang Y. Neurostimulation as a promising epilepsy therapy. *Epilepsia Open*. 2017;2(4):371-387. Published 2017 Aug 23. doi:10.1002/epi4.12070

УДК 619:[577.118:611.013.11+616.699]

ВЛИЯНИЕ ЙОДА НА СПЕРМУ И ФЕРТИЛЬНОСТЬ ПРОИЗВОДИТЕЛЕЙ

Д.В. Карпенко, студент
Н.Н. Горб, канд. ветеринар. наук
Новосибирский государственный аграрный университет

Аннотация. В статье проанализированы доступные исследования о влиянии йода на сперму, фертильность и репродуктивную функцию самцов животных разных видов.

Ключевые слова: йод, сперматозоиды, фертильность, хряки, быки, бараны, щитовидная железа, гормоны.

Йод – это микроэлемент, являющийся незаменимым для организма животных. Существует два пути поступления йода в организм. Первый путь проходит через желудочно-кишечный тракт, куда йод поступает в органических и неорганических соединениях, затем его органический носитель отщепляется, а йод в виде йодид-аниона с кровотоком доставляется в щитовидную железу. Вторым путем поступления является частичное всасывание через кожу [1].

Йод принимает участие в биосинтезе гормонов щитовидной железы – тироксина (Т4) и трийодтиронина (Т3). Гормоны щитовидной железы влияют на многие процессы в организме, такие как: рост, развитие и дифференцировка тканей, рост и развитие кожи и её производных, регуляция энергетического обмена, обмен белков, жиров и углеводов, входит в состав биологически активных соединений. Стоит отметить, что эти гормоны активируют всасывание пищевого холестерина из кишечника и образование эндогенных холестериновых молекул, а холестерин, в свою очередь, является субстратом для синтеза половых гормонов. Немаловажной функцией гормонов щитовидной железы является обеспечение нормальной реакции организма на изменения условий внешней и внутренней среды, это происходит за счет взаимосвязи щитовидной железы с другими эндокринными железами – надпочечники, половые железы, гипофиз [2, 3].

Щитовидная железа совместно с передней долей гипофиза оказывает влияние на деятельность семенников. Доказано, что регуляция функции половых желез осуществляется через гипоталамо-гипофизарную систему как гонадотропными, так и тиреотропными гормонами [1].

Так, снижение функции щитовидной железы приводит к дефициту Т4 и Т3, это становится причиной повышенной продукции ТТГ (тиреотропного гормона) за счет повышения выделения ТРГ (тиреотропин-рилизинг-гормона). Доказано, что ТРГ, в свою очередь, повышает продукцию пролактина, который по принципу обратной связи ингибирует высвобождение люлиберина (гонадотропин-рилизинг-гормон) из-за чего снижается синтез ФСГ (фолликулостимулирующий гормон) и ЛГ (лютеинизирующий гормон) [4].

ФСГ у самцов участвует в развитии семенных канальцев, а также оказывает стимулирующее действие на начальных стадиях спермиогенеза. При недостатке или отсутствии данного гормона семенники атрофируются и прекращается образование спермы. ЛГ у самцов отвечает за выработку тестостерона, который совместно с ФСГ стимулирует сперматогенез, и развитие интерстициальной ткани семенников [5].

Таким образом, наличие общих центральных механизмов регуляции позволяет говорить о том, что дефицит или избыток гормонов щитовидной железы влияет на выработку половых гормонов и может приводить к нарушению репродуктивной функции животных.

В связи с интересом к данной теме были проведены исследования, анализ результатов которых позволит сделать выводы о том, как йод влияет на репродуктивную функцию, сперму и фертильность животных.

В результате исследований, которые провели Ю.П. Фомичев, Л.А. Никанова (2017) хрякам–производителям опытной группы в рацион включали органический йод в составе препарата «Прост», хряки контрольной группы препарат не получали. У хряков опытной группы было отмечено повышение активности сперматозоидов в сравнение с контрольной группой. Так же в исследовании оценивалась жизнеспособность сперматозоидов путем их окраски эозином, который способен окрашивать лишь погибшие клетки, так как после смерти происходит нарушение целостности мембраны и эозин может проникать внутрь клетки и окрашивать ее. У хряков контрольной группы окрасились 54% сперматозоидов, что свидетельствует об их гибели, у получавших препарат хряков этот показатель составил всего 29%. В ходе эксперимента отмечено, что у хряков-производителей контрольной группы чаще встречались сперматозоиды с аномальной морфологией, этот фактор значительно влияет на продуктивность самцов, так как содержание в эякуляте большого количества сперматозоидов с патологической морфологией может быть причиной бесплодия и привести к снижению репродуктивных показателей [6].

Петров А.К., Гнездилова Л.А. (2016) в своей работе представили результаты исследования о влиянии препаратов йода на качество и оплодотворяющую способность спермы баранов. Для постановки эксперимента были сформированы 3 группы баранов. Первой группе к основному рациону добавляли препарат органической формы йода – Йоддар, второй – йодид калия, третьей – основной рацион. Перед началом эксперимента были проведены исследования качества спермы, которые включали: объём эякулята, активность спермиев, концентрация спермиев, процент патологических спермиев. Объём эякулята баранов в первой опытной группе до проведения эксперимента составил в среднем 1,2 мл, во второй 1,4 мл, в третьей (контрольной) 1,3 мл. Активность спермиев баранов в первой группе составляла 4 балла, во второй 5, в третьей 4 (1 балл – 10% спермиев, обладающих поступательным движением). Концентрация спермиев баранов в первой группе составила 1,9 млрд., во второй 1,8 млрд., в третьей 1,8 млрд. в 1 мл. Процент патологических спермиев у баранов в первой группе 6, во второй группе 6, в третьей группе 6 [7].

Спустя 30 дней после начала опыта Петров А. К., Гнездилова Л. А. (2016) установили, что показатели качества спермы баранов, получавших Йоддар и Йодид калия, улучшились, а в контрольной группе остались практически без изменений. Так, объем эякулята баранов в первой опытной группе после проведения эксперимента составил в среднем 1,6 мл, во второй 1,5 мл, в третьей 1,2 мл. Активность спермиев баранов в первой группе составила 6 баллов, во второй 6 баллов, в третьей 4 балла. Концентрация спермиев баранов в первой группе составила 2,2 млрд., во второй 2,0 млрд., в третьей 1,9 млрд. в 1 мл. Процент патологических спермиев у баранов в первой группе 5, во второй группе 6, в третьей группе 5 [7].

В ходе эксперимента полученной от баранов экспериментальных групп спермой осеменяли овцематок. На основании наблюдения за процессами осеменения, суягности и родов, были получены следующие результаты: в первой опытной группе оплодотворяемость овцематок составила 95%; во второй группе 85%, в третьей (контрольной) 65% [7].

Результаты эксперимента показали, что объем эякулята у баранов из групп, получавших йод увеличился, по сравнению с баранами из контрольной группы. Также в опытных группах отмечено повышение активности спермиев, увеличение концентрации спермиев и уменьшение количества патологических спермиев. Полученные данные говорят о положительном влиянии йода на репродуктивную функцию животных [7].

Кузьмич Р.Г., Ханчина А.Р., Ивашкевич О.П. (2016) провели исследование об эффективности применения йодона быкам в условиях их выращивания для племенных целей. Животные были разделены на две группы – опытную и контрольную. Животных опытной группы обрабатывали йодоном, согласно инструкции. По результатам эксперимента, установлено что у быков в подопытной группе снизилось количество патологических форм спермиев. Так же стоит отметить, что у быков контрольной группы показатели тестостерона ниже, чем у быков из опытной группы. Можно предположить, что из-за йодной недостаточности возникло нарушение функции гипоталамо-гипофизарно-тестикулярной системы, вследствие чего у быков контрольной группы невозможна полная реализация эндокринного потенциала семенников. При наблюдении за животными в подопытной группе отмечена более высокая половая активность, которая характеризовалась четким проявлением половых рефлексов, установлено меньшее количество случаев отказа от отдачи спермы на искусственную вагину, по сравнению с животными контрольной группы [1].

Заключение. Проанализировав данные нескольких исследований о влиянии йода на сперму и фертильность можно сделать вывод о том, что йод оказывает значительное влияние на репродуктивную систему самцов. При его применении увеличивается объем эякулята, активность и концентрация спермиев. Так же отмечено что при применении йода уменьшается количество патологических форм сперматозоидов, что благоприятно влияет на репродуктивные показатели. Все эти факторы показывают, что применение йода необходимо для повышения фертильности самцов.

СПИСОК ЛИТЕРАТУРЫ

1. Кузьмич, Р. Г. Эффективность Йодона при его применении быкам в условиях выращивания для племенных целей / Р. Г. Кузьмич, А. Р. Ханчина, О. П. Ивашкевич // Ученые записки учреждения образования Витебская ордена Знак почета государственная академия ветеринарной медицины. – 2016. – Т. 52, № 2. – С. 45-49.

2. Плетенцова, А.С. Физиологическая роль йода в репродуктивной функции у млекопитающих / А.С. Плетенцова // Известия ОГАУ. – 2017. – № 6 (68). – С. 133-135.

3. Смолин, С.Г. Физиология и этология животных / С.Г. Смолин. — 4-е изд., стер. — Санкт-Петербург : Лань, 2023. — 628 с. — ISBN 978-5-507-47087-7. — Текст : электронный // Лань : электронно-библиотечная система. — URL: https://e.lanbook.com/book/326159 (дата обращения: 21.04.2025). — Режим доступа: для авториз. пользователей.

4. Кузьминова, А.С. Функциональные особенности щитовидной железы и яичников у овец в постнатальном онтогенезе в зоне йододефицита: автореферат дис. ... кандидата биологических наук: 06.02.01 ; 06.02.06/ Кузьминова Анастасия Сергеевна – Ставрополь, 2020 – 22 с.

5. Туников, Г.М. Разведение животных с основами частной зоотехнии / Г.М. Туников, А.А. Коровушкин. — 5-е изд., стер. — Санкт-Петербург : Лань, 2022. — 744 с. — ISBN 978-5-507-45308-5. — Текст : электронный // Лань : электронно-библиотечная система. — URL: https://e.lanbook.com/book/264260 (дата обращения: 21.04.2025). — Режим доступа: для авториз. пользователей.

6. Фомичев, Ю.П. Повышение репродуктивных свойств спермы хряков при использовании в питании органического йода / Ю.П. Фомичев, Л.А. Никанова // Российская сельскохозяйственная наука. – 2017. – № 4. – С. 54-57. – EDN ZXLAPP.

7. Петров, А.К. Влияние препаратов йода на качество и оплодотворяющую способность спермы баранов / А.К. Петров, Л.А. Гнездилова // Аграрный вестник Северного Кавказа. 2016. №1 (21). URL: https://cyberleninka.ru/article/n/vliyanie-preparatov-yoda-na-kachestvo-i-oplodotvoryayuschuyu-sposobnost-spermy-baranov (дата обращения: 20.04.2025).

УДК 619:576.311.335

КОПЛЕКС ГОЛЬДЖИ. ТИПЫ СТРУКТУРНОЙ ОРГАНИЗАЦИИ

В.Д. Кац, студентка
Научный руководитель: Н.А. Сигарева, канд. биол. наук, доцент
Новосибирский государственный аграрный университет

Аннотация. В данной статье рассматривается строение комплекса Гольджи и типы его структурной организации.

Ключевые слова: комплекс Гольджи, структурная организация.

Комплекс Гольджи - мембранная органелла общего назначения, описанная в 1898 году итальянским нейрогистологом К. Гольджи [1].

Комплекс Гольджи – это сложно организованная мембранная структура клетки, чрезвычайно плейоморфная на срезах в клетках разных тканей и организмов, меняющаяся в разные фазы секреторного цикла [2].

Комплекс Гольджи состоит из 5-10 цистерн, которые сопровождаются везикулами и вакуолями, и такая совокупность называется диктиосомой. В диктиосомы комплекса Гольджи поступают продукты, произведенные в эндоплазматической сети, с помощью транспортных пузырьков, покрытых белком клатрином. Также стоит отметить, что диктиосомы могут соединяться с цистернами эндоплазматической сети через специальные трубочки.

В каждой диктиосоме можно выделить две стороны: цис-поверхность — та, что обращена к эндоплазматической сети, и транс-поверхность — противоположная ей.

Продукты, поступающие из эндоплазматической сети, сначала попадают на цис-поверхность, а затем перемещаются на транс-поверхность диктиосомы комплекса Гольджи, где они подвергаются воздействию ферментов и проходят химические изменения [3].

Цис-компартмент обычно ориентирован в сторону клеточного центра и имеет выпуклую внешнюю поверхность. К нему подходят транспортные везикулы, исходящие из эндоплазматической сети. За цис-компартментом располагаются цистерны промежуточного компартмента, которые участвуют в синтезе гликолипидов и липопротеидов. Цис- и промежуточные компартменты выступают местом, где происходит созревание третичных и четвертичных структур белков, а также других сложных биополимеров.

Транс-компартмент, в отличие от цис-компартмента, имеет вогнутую поверхность и частично переходит в транс-сеть. Транс-сеть составляют везикулы, вакуоли и канальцы, которые отшнуровываются от комплекса Гольджи. В транс-компартменте и транс-сети происходит сортировка белков и других веществ, формируя различающиеся транспортные потоки в зависимости от содержимого образующихся транспортных пузырьков [4].

Выделяют два основных типа структурной организации аппарата Гольджи: центросомальный и диспергированный (рис. 1).

Центросомальный диктиосомальный (стопочный) тип - характеризуется наличием стопок уплощённых мембранных мешочков (цистерн), в которых иммуноцитохимически выделяют: цис-цистерны, транс-цистерны, медиальные цистерны. Между эндоплазматическим ретикулумом и первой цистерной определяется промежуточный компартмент, который состоит из везикулярно-тубулярных кластеров и цис-сети. Цис-сеть соединена с цис-цистерной (первой цистернй комплекса Гольджи). Транс-цистерна (последняя цистерна) на противоположной стороне диктиосомы переходит в транс-сеть. Этот тип характерен для клеток всех многоклеточных животных.

Цетросомальный тип делится на диктиосомальный лентовидный и диктиосомальный фрагментированный. Для большинства животных клеток характерен лентовидный, но для отдельных систематических групп животных, например, насекомых, характерен фрагментированный тип.

Диктиосомальный лентовидный – комплекс Гольджи в животных клетках расположен вокруг центра организации микротрубочек, в результате чего вокруг центра организации микротрубочек формируется лентовидная сетчатая структура. В этой структуре стопки могут находиться в разных плоскостях. Некомпактные зоны образованы латурально-тубулярными структурами, с помощью которых диктиосомы связаны между собой. Выраженность некомпактных зон в клетках зависит от фазы секреторной активности клетки и фазы клеточного цикла.

Диктиосомальный фрагментированный тип отличается от лентовидного тем, что диктиосомы не связаны между собой латерально, но локализуются всё так же вокруг центра организации микротрубочек.

Диспергированный тип структурной организации разделяют на: тубулярный фрагментированный, диктиосомальный фрагментированный, сакулярный фрагментированный

Тубулярный фрагментированный - аппарат Гольджи представляет собой сетевидные трубчатые структуры, не связанные между собой и рассеянные в цитоплазме. Такой тип встречается редко, например, у внутриклеточных паразитических простейших.

Диктиосомальный фрагментированный – цистерны также формируют диктиосомы, некомпактные зоны отсутствуют. Диктиосомы расположены около ядерной или плазматической мембраны возле мембран эндоплазматической сети. Цис-сеть аппарата Гольджи не выявлена. Этот тип характерен для растений и большинства простейших.

Сакулярный фрагментированный тип характерен для грибов, низших растений, простейших. Аппарат Гольджи в виде сккопления мешочков и пузырьков или формируется из единственной мешкообразной цистерны, окружённой везикулами. Отсутствуют промежуточный компартмент и цис-сеть, структуры комплекса Гольджи не имеют

определённой локаизации в клетке, а равномерно распределены в цитоплазме. Такой тип делится ещё на два вида: сакулярно-варикозный и сакулярно-стопочный. Сакулярно-варикозный представлен скоплением везикулярно-тубулярных структур и единичным мембранным мешочком. Сакулярно-трубчатый представлен расширенными двумя-тремя мембранными мешочками, лежащими один над другим и окружёнными единичными округлыми профилями [5].

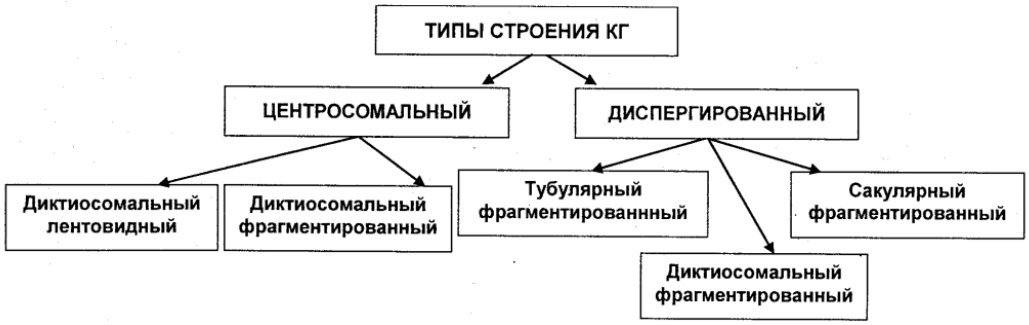

Рисунок 1 – Типы строения комплекса Гольджи [5]

Итак, комплекс Гольджи представляет собой сложную систему, состоящую из цис-компартмента, промежуточных цистерн и транс-компартмента, что позволяет ему эффективно выполнять различные функции по обработке и сортировке молеул. Каждая часть комплекса выполняет свои специфические роли: цис-компартмент принимает продукты из эндоплазматической сети, промежуточные цистерны участвуют в синтезе сложных липидов и белков, а транс-компартмент и транс-сеть занимаются их дальнейшей сортировкой и транспортировкой. Структурная организация комплекса Гольджи является динамичной, что позволяет адаптироваться к изменяющимся потребностям клетки. Перемещение везикул и изменение конфигурации цистерн обеспечивают высокую мобильность и пластичность этой органеллы. В целом, комплекс Гольджи, благодаря своей многоуровневой структуре и функциональной специализации, представляет собой важный компонент клеточного аппарата, ответственный за эффективное управление процессами секреции и модификации биомолекул. Понимание различных типов структурной организации комплекса Гольджи открывает новые горизонты для исследовательской работы, направленной на изучение его роли в патологиях и нарушениях клеточной функции.

СПИСОК ЛИТЕРАТУРЫ

1. Горшкова, Е.В. Термины и понятия по разделу «Общая цитология, эмбриология и гистология» : учебно-методическое пособие / Е.В. Горшкова. — Брянск : Брянский ГАУ, 2022. — 68 с.

2. Сесорова, И.С. Структурная сложность как мера сравнения динамических мембранных систем клетки / И.С. Сесорова, Т.В. Лазоренко // Вестник новых медицинских технологий. – 2012. – Т. 19. – №. 2. – С. 20-21.

3. Борхунова, Е.Н. Цитология : учебное пособие для студентов / Е.Н. Борхунова, П.Л. Гореликов. — Москва: ФГБОУ ВО МГАВМиБ МВА имени К. И. Скрябина, 2023. — 168 с.

4. Васильев Ю.Г. Цитология, гистология, эмбриология : учебник / Ю.Г. Васильев, Е.И. Трошин, Д.С. Берестов, Д.И. Красноперов; под редакцией Ю. Г. Васильева, Е. И. Трошина. — Санкт-Петербург : Лань, 2020. – 648 с.

5. Основные типы структурной организации комплекса Гольджи / И.С. Сесорова, Г.В. Безнусенко, В.В. Долгих [и др.] // Вестник Ивановской медицинской академии. – 2009. – Т. 14. – №. 2. – С. 14-17.

УДК 619:612.84:636.7/.8

ИССЛЕДОВАНИЕ ЗРИТЕЛЬНОЙ ФИЗИОЛОГИИ У КОШЕК И СОБАК

А.А. Китова, студентка
Научный руководитель: Р.Г. Уткина, ст. преподаватель
Новосибирский государственный аграрный университет

Аннотация. В данной статье мы рассмотрим основные аспекты зрительной системы кошек и собак, включая анатомические особенности, механизмы восприятия света и цвета, а также адаптацию к различным условиям освещения.

Ключевые слова: глаз, кошка, собака, зрение, зрительная система, фоторецепторы.

Фоторецепторы глаза преобразуют энергию света в биоэлектрические импульсы, передавая их по нервным волокнам в зрительный центр коры больших полушарий. Тут происходит анализ и восприятие поступившей информации. Зрительный анализатор играет важнейшую роль в жизни большинства живых организмов. При помощи зрения животные ориентируются в окружающем мире, воспринимают форму и цвет предметов, расстояние до них и перемещение предметов в пространстве.

Вспомогательным аппаратом для фоторецепторов у млекопитающих является специализированный орган — глаз. У животных глаза расположены в углублении костей черепа и имеют шаровидную форму [1].

Домашние животные видят благодаря воздействию пучка света на зрительный аппарат (глаз).

Зрительная система состоит из следующих частей:

- рецепторы (палочки и колбочки в сетчатке);
- проводники (волокна и ганглии в нейронных путях);
-центральные органы (четверохолмие в среднем мозге, коленчатые тела в промежуточном мозге и зрительная часть коры больших полушарий).

То, как собаки воспринимают мир, связано с особенностями строения глаза. Глаз состоит из трех оболочек. От окружающей среды он защищен прозрачной и блестящей роговицей. Она является частью белковой наружной оболочки глаза — склеры. По форме роговица напоминает слегка выпуклое часовое стекло. Она лишена кровеносных сосудов и прозрачна. Кроме защитной функции, она участвует в преломлении света. Вторая оболочка располагается под роговицей — радужная оболочка. В центре нее зрачок, а следом хрусталик. Эту оболочку питают большое количество кровеносных сосудов. Основная функция радужной оболочки — это регуляция светового потока, проникающего в глаз [2].

Диаметр зрачка в зависимости от освещенности регулируется двумя видами мышц: кольцевыми и радиальными. Проходя через зрачок, свет попадает в хрусталик — прозрачное тело в виде двояковыпуклой линзы. Передняя поверхность хрусталика более плоская, чем задняя. Хрусталик заключен в капсулу и подвешен на радиально расположенных волокнах пояска. Эти соединительнотканные волокна, начинающиеся у наружного края так называемого цилиарного тела, прикрепляются к внешнему ободку (экватору) хрусталика, обеспечивая его радиальное растяжение. Пройдя через хрусталик, световой луч попадает в стекловидное тело, заполняющее глазное яблоко: оно прозрачное и образовано тончайшими волокнами, между которыми находится жидкость. Далее световой луч попадает на сетчатку. Сетчатка — внутренний слой глазного яблока. Здесь происходит окончательный анализ увиденного. Различие в ее строении, а именно в рецепторах — в полочках и колбочках, определяет специфическое видение собак. Колбочки ответственны за дневной свет, а палочки за ориентирование ночью. У наших питомцев преобладают палочки. И это объясняется тем, что охотники активны больше в темное время суток, а собаки и кошки в эволюционной лестнице к ним и относятся. Сетчатку можно разделить условно на следующие части:

- верхняя — отвечает за остроту зрения и ориентацию в темное время суток;

- нижняя — отвечает за видение предметов в дневное время.

У собак имеется тапеум — кристаллический дополнительный слой, выполняющий зрительную адаптацию животного. Тапетум выполняет функцию рефлектора, усиливающего раздражение сетчатки, то есть обеспечивает возможность видеть в условиях слабой освещенности. Животные с тапетированными глазами могут видеть в сумерках, в отличие от животных, у которых отражательной пластинки нет. Как известно, не весь свет, попадающий в глаз, поглощается пигментом, часть лучей отражается (блеск глаз), что обнаруживают, например, у животных со светящимися в темноте глазами.

Помимо выше перечисленных оболочек, существуют и дополнительные структуры, специфичные у собак. Это третье веко – внешняя дополнительная оболочка глаза, защищает от попадания пыли и увлажняет его, благодаря слезной железе.

Многие думают, что собаки видят в черно-белом свете. Это ошибочное мнение. Глаз собаки имеет меньше рецепторов, чем глаз человека, они способны различать цвета, однако палитра цветов не очень разнообразна. Цветное зрение собакам дают колбочки. У них 2 вида колбочек, в то время как у человека их 3. Из-за отсутствия еще одного вида, питомцы не могут воспринимать зеленые и красные оттенки, для них это белые и серые цвета. Но синий, фиолетовый и желтый для собак отличим. Колбочки расположены по центру и горизонтали сетчатки, они составляют лишь 10–20% фоторецепторов. Они могут различать цветовой спектр, но чувствительность к цвету понижена. Острота зрения у собак, благодаря отсутствию желтого пятна очень низкая, воспринимать информацию они способны с 6 метров, также из-за этого глаз не может быстро реагировать на передвижение предметов [3].

Что касается поля зрения, то оно выше, чем у человека и составляет примерно 270°. У собак периферийное зрение — поле зрение узкое, а угол зрения широкий. Это объясняется тем, что при охоте животное должно полностью сконцентрироваться на добыче и не отвлекаться на посторонние предметы [4].

Для вспомогательного аппарата характерно то, что в нижнем веке находится хрящевая пластинка. Хорошо развито и подвижное третье веко – мигательная перепонка, являющаяся соединительнотканной мембраной, лежащей в медиальном углу глаза. Между орбитой и периорбитой на медиальной поверхности глаза лежит гардерова железа, состоящая из лимфоэпителильной ткани и выполняющая иммунологическую функцию. Ещё одной из функциональных особенностей в строении глаз является различная форма зрачка. Так, щелевидная форма характерна для большинства хищников. Он позволяет точнее подстроить глаз под количество света вокруг, так, чтобы и в темноте видеть, и на полуденном солнце не ослепнуть [5].

Собаки плохо различают близко расположенные предметы (до полуметра), зато замечательно видят вдаль и чётко различают объекты, удалённые почти до километра. То есть собаки имеют слабую дальнозоркость, примерно +0,5 диоптрий [6].

Глаза кошки устроены по принципу диафрагмы в фотоаппарате: ее зрачки пропускают на сетчатку ровно столько света, сколько необходимо животному, расширяясь, чтобы видеть более отчетливо при недостаточном освещении, и превращаясь в узкие щели при ярком солнечном свете. Зрачки расширяются и становятся совершенно круглыми, когда в глаза попадает много света. Если при свете зрачок кошки остается расширенным, это может быть следствием возбуждения, воздействия медикаментов или симптомом какого-либо заболевания. Зрачки расширяются тогда, когда кошка обороняется, и сужаются, когда она нападает [7].

Еще одна особенность кошки — бинокулярное (стереоскопическое) зрение. Это свойство определяется необычным расположением глаз: они находятся спереди, по обе стороны от носа, и у животного есть возможность рассматривать интересующие его предметы под углом 205° в одном и том же направлении при одновременном пересечении поля зрения в центральной точке. Это свойство позволяет кошкам безошибочно определять расстояние до того или иного предмета. Кроме этого, при таком устройстве глаз животное получает возможность видеть то, что расположено не только непосредственно перед ним, но и по обе

стороны. Радужная оболочка, окружающая зрачок кошачьего глаза, обладает подвижностью, как у всех представителей класса млекопитающих. Она приводится в движение с помощью мышц, соединенных с глазным яблоком. Благодаря этому свойству радужной оболочки глаза при ярком естественном либо искусственном освещении зрачок кошачьего глаза вытягивается по вертикали и принимает элипсообразную форму. Это предохраняет глаз животного от проникновения в него большего количества света, чем это необходимо для восприятия окружающего мира. Кошачье зрение замечательно способностью видеть в сумерках. Ночное зрение кошки связано с наличием тапетумов, которые находятся за сетчаткой. При наличии даже небольшого освещения кошки прекрасно ориентируются в окружающей обстановке. Но в полной темноте, кошки также слепы, как и человек. Также кошки различают почти 40 оттенков серого цвета и лучше человека видят движущиеся объекты [6, 7].

Из-за преобладания в сетчатке кошек палочек и сравнительно малого количества колбочек (воспринимающих цвет клеток), а также на основании данных ранних экспериментов долгое время считалось, что эти животные не различают цветов и воспринимают их как разные оттенки серого. Однако более поздние опыты, в которых цвета специально подбирались таким образом, чтобы исключить влияние их яркости и насыщенности, доказали обратное. Кошки способны, например, отличать зеленый цвет от синего и оба этих цвета – от серого [7].

СПИСОК ЛИТЕРАТУРЫ

1. Физиология животных и этология / В.Г. Скопичев, Т.А. Эйсымонт, Н.П. Алексеев [и др.]. — Москва : КолосС, 2005. — 720 с.
2. Климов, А.Ф. Анатомия домашних животных / А.Ф. Климов, А.И. Акаевский. — Санкт-Петербург : Лань, 2011. — 1039 с.
3. Копчекчи, К.А. Особенности цветовосприятия зрительного анализатора на примере животных / К.А. Копчекчи, М.Е. Копчекчи, И.В. Зирук // Week of Russian Science (WeRuS-2023) : сб. материалов XII Всерос. недели науки с междунар. участием, посвящ. Году педагога и наставника, Саратов, 18–21 апр. 2023 г. / редкол.: Н. А. Наволокин [и др.]. — Саратов : Саратов. гос. мед. ун-т им. В. И. Разумовского, 2023. — С. 197–198.
4. Аристова, А.Ю. Как видят наши питомцы? Особенности зрения у собаки / А.Ю. Аристова // Научные исследования — основа современной инновационной системы : сб. ст. по итогам Междунар. науч.-практ. конф., Екатеринбург, 14 нояб. 2019 г. : в 2 ч. Ч. 2. — Екатеринбург : ООО «Агентство международных исследований», 2019. — С. 27–28.
5. Польской, В.С. Анатомо-физиологические особенности органа зрения у человека и животных / В.С. Польской, К.А. Алфимова // Интегративные тенденции в медицине и образовании. — 2019. — Т. 3. — С. 85–90.
6. Васильева, А. ЗооГлаз / А. Васильева, Ю.Б. Васильева // Актуальные проблемы инфекционной патологии и биотехнологии : материалы XIII Междунар. студ. науч. конф., Ульяновск, 14–15 мая 2020 г. — Ульяновск : Ульян. гос. аграр. ун-т им. П. А. Столыпина, 2020. — С. 315–318.
7. Галдин, В.А. Морфофункциональные особенности зрительного анализатора кошек / В.А. Галдин, С.А. Пашаян // Успехи молодежной науки в агропромышленном комплексе. — 2022. — С. 42–51.

УДК 619:612.81:599.323.4

КОГНИТИВНЫЕ СПОСОБНОСТИ КРЫС

А.Э. Коваль, студентка
Научный руководитель: С.В. Баталова, канд. биол. наук, доцент
Новосибирский государственный аграрный университет

Аннотация. Распространенное предубеждение против крыс и их сородичей, обусловленное их внешним видом, в частности, наличием хвоста, часто затмевает тот факт, что эти животные неоднократно играли важную роль в спасении человеческих жизней. Несмотря на бытующее негативное восприятие, данный вид грызунов демонстрирует высокий уровень интеллектуального развития, сопоставимый с когнитивными способностями пятилетнего ребенка. В данной статье мы рассмотрим умственные способности крыс.

Ключевые слова: крыса, эксперимент, когнитивные способности, грызуны, сообразительность.

Целью проведения работы стало изучение когнитивные способностей крыс разных возрастов и видов.

Для животных и человека когнитивные способности необходимы и востребованы только в проблемных ситуациях, поскольку во врожденных и приобретенных формах поведения в них нет никакой надобности.

Крысы – существа, вызывающие у многих неоднозначную реакцию. Зачастую ассоциируясь с антисанитарией и болезнями, они незаслуженно остаются в тени своей удивительной интеллектуальной природы. Многочисленные исследования раскрывают когнитивные способности этих грызунов, ставя под сомнение стереотипное восприятие [1].

Поведение крыс выходит далеко за рамки простых инстинктов. Они способны к обучению, запоминанию сложных маршрутов, распознаванию лиц и даже демонстрации эмпатии. Исследования показывают, что крысы могут испытывать сочувствие к своим сородичам и предпринимать действия, чтобы помочь им выбраться из неприятных ситуаций. Это говорит о наличии у них сложных социальных взаимодействий и развитого эмоционального интеллекта.

Некоторые ученые утверждают, что когнитивные способности крыс сопоставимы с интеллектом ребенка дошкольного возраста. Они способны к абстрактному мышлению, планированию своих действий и адаптации к изменяющимся условиям окружающей среды. Это делает их ценными объектами для научных исследований в области психологии, нейробиологии и медицины [2].

Половые и возрастные различия в когнитивных способностях крыс представляют собой сложную и многогранную область исследований. Хотя однозначных и универсальных выводов сделать пока невозможно, некоторые тенденции прослеживаются.

Возрастные особенности: Молодые крысы, подобно детям, демонстрируют высокую пластичность мозга и способность к быстрому обучению. Их когнитивные функции активно развиваются в период взросления, достигая пика в зрелом возрасте. С возрастом, как и у других млекопитающих, у крыс могут наблюдаться определенные когнитивные изменения, связанные, например, со снижением скорости обработки информации и ухудшением пространственной памяти. Однако, опыт и накопленные знания могут компенсировать эти изменения, позволяя старым крысам успешно решать задачи, требующие сложных стратегий поведения [3].

Половые различия: В некоторых исследованиях наблюдаются половые различия в выполнении определенных когнитивных задач. Например, самцы крыс иногда показывают лучшие результаты в тестах на пространственную ориентацию и навигацию, в то время как самки могут превосходить их в задачах, связанных с распознаванием объектов и социальной памятью. Эти различия могут быть обусловлены как генетическими факторами, так и

влиянием гормонального фона, а также особенностями социального опыта и стратегий поведения, характерных для каждого пола [5].

Важно отметить, что наблюдаемые различия не являются абсолютными и могут варьироваться в зависимости от конкретной задачи, условий эксперимента и используемой линии крыс. Более того, индивидуальная вариабельность в когнитивных способностях внутри каждой половой и возрастной группы зачастую превышает межгрупповые различия. Поэтому необходимы дальнейшие исследования, чтобы получить более полное и точное представление о влиянии возраста и пола на когнитивные функции крыс [5].

Одним из ярких примеров, демонстрирующих их сообразительность, является эксперимент с йогуртом и шприцем, который мы провели с несколькими особями данного вида.

В рамках эксперимента, направленного на изучение когнитивных способностей крысы, был проведен тест с использованием шприца, наполненного йогуртом. Испытуемая, крыса, была изолирована от места подготовки экспериментальной установки, чтобы исключить возможность предварительного ознакомления с условиями задачи. Шприц, заполненный йогуртом, был вертикально зафиксирован в клетке между прутьями двух полок, после чего крыса была возвращена в клетку.В нашем эксперименте приняли участие 5 крыс (табл. 1).

Таблица 1 – Результаты эксперимента

Кличка, пол, возраст	Ход действий крысы	Время потраченное на добычу йогурта в 1 день	Время потраченное на добычу йогурта в 2 день	Время потраченное на добычу йогурта в 3 день
Стрелка Самка 2,6	В течение первой минуты испытуемая локализовала источник пищевого стимула и предприняла попытки добыть йогурт через узкое отверстие шприца. Не достигнув успеха, Стрелка изменила стратегию поведения, пытаясь извлечь йогурт с помощью когтей. Данный метод также оказался неэффективным, что привело к кратковременному исследовательскому поведению в области поршня шприца. После неудачных манипуляций с поршнем, испытуемая вернулась к первоначальной точке доступа и попыталась расширить отверстие путем грызения, но вскоре отказалась от этой стратегии. Ключевым моментом эксперимента стало извлечение шприца из фиксирующего устройства с помощью лап и зубов. Расположив шприц на полу клетки, Стрелка успешно добыла йогурт, потребляя его аналогично жидкости из бутылки	3 мин 40 сек	2 мин 15 сек	53 сек
Хаски Самец 1 год	Испытуемый, крыса по имени Хася, продемонстрировал наиболее быструю реакцию на предъявленный стимул в виде шприца с йогуртом. В течение первой минуты эксперимента наблюдались попытки добычи содержимого путем манипуляций языком в области поршня.	2 мин 32 сек	1 мин 34 сек	37 сек

	Впоследствии, испытуемый применил стратегию извлечения шприца из фиксирующего устройства с последующим разрушением его дистальной части, что привело к успешному доступу к пищевому ресурсу. В последующих испытаниях Хася воспроизводил выработанный алгоритм действий, непосредственно извлекая шприц и разрушая его кончик для получения йогурта, что свидетельствует о формировании устойчивой модели поведения и способности к экстраполяции успешного опыта.			
Патрик и Рома Самцы 11 мес	В рамках эксперимента двум крысам, состоящим в родственных связях, был предоставлен шприц с йогуртом в привычной для них среде. Начальная фаза эксперимента, продолжительностью около минуты, характеризовалась исследовательским поведением испытуемых, направленным на изучение нового объекта. После серии индивидуальных неудачных попыток добычи йогурта, наблюдался переход к кооперативному взаимодействию. Крысы синхронно приступили к разрушению шприца: один индивид концентрировал усилия на дистальной части, другой – на области поршня. Спустя две минуты, не достигнув желаемого результата, испытуемые продемонстрировали дальнейшее развитие когнитивных стратегий. Было зафиксировано использование хвостов для извлечения йогурта через отверстие в области поршня, причем инициатором данной инновации выступил индивид по кличке Рома.	3 мин 30 сек	2 мин 26 сек	1 мин 15 сек
Шустрик Самец 2,2	В отличие от своих собратьев, проявила менее прямолинейный подход к решению задачи. В первые минуты эксперимента, вместо того чтобы сразу атаковать шприц, Шустрик тщательно изучил его со всех сторон, обнюхивая и ощупывая лапками. Заметив фиксирующие шприц прутья клетки, он сосредоточил свое внимание именно на них. Спустя некоторое время, Шустрик начал методично грызть один из прутьев, ослабляя крепление шприца. Эта стратегия, хоть и заняла больше времени по сравнению с другими участниками эксперимента, в конечном итоге оказалась успешной. Освободив шприц, Шустрик смог без труда добраться до йогурта, демонстрируя таким образом способность к анализу ситуации и	8 мин 23 сек	5 мин 30 сек	5 мин 12 сек

	планированию своих действий. Данный пример подтверждает наличие у крыс развитых когнитивных функций, включая пространственное мышление и способность к решению задач нестандартным путем.			

Проведенный эксперимент с йогуртом в шприце ярко продемонстрировал разнообразие когнитивных стратегий, используемых крысами для решения нестандартных задач. Каждый испытуемый проявил уникальный подход, отражающий индивидуальные особенности их интеллекта и способности к адаптации. Стрелка, столкнувшись с трудностями, проявила настойчивость и, в конечном итоге, нашла решение, извлекая шприц из креплений. Хася, после первоначального исследования, быстро выработал эффективный алгоритм действий и в дальнейшем воспроизводил его с максимальной эффективностью. Братья, участвовавшие в эксперименте, продемонстрировали способность к кооперации и поиску инновационных решений, используя хвосты в качестве инструмента. Наконец, Шустрик отличился аналитическим подходом, сфокусировавшись на устранении первопричины затруднения – фиксации шприца.

В совокупности, результаты эксперимента свидетельствуют о высоком уровне интеллекта крыс, их способности к обучению, адаптации и применению различных стратегий для достижения цели. Наблюдаемая вариативность в подходах к решению задачи подчеркивает сложность когнитивных процессов у этих животных и необходимость дальнейших исследований для полного понимания их интеллектуального потенциала. Эксперимент также указывает на важность учета индивидуальных особенностей при изучении когнитивных способностей животных [4].

Таким образом, мы можем прийти к выводам, что понимание интеллектуальных возможностей крыс может помочь изменить наше отношение к этим удивительным созданиям. За стереотипным образом вредителя скрывается умный, социальный и адаптивный вид, достойный изучения и уважения. Дальнейшие исследования интеллекта крыс, несомненно, приведут к новым открытиям и помогут нам глубже понять природу интеллекта в целом.

СПИСОК ЛИТЕРАТУРЫ

1. Котенкова, Е.В. О крысах и мышах/ Е.В. Котенкова, Н.Н. Мешкова., М.И. Шутова // Наука.- Москва. – 1989. – 176 с. (Научно-популярная литература. Серия «Человек и окружающая среда»)
2. Методические и методологические принципы исследования когнитивных способностей крыс / Н.Р. Григорьев, Т.А. Баталова, Г.Е. Чербикова // Успехи физиологических наук. – 2019. – Т. 50. – № 2. – С. 93-104.
3. Лабораторные крысы: содержание, разведение и биоэтические аспекты использования в экспериментах по физиологии поведения: учебное пособие / В.И. Беляков, Е.М. Инюшкина, Д.С. Громова [и др.]. //Самара: Издательство Самарского университета. – 2021. – 96 с.
4. Никулина, Н.Б. Декоративные грызуны и зайцеобразные : учебное пособие / Н.Б. Никулина // Министерство сельского хозяйства Российской Федерации, федеральное государственное бюджетное образовательное учреждение высшего образования «Пермский государственный аграрно-технологический университет имени академика Д.Н. Прянишникова». – Пермь : ИПЦ «Прокростъ». - 2019. – 118 с.
5. Vinogradova, A.; Sysova, M.; Smirnova, P.; Sidorova, M.; Turkin, A.; Kurilova, E.; Tuchina, O. Enriched Environment Induces Sex-Specific Changes in the Adult Neurogenesis, Cytokine and miRNA Expression in Rat Hippocampus. Biomedicines 2023.

УДК 619:[577.118:591.5;611.013.11+616.699]599.323.4

ВЛИЯНИЕ МАГНИЯ НА ПОВЕДЕНИЕ, СПЕРМУ И ФЕРТИЛЬНОСТЬ КРЫС-САМЦОВ

Я.Д. Корнилова, студентка
Научный руководитель: Н.Н. Горб, канд. ветеринар. наук
Новосибирский государственный аграрный университет

Аннотация. Так как магний является одним из ведущих макроэлементов для поддержания жизнедеятельности организма животного, то в данной статье рассматривается его влияние на половое поведение, состав спермы, строение половых желез и фертильность самцов крыс.

Ключевые слова: крысы-самцы, минеральные вещества, магний, половое поведение, сперма, извитые семенные канальцы, фертильность.

В наше время все больше приобретает актуальность изучение влияния минералов на состояние и функционирование организма животных, несмотря на то, что они не являются энергетически ценными веществами.

Минеральные вещества – это химические элементы, необходимые для нормальной жизнедеятельности организма. Они являются важными составляющими нормального протекания всех процессов, связанных с обменом веществ, и представляют собой активаторы ферментов и других структурных элементов. Данные вещества регулируют осмотическое давление в организме, поддерживают кислотно-щелочное равновесие, обеспечивают построение костяка, функционирование гормональных желез и участвуют в пищеварении. Поэтому необходимо ежедневно удовлетворять потребность организма животного в минералах [1, 2, 9, 10].

Для каждого минерального вещества существуют свои показатели, определяющие нормальное функционирование организма. При этом сниженные значения могут говорить, как о первичной недостаточности, из-за уменьшенного содержания минералов в воде и кормах, так и о вторичной недостаточности, из-за наличия заболеваний или уменьшенного содержания витаминов, жирных кислот, связанных с нарушением омыления и всасывания веществ.

В зависимости от потребностей и содержания минеральных веществ в организме, их делят на макроэлементы и микроэлементы. К макроэлементам относятся такие элементы, как кальций, фосфор, натрий, магний. К микроэлементам относят – йод, железо, марганец, цинк [3].

Магний является одним из наиболее важных минеральных веществ в организме животных. Он находится во всех тканях и клетках. При этом примерно 70% его содержится в скелете, причем одна треть представляет собой форму, связанную с фосфатами, а другие две трети – адсорбировано на костных кристаллах.

Данный макроэлемент участвует в белковом, углеводном, жировом обменах, обеспечивает ответную реакцию организма на действие генетически чужеродных веществ, а также, при взаимодействии с фосфором и кальцием, формирует костную ткань и зубную эмаль.

В свою очередь, ионы магния участвуют в работе пищеварительной системы, стимулируя перистальтику кишечника и обеспечивая желчевыделение, обладают сосудорасширяющим и спазмолитическим действиями, стабилизируют работу мышц (в том числе и миокард), снижают возбудимость нервной системы, участвуют в активации фосфатазы и пептидазы [2, 3, 4].

В организме животных может наблюдаться недостаток данного макроэлемента. Причинами могут служить как неполноценность или несбалансированность кормления, так и высокое содержание фосфора в рационе. В таком случае наблюдаются нервные и психические расстройства, нарушения работы иммунной системы, патологии сердечно-сосудистой

системы, дегенеративные изменения в почках, остеопороз и мышечные судороги, а также негативное влияние на половую систему [1, 2].

Влияние магния на работу репродуктивной системы хорошо прослеживается в экспериментах на самцах крыс.

В результате данных экспериментов наблюдались следующие особенности: длительный дефицит магния алиментарной этиологии вызывает изменения полового поведения, состава спермы, строения половых желез и фертильности.

Так, при недостатке магния отмечается сокращение времени проявления первой заинтересованности крысы-самца к подсаженной крысе-самке с последующими обнюхиванием, облизыванием и грумингом, увеличение количества и продолжительности проявлений заинтересованности и попыток покрытия самки – процептивных половых мотиваций. Одновременно с этим отмечается снижение количества самих покрытий с отсутствием введения полового члена во влагалище – рецептивных половых мотиваций без интромиссии [1, 5].

Так как половое поведение подчиняется нейрогуморальной регуляции, то существует теория, согласно которой магний участвует в обмене таких половых гормонов, как эстрогены и тестостерон, а, значит, дефицит данного макроэлемента ведет к нарушению обмена, из-за чего и наблюдаются описанные выше особенности в поведении [5].

Изменения, связанные с составом спермы при недостатке магния, проявляются в повышении количества, как патологических, так и неподвижных форм сперматозоидов. При этом их общее количество, подвижность и резистентность к осмотическому давлению и кислотам значительно не отличается от референсных интервалов [5, 6].

Также, при дефиците магния наблюдаются структурные и функциональные изменения в извитых семенных канальцах. Отмечаются уменьшение количества канальцев с 12-ой стадией мейоза, клеток эпителий, в которых происходит развитие сперматозоидов, снижение сперматогенеза со значительными нарушениями на стадиях созревания и формирования, причем на стадии созревания выделяются сперматозоиды, как с недоразвитым хвостовым отделом, так и с распавшимся ядром.

Одновременно с этим происходит увеличение внутреннего диаметра извитых канальцев, количества канальцев со слущенным эпителием и изменение в сперматидах. Они становятся крупными, округлыми и с большим количеством цитоплазмы.

Помимо этого, наблюдаются изменения и в гормонпродуцирующем аппарате семенников – клетках Лейдига и Сертоли. Они уменьшаются как в количестве, так и в размерах. При этом размер ядер остается неизменным, а цитоплазма подвергается вакуолизации. Соотношение интерстициальных эндокриноцитов также приобретает другие значения за счет преобладания неактивных форм клеток.

Перечисленные выше изменения могут говорить о том, что продолжительный дефицит магния у крыс-самцов ведет к дегенеративным процессам в их семенниках и атрофическим процессам в гормонпродуцирующем аппарате [5, 7].

В отношении фертильности у самцов данного вида с алиментарным недостатком магния наблюдаются следующие особенности: снижение количества оплодотворенных самок. В свою очередь, у крыс-самок отмечается уменьшенное количество мест имплантации, желтых тел и плодов. При этом отмечается увеличение предимплантационной гибели плодов [1].

Использование в одном из экспериментов раствора минерала бишофита для корректировки работы репродуктивной системы при недостатке магния дало свои результаты. Так, при длительном применении данного раствора наблюдается повышение общего количества и времени подвижности сперматозоидов, индекса сперматогенеза, количества сперматогоний, мейотической активности.

Одновременно с этим наблюдается снижение количества извитых канальцев со слущенным эпителием. Количество патологических и неподвижных форм сперматозоидов остается неизменным [6, 8].

Таким образом, дефицит магния оказывает значительное влияние на репродуктивную систему крыс-самцов.

При данном состоянии организма наблюдаются такие изменения полового поведения, как повышение влечения самца к самке и попыток покрытий, но снижение самих покрытий, за счет нарушения обмена эстрогенов и тестостерона.

Изменения в составе спермы проявляются в увеличении количества патологических и неподвижных сперматозоидов.

Изменения в строении половых желез наблюдаются в виде увеличения количества извитых семенных канальцев со слущенным эпителием, уменьшения количества канальцев с 12-ой стадией мейоза; количества и размера клеток гормонпродуцирующего аппарата, изменения их соотношения.

Изменения фертильности проявляется в снижении количества оплодотворений и плодов, повышении предимплантационной гибели плодов.

Для корректировки недостатка магния алиментарной этиологии имеет смысл применение стандартизированного раствора минерала бишофита.

СПИСОК ЛИТЕРАТУРЫ

1. Влияние алиментарной гипомагнезиемии на процессы репродукции крыс-самцов / А.А. Спасов, А.Ю. Гетманенко, Л.И. Бугаева [и др.] // Волгоградский научно-медицинский журнал. – 2017. – № 1(53). – С. 17-21.

2. Пулатов, Ф.Б. Влияние минеральных веществ рационов на воспроизводительную функцию крупного рогатого скота / Ф.Б. Пулатов, П.В. Шаравьев // Молодежь и наука. – 2019. – № 3. – С. 35.

3. Макарова, М.Н. Питание лабораторных животных. Признаки дефицита и избытка минеральных соединений. Сообщение 3 / М.Н. Макарова, В.Г. Макаров, А.В. Рыбакова // Международный вестник ветеринарии. – 2017. – № 4. – С. 110-116.

4. Снигур, Г.Л. Особенности пролиферативной активности эпителиоцитов семенников крыс при дефиците магния / Г.Л. Снигур, А.С. Кучерявенко // Волгоградский научно-медицинский журнал. – 2020. – № 4. – С. 42-45.

5. Исследование полового поведения и сперматогенеза у крыс-самцов с экспериментальным дефицитом магния / А.Ю. Гетманенко, Л.И. Бугаева, А.А. Спасов [и др.] // Вестник Волгоградского государственного медицинского университета. – 2016. – № 4(60). – С. 20-23.

6. Влияние стандартизированного раствора минерала бишофит на состояние сперматогенеза крыс-самцов с алиментарным дефицитом магния / А.А. Спасов, Л.И. Бугаева, С.А. Лебедева [и др.] // Вестник Волгоградского государственного медицинского университета. – 2017. – № 2(62). – С. 15-19.

7. Морфологические изменения почек и семенников крыс при экспериментальном моделировании алиментарного дефицита магния / А.В. Смирнов, Н.Г. Паньшин, Т.Ф. Смирнова [и др.] // Медицинский вестник Северного Кавказа. – 2011. – № 3. – С. 73-75.

8. Гетманенко, А.Ю. Влияние очищенного минерала бишофит на процессы сперматогенеза крыс-самцов с алиментарной гипомагнезиемией / А.Ю. Гетманенко, Т.М. Коржова, М.В. Мальцев // Актуальные проблемы экспериментальнй и клинической медицины : Материалы 75-й открытой научно-практической конференции молодых ученых и студентов ВолгГМУ с международным участием, Волгоград, 19-22 апреля 2017 года. – Волгоград: Волгоградский государственный медицинский университет, 2017. – С. 464.

9. Лазарева, М.В. Обоснование фармакологической коррекции минерального состава рационов для животных / М.В. Лазарева, Н.А. Шкиль, С.В. Мезенцева // Вестник НГАУ (Новосибирский государственный аграрный университет). – 2020. – № 3(56). – С. 110-115.

10. Лихошерст, Ю.И. Обоснование необходимости введение в рацион свиней эссенциальных микроэлементов / Ю.И. Лихошерст, М.В. Лазарева // Вопросы ветеринарной науки и практики : сборник трудов научно-практической конференции преподавателей,

аспирантов, магистрантов и студентов факультета ветеринарной медицины Новосибирского государственного аграрного университета, Новосибирск, 30 марта 2021 года. – Новосибирск: ИЦ НГАУ «Золотой колос», 2021. – С. 39-42.

УДК 619:611.2:599.735.4

СТРУКТУРНЫЕ ОСОБЕННОСТИ ЛЕГКИХ И СЕРДЦА ЖИРАФА

Н.М. Кулеш, студент
Научный руководитель: О.В. Распутина, д-р ветеринар. наук, профессор
Новосибирский государственный аграрный университет

Аннотация. Данная статья представляет собой анализ литературных источников, касающихся морфологических и физиологических особенностей легких и сердца жирафа, самого высокого млекопитающего в мире. Рассматриваются адаптации, необходимые для обеспечения эффективного газообмена и кровообращения в условиях уникальной анатомии жирафа, в частности, большого расстояния от головы до легких и связанного с этим гидростатического давления.

Ключевые слова: жираф, легкие, сердце, морфология, адаптация, дыхательная система, гидростатическое давление, газообмен, кровеносная система.

Жираф – уникальное животное, характеризующееся необычайно длинной шеей, которая может достигать двух метров в длину. Эта анатомическая особенность оказывает значительное влияние на функционирование различных систем организма, включая дыхательную. Дыхательная система жирафа должна обеспечивать достаточный газообмен в условиях увеличенного "мертвого пространства" в трахее и бронхах, а также компенсировать влияние гравитационных сил на распределение крови в легких. Для обеспечения эффективного газообмена жирафу пришлось развить ряд адаптаций, компенсирующих физиологические сложности, связанные с длинной шеей [1].

Исследования дыхательной системы жирафа ограничены, что обусловлено трудностями доступа к биологическому материалу и сложностью проведения физиологических экспериментов на этих крупных животных. Основные работы посвящены сравнительной анатомии дыхательной системы млекопитающих, а также изучению влияния гравитации на кровоток в легких [2].

Гортань жирафа (larynx) представляет собой структуру, адаптированную к необычайно длинной шее животного. Одной из ключевых особенностей является модификация голосовых связок (plicae vocales), что позволяет жирафам издавать низкочастотные звуки, неслышимые для человеческого уха, используемые, очевидно, для коммуникации на больших расстояниях. В отличие от большинства млекопитающих, гортань жирафа расположена относительно близко к основанию шеи, а не в верхней ее части, что, возможно, связано с необходимостью поддерживать воздушный поток через длинную трахею (trachea). Однако, несмотря на эту особенность, голосовые связки способны к тонкой модуляции, позволяющей жирафам издавать широкий спектр звуков, хотя и в ограниченном диапазоне громкости, что отличает их от вокально более развитых животных.

Трахея (trachea) жирафа является одной из самых длинных среди млекопитающих. Длина трахеи у взрослого жирафа может достигать 2-3 метров. Это создает значительное "мертвое пространство" (spatium mortuum anatomicum), то есть объем воздуха в дыхательных путях, который не участвует в газообмене. У жирафа объем "мертвого пространства" может достигать 6 литров. Для сравнения, у человека этот объем составляет всего около 150 мл. Для компенсации этого эффекта, жирафы, вероятно, дышат более глубоко и медленно, чем другие млекопитающие сопоставимого размера. Трахея состоит из хрящевых колец (cartilagines tracheales), соединенных связками (ligamenta trachealia), обеспечивающих гибкость и

устойчивость к сдавливанию. Диаметр трахеи также относительно велик, что снижает сопротивление потоку воздуха [3].

Трахея разделяется на два главных бронха, которые делятся на вторичные и третичные бронхи, образуя сложное бронхиальное дерево. Структура бронхиального дерева жирафа оптимизирована для эффективной доставки воздуха к альвеолам (alveoli pulmonis), но точные детали ветвления и диаметра бронхов требуют дальнейшего изучения [4].

Легкие жирафа (pulmones) расположены в грудной клетке (thorax) и, как и у других млекопитающих, окружены плеврой. Несмотря на общие черты, структура легких жирафа обладает рядом уникальных особенностей, связанных с их адаптацией к жизни с длинной шеей. *Паренхима* легких (parenchyma pulmonis) жирафа состоит из миллионов альвеол, где происходит газообмен между воздухом и кровью. Альвеолы жирафа, вероятно, обладают эластичными свойствами, позволяющими им эффективно расширяться и сжиматься во время дыхания. Несмотря на большой размер тела, плотность альвеол у жирафа может быть сопоставима с другими млекопитающими, но требуется больше данных для точного сравнения.

Кровоснабжение легких жирафа играет ключевую роль в обеспечении эффективного газообмена. Уникальным аспектом является влияние гравитации на распределение крови в легких. Из-за большой высоты тела, гидростатическое давление в сосудах легких значительно различается в зависимости от положения тела (голова выше или ниже уровня сердца). Жираф обладает толстыми стенками легочных капилляров (vasa capillaria pulmonalia) и высоким кровяным давлением, в два раза превышающим человеческое. Высокое давление необходимо для преодоления гравитационных сил и обеспечения равномерного кровотока по всем участкам легких. Утолщенные стенки капилляров предотвращают их разрыв под воздействием высокого давления. Кроме того, у жирафа обнаружена высокая концентрация эритроцитов в крови, что повышает кислородную емкость крови и улучшает газообмен. Механизмы регуляции кровотока в легких жирафа, вероятно, адаптированы для обеспечения равномерного распределения перфузии (кровотока) по всем областям легких. Возможно, существуют специализированные клапаны или другие структуры в легочных сосудах, предотвращающие чрезмерное скопление крови в нижних отделах легких и обеспечивающие достаточное кровоснабжение верхних отделов [5].

Диафрагма (diaphragma), основная дыхательная мышца, играет важную роль в обеспечении вентиляции легких. У жирафа диафрагма мощная и эффективно работает, обеспечивая достаточную вентиляцию легких, несмотря на сопротивление, создаваемое длинной трахеей. Она позволяет создавать достаточное отрицательное давление в грудной клетке для вдоха. Роль других дыхательных мышц (межреберных, мышц брюшного пресса) в процессе дыхания жирафа практически не изучена.

Сердце жирафа (cor) является органом, адаптированным для обеспечения циркуляции крови по всему телу, особенно с учетом огромной высоты животного. Его масса может достигать 11 килограммов, а левый желудочек (ventriculus sinister) обладает исключительно мощной мускулатурой, необходимой для создания высокого систолического давления, достигающего 260 мм рт. ст., что значительно превышает показатели большинства млекопитающих. Это высокое давление критически важно для преодоления гравитационных сил и доставки крови к головному мозгу (cerebrum), расположенному на значительном расстоянии от сердца. Кроме того, для предотвращения резких колебаний давления при наклонах и подъемах головы, у жирафа развита сложная система регуляции кровотока в сонных артериях (arteriae carotides communes), включающая специализированные клапаны (valvulae) и шунты, что обеспечивает стабильное кровоснабжение мозга. Также, у жирафа наблюдается относительно низкая частота сердечных сокращений, что, вероятно, связано с энергетической эффективностью работы столь мощного органа. Все эти адаптации позволяют жирафу поддерживать адекватную перфузию органов и тканей, несмотря на уникальные анатомические и физиологические вызовы, связанные с его гигантским ростом.

У жирафов также имеются толстостенные артерии в области коленей, которые могут действовать как ограничители потока, как выяснили Аалкьер и другие учёные. Это может снижать кровяное давление в нижних конечностях, подобно тому, как перегиб садового шланга приводит к падению давления воды за перегибом. Однако остаётся неясным, механизм работы клапанов, обеспечивающих регуляцию давления в нижних конечностях по мере необходимости [6].

Дыхательная система жирафа обладает рядом функциональных адаптаций. Глубокое дыхание увеличивает объем воздуха, достигающего альвеол, и снижает влияние "мертвого пространства" трахеи. Медленное дыхание позволяет увеличить время контакта воздуха с кровью в альвеолах, обеспечивая более эффективный газообмен [4]. Специализированные механизмы регуляции кровотока обеспечивают равномерное распределение перфузии по всем областям легких, несмотря на гравитационные силы, которые также позволяющие переносить резкие изменения кровяного давления при опускании или поднятии головы [5]. Жирафы обладают высокой концентрацией гемоглобина в крови, что позволяет им переносить больше кислорода на единицу объема крови.

Таким образом, легкие жирафа представляют собой сложную и очень адаптированную систему, обеспечивающую эффективный газообмен в условиях уникальной анатомии и физиологии. Большая длина трахеи и влияние гравитации на кровоток в легких предъявляют особые требования к функционированию дыхательной системы. Функциональные адаптации, такие как глубокое и медленное дыхание, эффективная регуляция кровотока в легких и высокая емкость крови по кислороду, позволяют жирафам успешно адаптироваться к этим вызовам.

СПИСОК ЛИТЕРАТУРЫ

1. P. Hugh-Jones, C.E. Barter, J.M. Hime, M.M. Rusbridge: Chest Unit, Kin's College Hospital and London Zoological Society's Hospital, London, SE5 8RX, England. Accepted 22 May 1978, Available online 8 January 2003. [Электронный ресурс]. – https://www.sciencedirect.com/science/article/abs/pii/0034568778900403 (дата обращения 14.05.2025).

2. Шмидт-Ниельсен, К. «Размеры животных: почему размеры так важны?». Москва: Мир, [Электронный ресурс]. – 1987.https://djvu.online/file/12G8bGYjkuW7v (дата обращения 14.05.2025)

3. Кассиль, В.Л. Респираторная поддержка: Руководство по искусственной и вспомогательной вентиляции легких в анестезиологии и интенсивной терапии. В.Л. Кассиль, Г.С. Лескин, М.А. Выжигина – М.: Медицина, 1997. – 320 с.

4. Mitchell, G., & Skinner, J. D. "Physiological adaptations to life in the wild." Giraffe Biology, Behaviour and Conservation, 2003 [Электронный ресурс]. – https://novel-coronavirus.onlinelibrary.wiley.com/doi/epdf/10.1002/9781444397840.refs (дата обращения 14.05.2025).

5. Hicks, J. W., et al. "Cardiovascular responses to changes in posture in giraffes." [Электронный ресурс]. – https://journals.physiology.org/doi/full/10.1152/ajpregu.00163.2017 (дата обращения 15.05.2025).

6. The Cardiovascular Secrets of Giraffes [Электронный ресурс]. – https://translated.turbopages.org/proxy_u/en-ru.ru.c789b4bc-6827536c-2a4606f2-74722d776562/https/www.smithsonianmag.com/science-nature/cardiovascular-secrets-giraffes-180977785/ (дата обращения 15.05.2025).

УДК 577. 16 : 598.1

ЗНАЧЕНИЕ ВИТАМИННО-МИНЕРАЛЬНОГО КОМПЛЕКСА В МЕТАБОЛИЗМЕ РЕПТИЛИЙ

М.Р. Кунгурова, студентка
Научный руководитель: С.В. Баталова, канд. биол. наук, доцент
Новосибирский государственный аграрный университет

Аннотация. Рептилии, как и другие группы животных, нуждаются в разнообразных питательных веществах для поддержания нормального метаболизма и общего здоровья. Витаминно-минеральные комплексы играют ключевую роль в этих процессах, обеспечивая рептилий необходимыми витаминами и минералами, которые способствуют их росту, развитию, размножению и поддержанию иммунной системы.

Ключевые слова: рептилии, витамины, гиповитаминоз, гипервитаминоз, обмен веществ, минералы, кальций, фосфор, кальций-фосфорный обмен, гиперфосфатоемия, гиперкальциемия, витамин А, витамин D3.

Все витамины и минералы играют важную роль в поддержании баланса внутри организма животного. Так как избыток одного из них и недостаток другого приводит к изменениям в организме и как следствие ко многим болезням [1, 2].

Основные минералы в питании каждой рептилии — это кальций и фосфор. Они необходимо для правильного формирования костного скелета и мускулатуры, особенно в нем нуждаются те из них кто относится к ящерицам-древолазам и скалолазам.

Основными витаминами в рационе рептилий являются витамины D3 и А.

Если же рассматривать каждый из минералов отдельно, то на первое место выходит кальций. Именно его чаще всего не хватает рептилиям, особенно тем, у кого основную часть рациона занимают насекомые – сверчки и тараканы.

Кальций, это минерал, крайне важный для организма. Большинство физиологических процессов используют кальций в качестве жизненно важного ингредиента для самых обычных действий. Например, когда мышца руки сокращается, отдельные мышечные клетки должны достичь своего потенциала действия, прежде чем они смогут все сжиматься и двигать рукой. Это происходит путем открытия кальциевых каналов внутри клеток и обеспечения притока кальция для достижения этого действия. Таким образом, все от моргания и сокращения сердечных мышц до создания скелета использует кальций.

Когда организму не хватает кальция для выполнения всех этих процессов, он будет красть кальций из костей, где он в изобилии, чтобы поддерживать мышцы или проводить нервные сигналы. Через некоторое время это приведет к состоянию у рептилий, известному как Метаболическое заболевание костей, при котором скелет настолько истощен кальцием, что сами кости становятся слабыми, ломкими, а иногда едва сохраняются. Это приводит к переломам, порокам в костях у животных, которые все еще пытаются расти, и сбоям в других функциях организма, таких как стрельба языком или просто передвижение.

Вторым наиболее распространенным минералом в организме является фосфор. Его тоже достаточно много и в костях, и в клетках. Фосфор важен в регулировании использования других витаминов и минералов в организме [3].

Кальций-фосфорный обмен — это ключевой процесс, отвечающий за поддержание прочности костей, нормальную работу нервно-мышечной системы и регуляцию кислотно-щелочного баланса в организме.

Слишком мало фосфора может привести к таким проблемам, как усталость, слабость костей и боли в мышцах. Тем не менее, для организма гораздо более опасно иметь слишком много фосфора, чем слишком мало. В случае гиперфосфатемии фосфор конкурентно ингибирует, то есть подавляет всасывание кальция в кишечнике. Соответственно, животное

не получает требуемого количества кальция, и развивается клиническая картина его недостатка.

Слишком большое количество фосфора в организме может привести к почечной и сердечной недостаточности, а также к снижению плотности костной ткани.

Также переизбыток фосфора может вызвать вторичный алиментарный гиперпаратиреоз, который проявляется в виде остеопении: костная ткань становится хрупкой, подвержена спонтанным переломам.

Потребление кальция должно соответствовать потреблению фосфора, чтобы поддерживать их на сбалансированном уровне.

Для правильного развития костной системы рептилий соотношение кальция и фосфора в рационе должно составлять приблизительно 2:1.

Рацион питания хамелеонов в неволе содержит более высокие уровни фосфора по сравнению с кальцием из-за состава наиболее часто употребляемых в пищу насекомых, таких как сверчки, которые содержат соотношение P: Ca 3: 1. Что означает, что они содержат примерно в три раза больше фосфора, чем кальция. Это может привести к несбалансированному уровню двух минералов, что должно быть исправлено добавлением в пищу рептилиям добавок кальция без фосфора [6].

Холекальциферол (витамин D3)— это жирорастворимый витамин. Он производится в эпидермисе многих животных под воздействием ультрафиолетовых лучей солнечного света. Главной его функцией является обеспечение всасывания кальция из продуктов питания в кишечнике, поддержание кальций-фосфорного обмена, также он играет важную роль в поддержании здоровья иммунной системы. Если животное получает хорошо сбалансированное питание и достаточное количество естественного солнечного света или ультрафиолетового освещения, то дополнительно давать витамин D3 не рекомендуется, так как повышенная дозировка может привести к отравлению.

Гипервитаминоз D вызывает кальцификацию мягких тканей организма животного, а также негативно влияет на нервы и мышцы. Клиническими симптомами являются – угнетенное состояние, анорексия (отказ от корма), полиурия (частое мочеиспускание) или полидипсия (сильная жажда), и потеря веса. На данный момент нет клинически опробованных способов лечения этого заболевания у рептилий.

В природе дневные рептилии синтезируют витамин D3 через поглощение кожей ультрафиолетовых лучей от солнца. При содержании в неволе, рептилии могут самостоятельно синтезировать витамин D3 под воздействием облучения источниками ультрафиолета UVB (УФ-B).

Многие люди дают своим питомцам порошок кальция с D3, чередуя его с поливитаминными добавками, что в последствии является причиной опухоли у хамелеонов и других рептилий.

Витамин А является следующим наиболее важным витамином в питании рептилий. Этот витамин важен для нормального функционирования зрения, он обеспечивает регенерацию клеток эпителия, участвует в обмене фосфора и кальция, в деление клеток и поддержание иммунной, сердечно-сосудистой и репродуктивной систем [3].

Основная часть витамина А в организме у рептилий появляется при преобразовании каротиноидов, содержащихся в растениях. Когда в организм попадают провитамины, то при преобразовании в ретинол, они ослабляются. Этот процесс происходит в клетках слизистой оболочки кишечника. Затем хиломикроны захватывают сформировавшийся ретинол и транспортируют его в печень на хранение. По мере необходимости печень при помощи ретинол-связывающего белка выдает ретинол различным органам и тканям.

В отличии от провитаминов, преформированный витамин А обходит все барьеры и усваивается неослабленным, здесь он может столкнуться с тем, что в печени больше нет места для его депонирования и начинается гипервитаминоз А, затем развиваются симптомы токсической дистрофии печени: отёк, желтуха, жирный стул и парез задних конечностей, а

также нарушение функций почек, так как один из симптомов гипервитаминоза А – это гиперкальциемия. Затем у рептилий появляются метаболические заболевания костной ткани.

Преформированный витамин А следует использовать только для лечения серьезных случаев гиповитаминоза витамина А и симптомов, которые указывают на его наличие. Слишком опасно использовать его в качестве пищевой добавки для рептилий.

У рептилий из-за недостатка витамина А возникает сухость, помутнение и размягчение роговицы, резкий отек век. При длительном дефиците витамина А у змей и ящериц нарушается линька, начинаются различные заболевания кожи, расстраивается пищеварение. У крокодилов при А-гиповитаминозе поражаются почки и мочеточники.

Как правило, наиболее уязвимые участки кожи — это участки рыхлой кожи возле передних ног и шеи, они опухают из-за повреждения клеток.

Также при гипервитаминозе А у черепахи образуются плохо различимые пузыри под кожей, затем старый эпидермис трескается и слущивается, открывая липкие, мокнущие, покрасневшие участки дермы, а иногда и мышечный слой. Отмечается гиперплазия конъюнктивального эпителия и отёк век. Кожа черепахи пахнет витамином А. При гипервитаминозе А отказывает печень и быстро развивается печеночная недостаточность. При несвоевременном лечении выживает лишь около 5% рептилий [4, 5, 7].

Витаминно-минеральный комплекс очень важен для полноценного функционирования организма. Необходимо контролировать потребление витаминов и минералов рептилией для избежания множества проблем со здоровьем. Обеспечить достаточный уровень потребления витаминов и минералов можно за счет составления полноценного и разнообразного рациона, например, скармливанием различных насекомых, овощей, фруктов, а также использованием готовых витаминных и кормовых добавок.

СПИСОК ЛИТЕРАТУРЫ

1. Лихошерст, Ю.И. Обоснование необходимости введение в рацион свиней эссенциальных микроэлементов / Ю.И. Лихошерст, М.В. Лазарева // Вопросы ветеринарной науки и практики : сборник трудов научно-практической конференции преподавателей, аспирантов, магистрантов и студентов факультета ветеринарной медицины Новосибирского государственного аграрного университета, Новосибирск, 30 марта 2021 года. – Новосибирск: ИЦ НГАУ «Золотой колос», 2021. – С. 39-42.
2. Мезенцева, С. В. Влияние кормовой добавки Биокальций на биохимический статус крови перепелов / С. В. Мезенцева, М. В. Лазарева, Л. Н. Стацевич // Вестник НГАУ (Новосибирский государственный аграрный университет). – 2022. – № 4(65). – С. 153-159.
3. Васильев Д.Б. Профилактика нарушений минерального обмена у рептилий в неволе и применение витаминно-минеральных подкормок / Д.Б. Васильев, В.С. Швед // Научные исследования в зоологических парках. – 2022. – № 20. – С. 50-63.
4. Васильев Д.Б. Ветеринарная герпетология: ящерицы / Д.Б. Васильев. - Москва: Издательская группа «Проект-Ф». –2005. – 480 с.
5. Ярофке Д. Рептилии: болезни и лечение / Д. Ярофке, Ю. Ланде. – Москва: Аквариум. –2020. – 240 с.
6. Васильев Д.Б. Фосфорно-кальциевый обмен у наземных позвоночных. Нозология, сравнительная патология, дифференциальная диагностика и терапия основных, сопутствующих и клинически сходных болезней рептилий / Д.Б. Васильев // М-лы X Московского Международного ветеринарного конгресса. – М.: –2022. – С. 134-52.
7. Васильев Д.Б. Ветеринарная герпетология / Д.Б. Васильев. - Москва: Издательская группа «Проект-Ф». –2016. – 420 с.

УДК 619:[612.015.3:591.16]

РОЛЬ ЛАКТАТА В АКТИВАЦИИ АКРОСОМАЛЬНОЙ РЕАКЦИИ

А.А. Кутузиди, студентка
Н.Н. Горб, канд. ветеринар. наук
Новосибирский государственный аграрный университет

Аннотация. Целью данной работы является обобщение литературных данных о влиянии лактата на акросомальную реакцию сперматозоидов и его роли в репродуктивной функции у сельскохозяйственных животных. Рассмотрены биохимические механизмы действия лактата, его участие в энергетическом метаболизме и регуляции АР, практическое применение лактата в методах криоконсервации спермы и искусственного осеменения.

Ключевые слова: лактат, акросомальная реакция, сперматозоиды, метаболизм, энергетический обмен, криоконсервация, искусственное осеменение.

Акросомальная реакция (АР) – ключевой этап оплодотворения, обеспечивающий проникновение сперматозоида через оболочки ооцита. Ее регуляция зависит от множества факторов, включая влияние ионов кальция, pH и энергетических субстраов, таких как лактат [1]. В последние годы возрастает интерес к роли лактата не только как метаболита гликолиза, но и как модулятора функционального состояния сперматозоидов.

Лактат является важным метаболитом в энергетическом обмене сперматозоидов, где он выполняет двойную функцию: служит субстратом для производства АТФ и участвует в регуляции клеточного гомеостаза. В отличие от большинства клеток, сперматозоиды млекопитающих в значительной степени зависят от гликолиза, что делает лактат ключевым участником их метаболизма [2, 3].

Основным источником лактата для сперматозоидов является семенная плазма и секреты половых путей самки [4]. Транспорт лактата через мембрану сперматозоидов осуществляется с помощью специализированных монокарбоксилатных переносчиков, которые одновременно переносят ионы водорода, влияя на внутриклеточный pH [5].

В регуляции акросомальной реакции основное значение имеет способность лактата превращаться внутри клетки обратно в пируват под действием лактатдегидрогеназы (ЛДГ), что поддерживает баланс НАД+/НАДФ и обеспечивает продолжение гликолиза [2, 3]. Этот процесс особенно важен в условиях ограниченного доступа к кислороду, например, при миграции сперматозоидов по половым путям самки [4].

Лактат не только участвует в энергетическом обмене, но и влияет на окислительно-восстановительный статус клетки. Повышение концентрации лактата способствует снижению уровня реактивных форм кислорода, защищая сперматозоиды от окислительного стресса [2, 6]. Это свойство имеет особое значение для сохранения жизнеспособности сперматозоидов при криоконсервации [7].

Особый интерес представляет взаимодействие лактата с кальциевыми каналами. Лактат способствует увеличению внутриклеточной концентрации Ca2+, необходимой для инициации АР [6]. Этот эффект реализуется через активацию потенциал-зависимых кальциевых каналов, ингибирование кальциевых АТФаз и через усиление кальций-индуцированного высвобождения кальция [2].

Таким образом, метаболизм лактата в сперматозоидах представляет собой сложную систему, интегрированную с их энергетическими потребностями и защитными механизмами [2]. Понимание этих процессов важно для разработки оптимальных сред для хранения и использования спермы в репродуктивных технологиях [7].

Важное практическое значение имеет способность лактата повышать устойчивость сперматозоидов к криоповреждениям. Включение лактата в состав криопротекторных сред улучшает сохранность акросомы после замораживания-оттаивания. Этот эффект особенно важен для технологий искусственного осеменения в животноводстве [7].

Использование лактата в репродуктивных технологиях сельскохозяйственных животных приобретает все большее значение благодаря его многофункциональному действию на сперматозоиды. Важное практическое значение имеет способность лактата повышать устойчивость сперматозоидов к криоповреждениям. В связи с этим, широкое применение лактат находит при криоконсервации спермы, где его добавление в состав разбавителей позволяет снизить повреждение акросомы в процессе замораживания-оттаивания. Этот эффект связан со способностью лактата стабилизировать клеточные мембраны и поддерживать энергетический метаболизм при низких температурах. Особенно важно это свойство для технологий искусственного осеменения в животноводстве [7, 8].

В современных средах для криоконсервации оптимальная концентрация лактата обеспечивает: 1) поддержание жизнеспособности сперматозоидов; 2) сохранение структурной целостности акросомы; 3) поддержание подвижности после оттаивания [7, 3].

Использование лактата в составах для искусственного осеменения показало значительное улучшение оплодотворяющей способности спермы быков по сравнению с традиционными разбавителями. Наибольший эффект достигается при добавлении лактата в комбинации с другими энергетическими субстратами – глюкозой и пируватом. Такие многокомпонентные среды обеспечивают оптимальный метаболический баланс, поддерживая окислительно-восстановительный статус и снижая окислительный стресс в сперматозоидах [8, 9].

Особое значение имеет применение лактата в диагностике мужского бесплодия. Оценка метаболизма лактата в сперматозоидах позволяет выявлять нарушения энергетического обмена, которые могут быть причиной сниженной оплодотворяющей способности. В частности, определение активности лактатдегидрогеназы (ЛДГ) в семенной плазме стало важным диагностическим маркером при оценке качества спермы [10].

Проведенный анализ данных позволяет сделать следующие выводы о роли лактата в активации акросомальной реакции:

1. Лактат выполняет ключевую функцию в энергообеспечении сперматозоидов, выступая как: важный метаболический субстрат гликолиза; регулятор НАД+/НАДФ баланса; стабилизатор внутриклеточного Ph.

2. Влияние на акросомальную реакцию осуществляется через: поддержание необходимого уровня АТФ; модуляцию кальциевой сигнализации; защиту от окислительного стресса.

3. Практическое применение в ветеринарной андрологии включает: улучшение криоконсервации спермы; оптимизацию составов для искусственного осеменения; диагностику нарушений фертильности.

Полученные данные имеют важное значение для совершенствования методов репродуктивных технологий в животноводстве и решения проблем мужского бесплодия у сельскохозяйственных животных. Перспективными направлениями дальнейших исследований является изучение видовых особенностей метаболизма лактата.

СПИСОК ЛИТЕРАТУРЫ

1. Flesch, F. M. Dynamics of the mammalian sperm plasma membrane in the process of fertilization / F. M. Flesch, B. M. Gadella // Biochimica et Biophysica Acta (BBA) - Reviews on Biomembranes. – 2000. – Vol. 1469, № 3. – P. 197–235.

2. Rodriguez-Gil, J. Mammalian Sperm Energy Resources Management and Survival during Conservation in Refrigeration / J. Rodriguez-Gil // Reproduction in Domestic Animals. – 2006. – Vol. 41, Suppl. 2. – P. 11–20.

3. Mukai, C. Glycolysis Plays a Major Role for Adenosine Triphosphate Supplementation in Mouse Sperm Flagellar Movement / C. Mukai, M. Okuno // Biology of Reproduction. – 2004. – Vol. 71, № 2. – P. 540–547.

4. du Plessis, S. S. Oxidative phosphorylation versus glycolysis: what fuel do spermatozoa use? / S. S. du Plessis, A. Agarwal, G. Mohanty, M. van der Linde // Asian Journal of Andrology. – 2015. – Vol. 17, № 2. – P. 230–235.

5. Zhou, J. The Semen pH Affects Sperm Motility and Capacitation / J. Zhou, L. Chen, J. Li, H. Li, Z. Hong, M. Xie, B. Yao // PLOS ONE. – 2015. – Vol. 10, № 7.

6. Колотьева, Н. А. Роль малых молекул в регуляции обмена веществ (обзор литературы) / Н. А. Колотьева, Ф.Н. Гильмиярова // Клиническая лабораторная диагностика. – 2019. – № 12 — С. 716–722.

7. Hernández-Avilés, C. The effects of metabolic substrates glucose, pyruvate, and lactate added to a skim milk-based semen extender for cooled storage of stallion sperm / C. Hernández-Avilés, L. Ramírez-Agámez, C. C. Love, M. Friedrich, M. Pearson, D. E. Kelley, D. D. Varner // Theriogenology. – 2020. – Vol. 161. – P. 83–97.

8. Hernández-Avilés, C. Lactate-induced spontaneous acrosomal exocytosis as a method to study acrosome function in stallion sperm / C. Hernández-Avilés, L. Ramírez-Agámez, D. D. Varner, C. C. Love // Theriogenology. – 2023. – Vol. 210. – P. 169–181.

9. Rehman, F. U. Semen Extenders and Artificial Insemination in Ruminants / F. U. Rehman, C. Zhao, M. A. Shah, M. S. Qureshi, X. Wang // VETERINARIA – 2013. – Vol. 1, № 1. – P. 1–8.

10. Павлов, В. Н. Молекулярные и метаболические аспекты мужского бесплодия / В. Н. Павлов, Э. Ф. Галимова, Б. Ф. Терегулов, В. Т. Кайбышев, Ш. Н. Галимов // Вестник урологии, – 2016. – № 2 — С. 40–59.

УДК 619: 615.9

ОЦЕНКА ТОКСИКОЛОГИЧЕСКИХ ХАРАКТЕРИСТИК ПРЕПАРАТОВ БИОФЕРРОН, БИОЦИНК И БИОКАЛЬЦИЙ

М.В. Лазарева, канд. ветеринар. наук, доцент
Новосибирский государственный аграрный университет

Аннотация. В статье представлены результаты изучения острой токсичности, хронической токсичности, раздражающее и сенсибилизирующее действие хелатных соединений железа, цинка и кальция в составе препаратов Биоферрон, Биоцинк и Биокальций на лабораторных животных. Полученные данные свидетельствуют, что препараты, введенные в желудок, на кожные покровы и слизистые оболочки лабораторным животным, не ведут к изменениям клинического состояния и гибели животных, что позволяет отнести их к IV классу опасности (ГОСТ 12.1.007-76).

Ключевые слова: токсикологические свойства, раздражающее и сенсибилизирующее действие, Биоферрон, Биоцинк, Биокальций.

В настоящее время отмечен особый интерес к микроэлементным препаратам, в которых жизненно необходимые микроэлементы находятся в составе хелатных соединений. Хелатные соединения обладают высокой биологической активностью, обеспечивают лучшую ассимиляцию металлов, что в свою очередь положительно влияет на резистентность, продуктивные и воспроизводительные функции всех сельскохозяйственных животных [1, 2, 3, 4].

Целью работы явилось изучить токсикологические характеристики препаратов Биоферрон, Биоцинк и Биокальций.

Материалы и методы. Препараты Биоферрон, Биоцинк и Биокальций представляют собой водные растворы биологически активных веществ, в состав которых входят органически связанные железо (Fe), цинк (Zn) и кальций (Ca) в форме хелатов и карбоксилатов (1000 мг/л), полный набор витаминов и аминокислот и комплекс биологически активных

веществ пихты сибирской. Токсикологические исследования проводили на лабораторных животных в соответствии с общепринятыми методиками [5, 6].

Результаты исследования.

Исследование острой токсичности препаратов Биоферрон, Биоцинк и Биокальций проводили на 100 беспородных белых мышах весом 19-21 г. Препараты Биоферрон, Биоцинк и Биокальций, являясь кормовыми концентратами, предварительно перед введением животным опытных групп были подвергнуты разведению 0,9%-ым изотоническим раствором натрия хлорида в соотношении 1 : 10.

Белые мыши были разделены на десять групп по 10 голов. Мышам 1-й опытной группы вводили в желудок Биоферрон в дозе 15,0 мг/кг массы тела, что составило 0,3 мл однократно (превышение предполагаемой терапевтической дозы в 7,5 раз). Мышам 2-й опытной группы вводили Биоферрон в дозе 25 мг/кг (0,5 мл), что превышало предполагаемую терапевтическую дозу в 12,5 раз. Мышам 3-й опытной группы вводили Биоферрон в дозе 50,0 мг/кг (1,0 мл) двукратно, интервалом в 4 часа, что превышало терапевтическую дозу в 25 раз. Мышам 4-й, 5-й и 6-й опытных групп вводили в желудок Биоцинк в тех же дозах. Мышам 7-й, 8-й и 9-й опытных групп вводили в желудок Биокальций в тех же дозах, что превышало предполагаемую терапевтическую дозу в 1,5, 2,5 и 5 раз. Контрольной группе мышей вводили 0,9%-ый изотонический раствор натрия хлорида в дозе 50,0 мг/кг (1,0 мл) двукратно по 25,0 мг/кг, интервалом в 4 часа.

За животными велись ежедневные клинические наблюдения в течение 14 дней (табл. 1).

Таблица 1 – Изучение острой токсичности препаратов Биоферрон, Биоцинк и Биокальций

Группа	Количество животных в группе, гол.	Доза препарата, мг/кг / мл	Пало живоных, гол.	Выжило животных, гол.	Летальность, %
1-я опытная (Биоферрон)	самцы, 5	15,0 / 0,3	0	5	0
	самки, 5	15,0 / 0,3	0	5	0
2-я опытная (Биоферрон)	самцы, 5	25,0 / 0,5	0	5	0
	самки, 5	25,0 / 0,5	0	5	0
3-я опытная (Биоферрон)	самцы, 5	50,0 / 1,0	0	5	0
	самки, 5	50,0 / 1,0	0	5	0
4-я опытная (Биоцинк)	самцы, 5	15,0 / 0,3	0	5	0
	самки, 5	15,0 / 0,3	0	5	0
5-я опытная (Биоцинк)	самцы, 5	25,0 / 0,5	0	5	0
	самки, 5	25,0 / 0,5	0	5	0
6-я опытная (Биоцинк)	самцы, 5	50,0 / 1,0	0	5	0
	самки, 5	50,0 / 1,0	0	5	0
7-я опытная (Биокальций)	самцы, 5	15,0 / 0,3	0	5	0
	самки, 5	15,0 / 0,3	0	5	0
8-я опытная (Биокальций)	самцы, 5	25,0 / 0,5	0	5	0
	самки, 5	25,0 / 0,5	0	5	0
9-я опытная (Биокальций)	самцы, 5	50,0 / 1,0	0	5	0
	самки, 5	50,0 / 1,0	0	5	0
Контрольная (NaCL 0,9%)	самцы, 5	- / 1,0	0	5	0
	самки, 5	- / 1,0	0	5	0

При введении препаратов Биоферрон, Биоцинк и Биокальций в желудок в дозе 15,0 мг/кг у белых мышей изменений в клиническом состоянии на протяжении всего опыта не наблюдали, внешний вид и поведение животных не изменялось.

При введении препаратов Биоферрон, Биоцинк и Биокальций в дозе 25,0 мг/кг в желудок у белых мышей через 10 минут отмечали угнетение, отсутствие аппетита, снижение двигательной активности. Через 2 часа двигательная активность восстанавливалась, на 2-е сутки общее состояние было таким же, как в начале исследования.

При введении препаратов Биоферрон, Биоцинк и Биокальций в дозе 50,0 мг/кг в желудок у белых мышей после первого введения отмечали угнетение, отсутствие аппетита, снижение двигательной активности. После повторного введения угнетенное состояние наблюдали в течение суток. Аппетит и двигательная активность нормализовались к концу 2-х суток.

Мыши контрольной группы после введения внутрижелудочно физиологического раствора в дозе 1,0 мл двукратно, интервалом в 4 часа, были угнетены в течение 10 минут, полностью восстановились через 2 часа.

Все животные по истечению опыта подверглись девитализации и вскрытию. При вскрытии оценивали внешний вид внутренних органов (печень, почки, легкие, селезенка, сердце, желудок, тонкий и толстый отделы кишки). Среди мышей контрольной и опытных групп различий не выявлено, состояние внутренних органов в норме. Среди крыс контрольной и опытных групп различий также не выявлено, состояние внутренних органов в норме. Величину летальной дозы установить не удалось.

Для изучения хронической токсичности было сформировано 10 групп белых беспородных крыс весом 180-200 г, по 6 голов в каждой.

Крысы контрольной группы получали стандартный комбикорм. Препараты Биоферрон, Биоцинк и Биокальций, являясь кормовыми концентратами, предварительно перед введением животным опытных групп были подвергнуты разведению 0,9%-ым изотоническим раствором натрия хлорида в соотношении 1 : 10.

Крысам 1-й, 2-й и 3-й опытных групп включали в рацион Биоферрон в дозах 0,2 мг/кг, 1,0 мг/кг и 2,0 мг/кг соответственно (терапевтическая доза, пяти- и десятикратная от терапевтической) ежедневно, 1 раз в сутки, в течение 60 дней. Крысам 4-й, 5-й и 6-й опытных групп давали Биоцинк в тех же дозах ежедневно, 1 раз в сутки, в течение 60 дней. Крысам 7-й, 8-й и 9-й опытных групп давали Биокальций дозах 1,0 мг/кг, 5,0 мг/кг и 10,0 мг/кг соответственно (терапевтическая доза, пяти- и десятикратная от терапевтической) ежедневно, 1 раз в сутки, в течение 60 дней (табл. 2).

Таблица 2 – Изучение хронической токсичности препаратов Биоферрон, Биоцинк и Биокальций

Группа	Количество животных в группе, гол.	Доза препарата, мг/кг / мл	Пало живоных, гол.	Выжило животных, гол.	Летальность, %
1-я опытная (Биоферрон)	самцы, 3	0,2 / 0,4	0	3	0
	самки, 3	0,2 / 0,4	0	3	0
2-я опытная (Биоферрон)	самцы, 3	1,0 / 2,0	0	3	0
	самки, 3	1,0 / 2,0	0	3	0
3-я опытная (Биоферрон)	самцы, 3	2,0 / 4,0	0	3	0
	самки, 3	2,0 / 4,0	0	3	0
4-я опытная (Биоцинк)	самцы, 3	0,2 / 0,4	0	3	0
	самки, 3	0,2 / 0,4	0	3	0
5-я опытная (Биоцинк)	самцы, 3	1,0 / 2,0	0	3	0
	самки, 3	1,0 / 2,0	0	3	0
6-я опытная (Биоцинк)	самцы, 3	2,0 / 4,0	0	3	0
	самки, 3	2,0 / 4,0	0	3	0
7-я опытная (Биокальций)	самцы, 3	1,0 / 2,0	0	3	0
	самки, 3	1,0 / 2,0	0	3	0
8-я опытная (Биокальций)	самцы, 3	5,0 / 10,0	0	3	0
	самки, 3	5,0 / 10,0	0	3	0
9-я опытная (Биокальций)	самцы, 3	10,0 / 20,0	0	3	0
	самки, 3	10,0 / 20,0	0	3	0
Контрольная (NaCL 0,9%)	самцы, 3	- / 10,0	0	3	0
	самки, 3	- / 10,0	0	3	0

В ходе исследования случаев гибели крыс отмечено не было. Все животные выжили. При этом их состояние являлось удовлетворительным. У животных 1-й, 4-й и 6-й опытных групп, которые получали препараты Биоферрон, Биоцинк и Биокальций в предполагаемой терапевтической дозе, в течение всего эксперимента патологических изменений в общем состоянии и поведении не выявлено. У животных 2-й опытной, 5-й опытной и 8-й опытной групп, которые получали препараты в дозе превышающие предполагаемую терапевтическую дозу в 5 раз, спустя 20 дней отмечали эпизодические отклонения от нормы в виде лёгкого угнетения, снижения двигательной активности, поедаемости корма. У животных 3-й, 6-й и 9-й опытных групп, которые получали препараты в дозе превышающие предполагаемую терапевтическую дозу в 10 раз, отмечались эпизодические отклонения от нормы в виде угнетения, отсутствия аппетита, снижения двигательной активности на 12-й день эксперимента. У крыс контрольной группы изменений в общем состоянии не отмечали в течение всего срока эксперимента.

Препараты Биоферрон, Биоцинк и Биокальций не оказали отрицательного влияния на показатели крови крыс. Введение данных препаратов в желудок крысам не приводит к достоверному изменению гематологических показателей. Несмотря на длительное применение препаратов число эритроцитов, лейкоцитов, уровень гемоглобина оставались в пределах физиологической нормы. Данные показатели не отличаются от значений контрольной группы животных на всем протяжении опыта.

Биохимический состав сыворотки крови животных свидетельствует об удовлетворительном состоянии здоровья подопытных животных. Содержание общего белка в сыворотке крови крыс в группах, получавших Биокальций превышало контрольные значения на 3,38-4,85% на 30 день эксперимента, на 3,39-7,09% – на 60 день эксперимента, при этом значения не привышали диапазона референсного значения, принятого для крыс.

В организме животных всех опытных групп превышение значений уровня общего белка свидетельствует о более интенсивном белковом обмене по сравнению с аналогами из контроля, у них был сформирован больший белковый резерв.

Показатель мочевины в сыворотке крови крыс всех исследуемых групп укладывался в диапазон референсных значений, что свидетельствует о хорошей фильтрации продуктов жизнедеятельности почками.

Активность аспартатаминотрансферазы (АСТ) и аланинаминотрансферазы (АЛТ) в сыворотке крови опытных животных практически не отличалось от контроля, что свидетельствует об отсутствии отрицательного влияния на функцию печени животных.

В показателях минерального обмена регистрировали равномерную динамику, без статистически значимых различий между исследуемыми группами. Все показатели оставались в пределах физиологической нормы. В опытных группах крыс, получавших препарат Биокальций, статистически значимо уровень кальция превышал контрольные значения на 22,00-26,00% ($p \leq 0,01$) на 30-й день эксперимента, на 15,09-16,60% ($p \leq 0,05$) – на 60-й день эксперимента.

Уровни показателей сыворотки крови в пределах интервала нормы следует интерпретировать как отсутствие патологического влияния на печень, почки животных, а также воспалительных процессов в организме.

Все животные по истечению эксперимента подверглись девитализации и вскрытию. Морфологическое исследование не выявило существенных различий состояния внутренних органов у крыс подопытных групп по сравнению с животными контрольной группы.

Таким образом, при изучении на крысах хронической токсичности препаратов Биоферрон, Биоцинк и Биокальций можно сделать вывод о их безопасности. Но полученные результаты следует учитывать в целях прогнозирования возможных побочных эффектов при выборе доз в клинических исследованиях.

Исследование местно-раздражающего действия препаратов Биоферрон, Биоцинк и Биокальций проводили на 20 клинически здоровых морских свинках массой 250-300 г методом эпикутанных аппликаций на боковой поверхности туловища с последующей оценкой

реакции кожи и общего состояния животных. Моские свинки были разделены на четыре группы, где 1-я группа являлась контрольной, 2, 3 и 4-я – опытными.

На боковой поверхности туловища животных выстригали участки площадью 6 см^2. В течение 14 дней препараты Биоферрон, Биоцинк и Биокальций слегка втирали в кожу участка правой боковой поверхности морских свинок опытных групп в дозе 0,5 мл, через 4 часа смывали теплой водой. Морским свинкам контрольной группы также в течение 14 дней слегка втирали в выстриженную правую боковую поверхность кожи 0,9% раствор натрия хлорида в дозе 0,5 мл.

С 15-го дня, с целью определения сенсибилизирующего влияния, препараты наносили на участок левой боковой поверхности (участок разрешающего нанесения) в течение 11 дней с последующим наблюдением за животными в течение 14 дней.

Наблюдение за состоянием кожи проводили через 1 час после удаления препаратов и непосредственно перед нанесением препаратов.

Каких-либо изменений в состоянии кожного покрова животных, в том числе покраснений, отека, через 12, 24, 48 часов не отмечали. В результате наблюдения в течении первых 5 дней за животными не было отмечено отклонений от нормы в поведении и состоянии кожного покрова. Нарушений в состоянии дыхательной, пищеварительной и других систем организма животных не регистрировалось. Не наблюдали также проявления беспокойства в поведении подопытных животных.

На 6-7 день аппликации растворов Биоферрон, Биоцинк и Биокальций у морских свинок опытных групп было отмечено окрашивание шерстного покрова и кожи обрабатываемого участка в коричневый цвет – цвет изучаемого препарата Биоферрон, золотисто-оранжевый – цвет изучаемого препарата Биоцинк, красно-коричневый – цвет изучаемого препарата Биокальций. Также отмечено незначительное огрубление кожи обрабатываемого участка.

Отмеченные изменения кожи и шерстного покрова были ограничены и не распространялись на другие области, не соприкасавшиеся с препаратами. Данный эффект выражался только местной реакцией организма морских свинок на аппликацию препаратов без изменений деятельности систем.

Нанесение разрешающей дозы веществ не вызвало изменений воспалительного характера, по-прежнему обнаруживались окрашивания шерстного покрова и кожи. На основании проведенных исследований установили, что локальность изменений в коже и шерстном покрове, ограниченная местом аппликации, свидетельствует об отсутствии у препаратов аллергенных и сенсибилизирующих свойств.

При изучении местного действия препаратов Биоферрон, Биоцинк и Биокальций на слизистые оболочки использовали 15 здоровых кроликов 2-2,5 кг. В конъюнктивальный мешок правого глаза кроликов вводили глазной пипеткой по 1-2 капли препаратов Биоферрон (5 кроликов), Биоцинк (5 кроликов), Биокальций (5 кроликов) однократно. В конъюнктивальный мешок левого глаза каждого кролика закапывали 1-2 капли физиологического раствора, его использовали в качестве контроля.

Реакцию учитывали через 15 минут и спустя 24, 48, 72 часа по внешнему виду конъюнктивы и по реакции склеры. В течение первых суток наблюдалось слезотечение и гиперемия слизистых оболочек века, которое проходило спустя 20 часов. В течение всего остального срока наблюдения патологических изменений не наблюдалось. Конъюнктива имела бледно-розовый цвет, склера без участков гиперемии.

Таким образом, препараты Биоферрон, Биоцинк и Биокальций не обладают раздражающим эффектом при воздействии на слизистые оболочки.

Заключение. При оценке токсикологических характеристик препаратов Биоферрон, Биоцинк и Биокальций выявили отсутствие острой, хронической токсичности, отсутствие раздражающего и сенсибилизирующего действия, отсутствие раздражающего эффекта при воздействии препаратов на слизистые оболочки, что позволяет отнести их к IV классу опасности.

СПИСОК ЛИТЕРАТУРЫ

1. Измайлов, Е. Органические формы микроэлементов. Тема не теряет актуальности! / Е. Измайлов // Эффективное животноводство. – 2021. – № 9(175). – С. 13-18.

2. Кощаев, А.Г. Применение хелатных форм препаратов в кормлении животных / А.Г. Кощаев, А.Н. Гнеуш, А.В. Антипова // Инновационные подходы к повышению продуктивности сельскохозяйственных животных: Материалы Международной научно-практической конференции, посвященной 100-летию Кубанского государственного аграрного университета имени И.Т. Трубилина, Краснодар, 16 декабря 2021 года. – Краснодар: Кубанский государственный аграрный университет имени И.Т. Трубилина, 2021. – С. 50-56.

3. Лазарева, М.В. влияние органических соединений микроэлементов на продуктивность свиней / М.В. Лазарева // Актуальные проблемы лечения и профилактики болезней молодняка : материалы Международной научно-практической конференции, Витебск, 02–04 ноября 2023 года. – Витебск: Учреждение образования "Витебская ордена "Знак Почета" государственная академия ветеринарной медицины ", 2023. – С. 210-215.

4. Югатова, Н.Ю., Изучение острой токсичности и некоторых клинических показателей нового хелатного соединения / Н.Ю. Югатова, Р.О. Васильев, М.Д. Назарова [и др.] // Международный вестник ветеринарии. – 2024. – № 2. – С. 95-106.

5. Каркищенко, Н.Н. Руководство по лабораторным животным и альтернативным моделям в биомедицинских технологиях / под ред. Н.Н. Каркищенко и С.В. Грачева. – М.: Профиль, 2010. – 334 с.

6. Миронов, А.Н. Руководство по проведению доклинических исследований лекарственных средств / А.Н. Миронов, Н.Д. Бунатян, А.Н. Васильев [и др.] // М.: Гриф и К. – 2012. – С. 944.

УДК 619:611.1:568.14

ОСОБЕННОСТИ СТРОЕНИЯ СЕРДЕЧНО-СОСУДИСТОЙ СИСТЕМЫ КРОКОДИЛА

Д.И. Лисицкая, студентка
Научный руководитель: С.В. Баталова, канд. биол. наук, доцент
Новосибирский государственный аграрный университет

Аннотация. Строение сердечно-сосудистой системы животных любых видов обладает своими весьма характерными особенностями. В данной статье рассматриваются уникальные анатомические и физиологические особенности сердечно-сосудистой системы крокодилов, отличающие их от других рептилий и приближающие к птицам и млекопитающим.

Ключевые слова: четырехкамерное сердце, отверстие Паниццы, кровоток, крокодил, сосуды.

Крокодилы – это наиболее высокоорганизованная группа крупных хищных пресмыкающихся, насчитывающая около 30 видов. Они обладают рядом прогрессивных признаков. Все крокодилы ведут полуводный образ жизни. Также они являются хладнокровными животными, несмотря на то, что у них четырехкамерное сердце. То есть, они не способны вырабатывать тепло, их температура такая же, как и температура окружающей их среды. Сердечно-сосудистая система крокодилов представляет собой уникальный и сложный комплекс анатомических и физиологических адаптация, позволяющих этим рептилиям успешно существовать в полуводной среде. В отличие от большинства других рептилий, у которых трехкамерное сердце, крокодилы обладают четырехкамерным сердцем, более характерным для птиц и млекопитающих. Однако, в дополнение к этому, у крокодилов присутствует уникальная структура - отверстие Паниццы, обеспечивающее возможность шунтирования крови между кругами кровообращения [1].

Так как сердце крокодила является четырехкамерным, оно обеспечивает абсолютное разделение венозной и артериальной кровеносных систем, что является важным физиологическим аспектом. Строение сердца включает в себя два желудочка - правый и левый – а также два предсердия – левое и правое. Внутри системы кровообращения правое предсердие функционирует как приемник венозной крови, поступающей из организма, тогда как левое предсердие принимает кровь, обогащенную кислородом, которая поступает из легких. Основное предназначение левого желудочка - перекачивание оксигенированной крови в аорту для системного кровообращения, а правого желудочка - деоксигенированной крови в легочную артерию для оксигенации в легких. Следует отметить, что круги кровообращения у крокодилов не полностью разделены, в отличие от птиц и млекопитающих, у которых эти системы четко разделены. У крокодилов наблюдается частичное слияние системного и легочного круга: кровь из органов циркулирует в малом круге, возвращаясь в сердце, а кровь, поступающая из легких, циркулирует в большом круге, при этом они оба замкнуты друг на друге [2].

Более того, у крокодилов, в отличие от других рептилий, установлены специфические особенности артериальной системы. Так, у них присутствует две дуги аорты (правая и левая), ответственные за распределение кровотока в системном круге. Правая дуга выходит из левого желудочка, а левая – из правого, что является уникальной особенностью данной группы животных. Обе аорты затем соединяются сосудом-анастомозом сзади от сердца. Центральным элементом данной анатомической конструкции является отверстие Паниццы, которое соединяет обе дуги и играет важную роль в шунтировании крови [3].

Легочная артерия у крокодилов отходит из правого желудочка, что является характерным признаком для большинства позвоночных, в отличие от малого круга кровообращения, который ограничен двумя клапанами. Первый из них, зубцовый клапан, представляет собой уникальное анатомическое образование, являющееся приспособлением, характерным только для этих пресмыкающихся, и играет важную роль в регулировке кровотока, способствуя его ограничению. Второй клапан – створчатый, функционирует для предотвращения обратного движения крови и обеспечивает односторонний поток. В обычном режиме деятельности сердца крокодила, кровь их правого желудочка поступает исключительно в легочную артерию, в то время как доступ крови к левой дуге аорты остается временно закрытым, поскольку клапан препятствует ее прохождению, а давление в дуге всегда превышает давление в правом желудочке. Так, кровь из левого желудочка направляется в правую дугу аорты, причем часть кровотока может также пройти через отверстие Паниццы в левую дугу аорты, это особенно заметно в фазу диастолы. Наряду с этим, кровь также может перемещаться между обеими дугами аорты посредством специального анастомоза, расположенного позади сердца [4].

При анализе циркуляции крови важно отметить, что, несмотря на возможное перемещение кровотока между дугами аорты, в обычных условиях работы сердца у крокодилов происходит полное разделение потоков артериальной и венозной крови. Но, в некоторых условиях, обусловленных сжатием зубцового клапана, происходит перекрытие легочного круга кровообращения, в результате чего давление в правом желудочке становится выше, чем в левой дуге аорты. Тогда создается ситуация, при которой двустворчатый клапан левой дуги аорты открывается, что способствует шунтированию венозной крови в системный кровоток. В этом случае, часть крови, поступающей в левую дугу аорты, достигает органов пищеварительной системы, хотя существует подтверждение тому, что некоторая ее часть может идти в обратном направлении через отверстие Паниццы в правую дугу аорты. Расширение проксимальной части левой дуги аорты, в отличие от ее более дистальных частей, свидетельствует о возможности прохождения значительных объемов крови из правого желудочка. Контроль за шунтированием осуществляется крокодилами самостоятельно и складывается из сужения зубцового клапана у основания легочного круга кровообращения. Регуляция работы зубцового клапана напрямую связана с нервной системой. В частности, адренергическая стимуляция ослабляет работу этого клапана, вероятно, оставляя его

открытым во время стрессовых условий или физических нагрузок. Размер отверстия Паниццы также находится под контролем: адренергическая стимуляция делает меньше его диаметр, тогда как вазоактивный кишечный полипептид способствует расширению отверстия [4].

Шунтирование крови имеет важное значение в жизни крокодилов. Так, например, во время ныряния у крокодилов значительно замедляется сердечный ритм, но это быстро обратимо с первым вдохом, сужаются сосуды в периферических тканях, таких как кожа и мышцы, перенаправляя кровь к жизненно важным органам (мозг, сердце). Открывается отверстие Паниццы, это позволяет деоксигенированной крови из правого желудочка шунтироваться в левую аорту и затем в системный кровоток, минуя легкие. Это особенно важно, потому что легкие во время ныряния не функционируют. Также существует мнение, что шунтирование крови может участвовать в терморегуляции, позволяя крокодилам перенаправлять кровь к коже для обогрева или охлаждения. И еще одной функцией шунтирования крови является улучшение работы органов пищеварения. Когда зубцовый клапан получает соответствующий нервный сигнал от стенок желудка, он инициирует изменение направления циркуляции крови. В результате насыщенная углекислым газом кровь, которая ранее поступала к легким, перенаправляется к пищеварительным органам. Такое перераспределение позволяет использовать углекислый газ в качестве активного компонента для секреции желудочного сока. Специальные железы, находящиеся в слизистой оболочке, используют диоксид углерода для стимуляции выделения желудочного сока. Чем больше углекислого газа поступает в эти железы, тем интенсивнее идет секреция. В результате такого механизма у крокодилов наблюдается значительно повышенная активность желудочных желез по сравнению с млекопитающими, что обеспечивает высокий уровень выработки желудочного сока. Этот фактор существенно расширяет возможности крокодилов по перевариванию твердой пищи, в том числе костей. Кроме того, увеличение объема выделяемого желудочного сока способствует не только более эффективному разложению сложных веществ, но также обеспечивает подавление роста патогенных бактерий в желудочной среде [5].

В заключение, сердечно-сосудистая система крокодилов представляет собой исключительный пример эволюционной адаптации к полуводному образу жизни. Сочетание четырехкамерного сердца и уникального отверстия Паниццы обеспечивает гибкую регуляцию кровотока, позволяя крокодилам эффективно адаптироваться к различным условиям, от длительных периодов задержки дыхания, до активной охоты на суше. Возможность шунтирования крови позволяет экономить кислород, предотвращать легочный отек и, возможно, регулировать температуру тела и эффективность пищеварения.

СПИСОК ЛИТЕРАТУРА

1. Блохин Г.И. Зоология : учебник для вузов / Г.И. Блохин, В.А. Александров. — 7-е изд., стер. — Санкт-Петербург : Лань. —2024. — 572 с.

2. Зеленевский Н.В. Анатомия животных : учебное пособие для вузов / Н.В. Зеленевский, К.Н. Зеленевский. — 2-е, испр. — Санкт-Петербург : Лань. — 2022. — 848 с.

3. Биология мелких домашних, лабораторных, диких, экзотических и зоопарковых животных : учебное пособие / О.Е. Мальцева, Н.В. Ставкина, Ю. Л. Тихая. — Барнаул : АГАУ. — 2020. — 167 с.

4. Особое строение сердца крокодила может помочь ему в пищеварении - Газета.Ru: [сайт]. URL: https://www.gazeta.ru/science/2008/02/05_a_2626172.shtml?updated

5. Central Cardiovascular Dynamics in Reptiles | SpringerLink: [сайт]. URL: https://link.springer.com/chapter/10.1007/978-3-642-79666-1_7

УДК 619: 611.33: 599.537

МОРФОЛОГИЧЕСКИЕ ОСОБЕННОСТИ ЖЕЛУДКА ДЕЛЬФИНА

А.Д. Литвинцева, студентка
Научный руководитель: М.В. Лазарева, канд. ветеринар. наук, доцент
Новосибирский государственный аграрный университет

Аннотация. В данной статье рассматриваются морфологические особенности строения желудка дельфина. Эти особенности могут являться приспособлениями, связанными со сложившимся образом жизни данного животного. Также в статье представлены видовые особенности желудка дельфина и их роль в процессах жизнедеятельности данного животного. Описаны морфофункциональные особенности всех частей желудка, являющихся неотъемлемой частью нормального состояния органа.

Ключевые слова: желудок, дельфин, морфофункциональные особенности, камеры желудка, отделы желудка.

Желудок является важной частью пищеварительной системы организма всех млекопитающих, в том числе и дельфина. Его желудок имеет такие особенности, которые сформировались в процессе онтогенеза только у этого вида животного.

Дельфины имеют специализированную пищеварительную систему, которая позволяет им эффективно переваривать разнообразную пищу, находящуюся в водной среде обитания. Строение желудка у дельфинов отличается от желудка наземных млекопитающих. Это связано с их эволюционным развитием и экологическими нишами, которые они занимают. Желудок дельфина имеет три камеры, каждая из которых будет рассмотрена в статье отдельно.

Таким образом, целью данной статьи является изучение особенностей строения желудка дельфина.

Материалы и методы исследования. Работа выполнялась с использованием научной литературы по морфологии и анатомии пищеварительной системы млекопитающих, обитающих как на суше, так и в воде, помимо этого использовались схемы, иллюстрирующие особенности всех камер желудка дельфина. Было проведено сравнение желудка дельфина с желудком животных, обитающих в наземно-воздушной среде обитания [13].

Результаты исследования. Желудок дельфина имеет сложное строение и состоит из трех отделов: переднего, среднего и пилорического. Передний отдел является самой большой камерой. Он служит в основном для механической обработки пищи. Слизистая оболочка этого отдела выстлана многослойным плоским ороговевающим эпителием. Она собрана в многочисленные складки различной высоты и направленности [1, 7]. Пищевод впадает в преддверие желудка, имеющее форму небольшого расширения, расположенного на вентральной стенке переднего отдела желудка [1].

Так как дельфины питаются относительно мягкой пищей, преимущественно рыбой, то такая пища легче переваривается и усваивается, в отличие от пищи, употребляемой крупным рогатым скотом и другими животными, имеющими многокамерное строение желудка [2, 3]. Стоит отметить, что передний отдел является преджелудком, так как в нём отсутствуют пищеварительные железы. Здесь имеются только слизистые железы, выделяющие слизь, которая помогает смягчить пищу, а также защищает стенки желудка от механических повреждений [4].

Можно сравнить преджелудок дельфина с преджелудками других животных, имеющих многокамерный желудок. Если у коровы, верблюда и других травоядных животных, имеющих многокамерный желудок есть рубец, необходимый им для дальнейшего переваривания пищевых масс, то дельфинам такой отдел не нужен [5]. Рацион травоядных составляет грубая пища: трава, сено, комбикорм – именно поэтому данным животным необходима самая объёмная камера – рубец [4, 6]. У дельфина такая необходимость отсутствует. Но всё же передний отдел желудка дельфина служит не только для механической обработки пищи. Он

также хранит в себе пищевые массы, что косвенно можно сопоставить с функциями рубца жвачных. И там, и там какое-то время хранятся пищевые массы.

Сравнивая сетку крупного рогатого скота с передним отделом желудка дельфина, можно выявить некоторые сходства, например, стенка переднего отдела желудка дельфина и сетка крупного рогатого скота построена универсально: присутствуют серозная, мышечная и слизистая оболочки. Но слизистая оболочка этого отдела собрана в складки, а слизистая оболочка сетки крупного рогатого скота собрана в ячейки, которые ограничены гребнями [6].

Если сравнить передний отдел желудка дельфина с книжкой желудка крупного рогатого скота, можно выявить, что оба эти отдела имеют схожие функции: в обоих отделах происходит механическая обработка пищи. В книжке крупного рогатого скота происходит перетирание пищи между листочками, а в переднем отделе желудка дельфина происходит размягчение пищи [1, 2].

После передней камеры пища через входное отверстие попадает в средний отдел желудка. Этот отдел имеет железы, помогающие механической обработке пищи в переднем отделе [2]. Слизистая оболочка этого отдела собрана в высокие, плотно прилегающие друг к другу продольные складки, покрытые столбчатым эпителием. Она содержит большое количество желез, по своему строению аналогичных фундальным железам сычуга или однокамерного желудка наземных млекопитающих [1].

За средним отделом расположен соединительный канал длиной 6-8 см и шириной 1,0-1,5 см, ведущий в пилорический отдел желудка. Канал начинается отверстием, находящимся на медиальной стенке среднего отдела желудка и снабженным хорошо выраженным сфинктером. Слизистая оболочка канала гладкая, иногда имеет невысокие складки. Она выстлана столбчатым эпителием и содержит редко расположенные пилорические железы [1, 8]. Этот канал соединяет средний отдел с пилорическим.

Пилорический отдел желудка дельфина имеет вид тонкостенного трубчатого органа. Он несколько уплощен и по форме напоминает подкову. Отверстие, соединяющее канал с пилорическим отделом, снабжено сфинктером, мышечный аппарат которого развит значительно слабее, чем у сфинктера отверстия соединительного канала со средним отделом желудка. Слизистая оболочка пилорического отдела более ровная по сравнению с другими отделами желудка. Она содержит железы, которые по своему строению сходны с пилорическими железами однокамерного желудка наземных млекопитающих. Пилорический отдел желудка дельфина прилежит к печени и поджелудочной железе, а своим конечным участком к ампуле двенадцатиперстной кишки [1, 8, 9].

Средний и пилорический отдел имеют в своём строении пищеварительные железы, следовательно, в них начинает происходить полноценное переваривание пищевых масс. Эти отделы можно сравнить с сычугом животных, имеющих многокамерное строение или с однокамерными желудками животных.

У дельфина, как и у однокамерного желудка млекопитающих внутренняя поверхность среднего и пилорического отдела образует разнонаправленные, в том числе продольные складки. В зависимости от того, какие железы находятся в определённой области, могут быть и циркулярно направленные складки [10].

В основных отделах желудка дельфина (в среднем и пилорическом) присутствуют не только слизистые железы, как в переднем отделе желудка, но и множество пищеварительных. Строение этих желез сходно по своему строению с железами желудков других животных. Гландулоциты вырабатывают вещества, способствующие расщеплению белков и других веществ, попадаемых с пищей в желудок дельфина. В области дна среднего и пилорического отделов могут обнаруживаться и эндокринные железы, как и в области фундальных желез у однокамерного желудка [11].

Определённые структуры организма дельфина развиты очень хорошо, и желудок не является исключением. Так как дельфины постоянно ныряют на большую глубину, а после этого выныривают на поверхность воды, они постоянно испытывают перепады давления.

Когда животное погружается на глубину, они испытывают высокое давление, когда выныривает – наоборот давление понижается [12].

Вследствие такого образа жизни, связанного с постоянными перепадами давления, адаптировалась и пищеварительная система. Желудок дельфина снабжён пилорическим сфинктером, как и желудки наземных млекопитающих. Но кардиальный сфинктер, в отличие от наземных млекопитающих, у дельфина отсутствует, что является одним из приспособлений водных млекопитающих к их образу жизни. Пилорический сфинктер, являющийся переходом в двенадцатипёрстную кишку из желудка дельфина, по сравнению с наземными животными, более мощный, что также объясняется приспособлением, сложившимся в связи с образом жизни дельфина. Так как дельфины постоянно испытывают перепады давления, им необходим такой мощный пилорический сфинктер, не дающий пищевым массам возвращаться обратно в желудок в случае изменения давления. Все эти приспособления являются неотъемлемой частью нормального функционирования желудка данного вида животного [12].

Выводы. В результате проведённого исследования были изучены особенности строения желудка дельфина. Изучена научная литература по данной теме. Выявлены видовые особенности строения данного органа, присущие дельфину. Был проведён сравнительные анализ желудка дельфина с наземными млекопитающими, имеющими как однокамерное, так и многокамерное строение органа. Выявлено, что у водных млекопитающих, в частности таких, как дельфины есть множество приспособлений желудка, связанных с их сложившимся образом жизни.

СПИСОК ЛИТЕРАТУРЫ

1. Фролова, А.А. Некоторые анатомические особенности строения органов головной и передней туловищной кишки дельфинов-афалин / А.А. Фролова // Молодежь и наука. – 2015. – №. 2. – С. 60-60.

2. Белов, Л.А. Биология млекопитающих / Л.А. Белов. – Екатеринбург: УГЛТУ. – 2019. – 27 с.

3. Ковтун, В.В. Биологические особенности афалин / В.В. Ковтун // Образование, наука и молодежь-2020. – 2020. – С. 473-474.

4. Зеленевский, Н.В. Анатомия животных. Спланхнология и ангиология. Практикум / К.Н. Зеленевский, М.В. Щипакин. – 2022. – 296 с.

5.Заводова, А.А. Особенности строения желудка верблюда и крупного рогатого скота / А.А. Заводова, Т.П. Шубина // Авиценна. – 2019. – №. 52. – С. 28-30.

6. Климов, А.Ф. Анатомия домашних животных : учебник / А.Ф. Климов, А.И. Акаевский. — 8-е изд. — Санкт-Петербург : Лань, 2022. — 1040 с. — ISBN 978-5-8114-0493-3. — Текст : электронный // Лань : электронно-библиотечная система. — URL: https://e.lanbook.com/book/210461 (дата обращения: 11.03.2025).

7. Волосевич, Д.П. Особенности рельефа слизистой оболочки желудка американской норки генотипа паломино / Д.П. Волосевич // Актуальные проблемы ветеринарной морфологии и высшего зооветеринарного образования : сборник трудов Национальной научно-практической конференции с международным участием, посвященной 100-летию со дня рождения выдающегося ученого-морфолога, профессора Ирины Владимировны Хрусталевой, 14-16 октября 2019 г. / Московская государственная академия ветеринарной медицины и биотехнологии - МВА им. К. И. Скрябина. – Москва : ФГБОУ ВО МГАВМиБ – МВА имени К. И. Скрябина, 2019. - С. 177-181.

8. Ольберг, А.В. Сравнительная характеристика гистологического строения желудочно-кишечного тракта жвачных и китообразных / А.В. Ольберг // Научное сообщество студентов XXI столетия. Естественные науки. – 2020. – С. 16-22.

9. Бурканов, В.Н. Изучение морских млекопитающих в России: прошлое, настоящее, будущее // Морские млекопитающие Голарктики. – 2020. – С. 8-23.

10. Красноперов, Д.И. Видовые особенности гистологической организации желудка собак / Д.И. Красноперов, Ю.Г. Васильев, Д.С. Берестов // Актуальные вопросы зооветеринарной науки: м-лы Всеросс. науч.-практ. конф., посвящ. – 2019. – С. 38-41.

11. Бойкузиев, Х.Х. Морфология эндокринных клеток дна желудка у млекопитающих животных в зависимости от характера питания / Х.Х. Бойкузиев // Вопросы науки и образования. – 2020. – №. 13 (97). – С. 115-120.

12. Томилин А.Г. В мире китов и дельфинов / А.Г. Томилин. – Москва: Знание, 1980 – 224 с.

13. Межвузовская студенческая олимпиада по сравнительной морфологии как форма контроля знаний / М.В. Лазарева, О.В. Распутина, Н.А. Сигарева [и др.] // Морфология в XXI веке: теория, методология, практика : Сборник трудов Международной научно-практической конференции, Москва, 24–26 апреля 2024 года. – Москва: Федеральное государственное бюджетное образовательное учреждение высшего образования «Московская государственная академия ветеринарной медицины и биотехнологии - МВА имени К. И. Скрябина», 2024. – С. 26-28.

УДК 619: 611.711: 636.8

ОСОБЕННОСТИ СТРОЕНИЯ ПОЗВОНОЧНОГО СТОЛБА КОШКИ

А.Д. Литвинцева, студентка
Научный руководитель: М.В. Лазарева, канд. ветеринар. наук, доцент
Новосибирский государственный аграрный университет

Аннотация. В данной статье рассмотрены особенности строения позвоночного столба кошки, являющиеся приспособлениями в связи с образом жизни данного животного, а также обеспечивающие полноценную работу всего скелета. Представлены видовые особенности позвоночного столба кошки и их роль в процессе эволюции. Описаны особенности всех отделов позвоночного столба кошки и приведена сравнительная характеристика структур позвоночного столба кошки и других животных.

Ключевые слова: позвоночный столб, кошка, особенности строения, отделы позвоночного столба, позвонки.

Позвоночный столб является важной структурой всех млекопитающих. Он обеспечивает опорную функцию, а также защищает спинной мозг. Позвоночный столб кошки имеет особенности, присущие только данному животному, они будут рассмотрены в статье. Позвоночный столб кошки включает в себя шейный, грудной, поясничный, крестцовый и хвостовой отделы – такие отделы есть и у других животных. Но в каждом из них есть структуры, отличающие позвоночный столб кошки от других животных.

Таким образом, целью данной статьи является изучение особенностей позвоночного столба кошки.

Материалы и методы исследования. Работа выполнялась с использованием научной литературы по морфологии и анатомии позвоночного столба кошек, помимо этого были использованы схемы, иллюстрирующие особенности всех отделов позвоночного столба кошки. Были описаны особенности позвонков, а также были сравнены особенности позвоночного столба кошки с общими особенностями и особенностями других животных. Благодаря этому удалось выявить особенности, являющиеся приспособлениями к образу жизни данного животного.

Результаты исследования. Шейный отдел кошки имеет те же позвонки, что и у других животных: атлант, осевой позвонок, типичные: третий, четвёртый, пятый и шестой позвонки, седьмой позвонок. Основная функция шейного отдела – удерживание головы.

У атланта тонкие и плоские крылья, находятся в горизонтальной плоскости и имеют треугольную или четырёхугольную форму. Эти особенности характерны не только для кошки, но и для всего отряда Хищные. Имеется крыловая вырезка, но у некоторых представителей этого отряда она отсутствует. У кошки крыловое отверстие атланта находится сверху. Дорсальный бугорок выражен слабее вентрального.

Осевой позвонок кошки имеет хорошо развитый зубовидный отросток, имеющий округлую форму, вытянут вперёд. Он соединяется с атлантом и обеспечивает функцию вращения вокруг оси [1]. Именно такое соединение атланта и осевого позвонка позволяет кошке совершать резкие повороты головой, которые необходимы всем хищникам. Над зубовидным отростком нависает гребень, вытянутый каудально [2]. Он срастается с каудальными суставными отростками.

Если сравнить соединение атланта и осевого позвонка кошки с другими животными, не входящими в отряд Хищные, то можно выделить несколько различий. Например, атлант крупного рогатого скота имеет массивные крылья, а тело осевого позвонка короткое, зубовидный отросток желобоватый. У кошки присутствует необходимость в охоте, поэтому у неё сформировалось довольно подвижное соединение. Крылья атланта у кошки не такие массивные, они более тонкие. Соединение осевого позвонка и атланта у крупного рогатого скота является таким массивным из-за необходимости удержания массивного черепа [8]. Так как зубовидный отросток осевого позвонка и атлант кошки имеют непрочные структуры (тонкие крылья атланта, узкий зубовидный отросток), можно сделать вывод, что эти позвонки не могут удерживать такую большую нагрузку, которую удерживают позвонки коровы [11].

Типичные шейные позвонки имеют плоские головки и ямки. Имеются поперечные отверстия. Шестой шейный позвонок имеет длинный остистый отросток, направленный перпендикулярно, и слабо выраженный вентральный гребень. Суставные отростки позвонков кошки выражены хорошо, в отличие от суставных отростков крупного рогатого скота: у коровы они более сглаженные и массивные. Это ограничивает подвижность шейного отдела, но тем не менее обеспечивает устойчивость. Кошки, по сравнению с коровами, гораздо больше находятся в движении, поэтому выраженные структуры необходимы для образа жизни кошки. Такое различие также доказывает, что позвонки кошки – очень хорошее приспособление для её образа жизни. Их компактность и выраженность многих структур участвует в осуществлении многих действий, на которые способна кошка, но не способны многие другие животные.

Грудной отдел кошки состоит из 13 позвонков, к которым прикреплены рёбра. Большая часть животных имеет такое количество позвонков, но некоторые животные имеют большее или меньшее количество (например, кролик имеет 12 грудных позвонков) [6]. Грудные позвонки, рёбра и грудина образуют грудную клетку. Первые девять пар рёбер – стернальные (истинные), они прикрепляются к грудине. Остальные четыре пары рёбер являются астернальными (ложными) и образуют дугу [3, 11]. Такое большое количество астернальных рёбер является отличительной особенностью кошки. Это позволяет скелету кошки быть гибким [11]. Рёбра кошки достаточно тонкие и не массивные. Это является отличительной характеристикой всех хищников. Грудные позвонки кошки имеют слабо развитые поперечные отростки, остистые, как и у большинства животных, наоборот, развиты хорошо.

Поясничный отдел представлен семью позвонками. По сравнению с грудными они более массивные, тела позвонков более крупные и длинные. Ямки и головки, а также суставные поверхности каудальных суставных отростков плоские [1]. Позвонки имеют массивные остистые отростки, которые сильно сужаются к вершине [10]. Поясничные позвонки обеспечивают подвижность в поясничном отделе, что обеспечивает гибкость животного [4]. Если для кошки важна гибкость в поясничном отделе, то для крупного рогатого скота важна возможность приложения силы на эти позвонки. На поясничные позвонки коровы оказывается тяжёлое давление массой тела, поэтому они не просто больше поясничных позвонков кошки, но и более массивнее, также имеют более округлую форму [9, 10].

Крестцовый отдел имеет три или четыре сросшихся позвонка, сращение которых произошло посредством синостоза. Эти позвонки образуют крестцовую кость. Крестцовые позвонки, по сравнению с шейными, грудными и поясничными позвонками имеют широкую форму, помимо этого они имеют более плоские. Крестцовая кость кошки длинная, имеет длинные остистые отростки. Сравнивая крестцовые позвонки кошки и собаки, можно убедиться, что крестец собаки более массивный и короткий. Узкая крестцовая кость кошки обеспечивает гибкость, а массивный и широкий крестец собаки способен удерживать нагрузку массы тела животного. Крестец кошки более подвижный, в отличие от крестца собаки. Подвижность крестцовой кости кошки обусловлена необходимостью в охоте, а широкий крестец собаки помогает животному во время бега [5, 7]. Если сравнить крестцовые позвонки кошки и кролика, то можно увидеть, что крестец кролика гораздо короче крестца кошки и имеет три низких остистых отростка [6]. Кошка – активное животное, которому необходим более лёгкий скелет, сравнивая крестцовую кость кошки и коровы можно в этом убедиться. Крестец коровы имеет 5 позвонков, он гораздо шире крестца животных из отряда Хищные [9]. Крестец коровы должен справляться с нагрузкой массы тела животного, поэтому он очень массивный. Кошки – очень лёгкие животные, поэтому и крестцовая кость не будет такой массивной, как у других животных, приведённых в пример.

Хвостовой отдел кошки обычно имеет от 21 до 23 позвонков, но их количество может зависеть от породы. Ближе к концу хвоста происходит редуцирование большинства структур позвонков, а тела позвонков уменьшаются в размере. Хвостовой отдел кошки выполняет множество функций, и самая основная функция – обеспечение баланса. Такой длинный хвост помогает животному при совершении прыжков и при быстром беге. Поэтому породам кошек, имеющим меньшее количество хвостовых позвонков, может быть труднее обеспечивать координацию движений. Хвостовые позвонки существенно меньше позвонков других отделов позвоночного столба. Благодаря мелкому размеру хвостовых позвонков кошке достаточно легко совершать движения хвостом. Помимо этого, соединение хвостовых позвонков между собой является достаточно подвижным, что также способствует активному движению этой части позвоночного столба. В качестве сравнения можно привести в пример хвостовой отдел лошади. Он состоит из 15-20 позвонков [9]. Строение хвоста животных обусловлено функциями, выполняемыми им. Если у кошки основная функция хвоста – это поддержание равновесия, то лошади хвост помогает защищаться от насекомых. Вследствие этого позвонки хвостового отдела лошади более массивные и крупные. А кошке для поддержания равновесия достаточно иметь легкие и мелкие позвонки. Эти различия также показывают, как образ жизни животного создаёт особенности позвоночного столба [12].

Выводы. В результате проведённого исследования были изучены особенности строения позвоночного столба кошки. Была изучена научная литература по данной теме. Был проведён сравнительный анализ между структурами позвоночного столба кошки и других животных. Каждая структура каждого позвонка кошки развилась именно до такой степени в процессе эволюции в связи с образом жизни этого животного.

СПИСОК ЛИТЕРАТУРЫ

1. Кот, Т.Ф. Видовые особенности морфологии шейного, грудного, поясничного и крестцового отделов позвоночного столба животных отряда Хищные / Т.Ф. Кот, А.В. Синицкий, И.М. Луцюк // Ученые записки учреждения образования "Витебская ордена "Знак Почета" государственная академия ветеринарной медицины". - 2019. - Т. 55, вып. 2. - С. 37-41.

2. Воробьева В.С. Анатомия позвоночного столба пумы / В.С. Воробьева // Санкт-Петербургский государственный университет ветеринарной медицины. – 2023. – С. 7-8.

3. Мулюкова, Р.Ф. Анатомические особенности скелета кошки / Р.Ф. Мулюкова, К.Д. Служеникина, Л.М. Юровских // Актуальные вопросы науки и хозяйства: новые вызовы и решения. – 2020. – С. 21-26.

4. Куксина, Д.К. Практикум по зоологии позвоночных: учебно-методическое пособие / сост. Д. К. Куксина. − Кызыл: Изд-во ТувГУ, 2019. – 56 с.

5. Ковалев, К.Д. Анатомические особенности строения грудных позвонков у некоторых представителей псовых // Студенты-науке и практике АПК. – 2019. – С. 165-166.

6. Максимова, Ю.М. Современные методы определения видовой принадлежности мяса / Ю.М. Максимова // НИРС-первая ступень в науку. – 2019. – С. 289-293.

7. Ульянов, Р.В. Морфофункциональная характеристика позвоночного столба волка и домашней собаки / Р.В. Ульянов, А.О. Грунова // Современные проблемы и перспективы развития агропромышленного комплекса. – 2019. – С. 72-75.

8. Павленко, В.Г. Особенности шейного отдела позвоночного столба у домашних животных / В.Г. Павленко, Т.П. Шубина // Совершенствование методологии и организации научных. – 2020. – С. 6.

9. Климов, А.Ф. Анатомия домашних животных : учебник / А.Ф. Климов, А.И. Акаевский. — 8-е изд. — Санкт-Петербург : Лань, 2022. — 1040 с. — ISBN 978-5-8114-0493-3. — Текст : электронный // Лань : электронно-библиотечная система. — URL: https://e.lanbook.com/book/210461 (дата обращения: 17.11.2024). — Режим доступа: для авториз. пользователей.

10. Юдичев, Ю.Ф. Анатомия животных : учебное пособие : в 2 томах / Ю.Ф. Юдичев, В.В. Дегтярев, Г.А. Хонин ; под редакцией В.В. Дегтярева. — Оренбург : Оренбургский ГАУ, 2013 — Том 1 : Введение в анатомию. Остеология. Артрология. Миология. Общий покров — 2013. — 298 с. — Текст : электронный // Лань : электронно-библиотечная система. — URL: https://e.lanbook.com/book/134425 (дата обращения: 17.11.2024). — Режим доступа: для авториз. пользователей.

11. Левичева П.В. Особенности строения скелета кошки / П.В. Левичева // Актуальные вопросы науки и хозяйства: новые вызовы и решения. – 2021. – С. 49-54.

12. Прикладные аспекты студенческой науки на примере взаимодействия кафедр анатомии медицинского и сельскохозяйственного вузов / П.А. Елясин, А.Н. Машак, С.В. Залавина [и др.] // Clio Anatomica : Сборник научных статей / Под редакцией С.А. Кути. – Симферополь : Крымский федеральный университет им. В.И. Вернадского, 2022. – С. 148-153.

УДК 619: 611.2: 598.2

ОСОБЕННОСТИ СТРОЕНИЯ ДЫХАТЕЛЬНОЙ СИСТЕМЫ ПТИЦ

А.Д. Литвинцева, студентка
Научный руководитель: М.В. Лазарева, канд. ветеринар. наук, доцент
Новосибирский государственный аграрный университет

Аннотация. В данной статье рассматриваются анатомические и гистологические особенности строения дыхательной системы птиц. Данные особенности совершенно не свойственны млекопитающим, но тем не менее, встречаются у всех представителей класса Птицы, что объясняется приспособлением птиц к сложившемуся образу жизни, а в частности, к полёту. Представлена морфофункциональная характеристика каждого органа, входящего в дыхательную систему птиц.

Ключевые слова: дыхательная система, птицы, особенности строения, приспособления, органы дыхания, эпителий, гистологическое строение.

К органам дыхания птиц относятся: носовая полость, носоглотка, верхняя гортань, нижняя (поющая) гортань, трахея, бронхи, легкие и воздухоносные мешки. Каждый из этих органов выполняет определённую функцию. Основным отличием, свойственным только птицам является наличие такого органа, как воздухоносные мешки. За счёт наличия такой структуры объём лёгких у птиц превышает объём лёгких млекопитающих в три раза.

Когда птица находится не в полёте, дыхание происходит без участия воздухоносных мешков, а во время полёта воздух, насыщенный кислородом, проходит через лёгкие 2 раза –

при вдохе и при выдохе, что называется двойным дыханием. Поэтому это также определяет наличие воздухоносных мешков как особенность приспособления дыхательной системы птиц к образу жизни. Помимо этого, в органах дыхания птиц имеются гистологические особенности, присущие данному виду животного.

Таким образом, целью данной статьи является изучение особенностей строения дыхательной системы птиц.

Материалы и методы исследования. Работа выполнялась с использованием научной литературы по анатомии, гистологии и морфологии дыхательной системы птиц. Использованы схемы, наглядно показывающие топографию всех структур дыхательной системы птиц. Данные использовались в организации студенческих олимпиад [14]. Было проведено сравнение структур дыхательной системы птиц со структурами дыхательной системы млекопитающих. Выявлены особенности, характеризующие принадлежность органов дыхания к классу Птицы.

Результаты исследования. Система органов дыхания как птиц, так и млекопитающих начинается носовой полостью, входом в которую являются ноздри, а выходом – хоаны. Носовая полость находится в верхней части клюва. Она сравнительно короткая и узкая, а сзади сдавлена довольно крупными глазными яблоками [1, 2, 3].

Что касается гистологического строения, то носовая полость выстлана слизистой оболочкой, собственная пластинка которой образована рыхлой соединительной тканью с большим количеством сосудов, нервных волокон и лимфоидных скоплений. В области преддверия и вокруг ноздрей эпителий слизистой оболочки многослойный плоский ороговевающий, в средней и большей части задней части — многорядный мерцательный эпителий [1, 3, 4].

Слизистая оболочка дорсальной раковины покрыта обонятельным эпителием, так как дорсальные раковины в основном отвечают за обоняние. В собственной пластинке слизистой оболочки залегает большое количество простых и сложных альвеолярно-трубчатых желез, вырабатывающих слизистый секрет. Этот секрет, так же, как и слизь бокаловидных клеток многорядного мерцательного эпителия, увлажняет поверхность эпителиального покрова носовой полости, облегчает согревание, увлажнение и очищение проходящего воздуха [3].

После носовой полости воздух попадает в носоглотку, покрытую многорядным реснитчатым эпителием. В дальнейшем воздух переходит в гортань. У птиц различают верхнюю и нижнюю гортань. Скелет верхней гортани состоит из кольцевидного и черпаловидного хрящей. В строении гортани есть щелевидное отверстие, расположенное на дне глотки. Через это отверстие воздух сразу попадает в гортань. Перед гортанной щелью расположена поперечная складка слизистой оболочки, заменяющая надгортанник, имеющийся у млекопитающих. Щель обрамлена глоточными сосочками [5].

Со стороны просвета гортань покрыта слизистой оболочкой. В многорядном мерцательном эпителии и в собственной пластинке, образованной рыхлой соединительной тканью, залегает большое количество слизистых желез. Снаружи гортань покрыта адвентицией, которая соединяет гортань с пищеводом и подъязычной костью [1, 6].

Далее воздух попадает в трахею, состоящую из хрящевых колец и фиброзно-эластических прослоек между ними. В состав слизистой оболочки трахеи входит однослойный многорядный мерцательный эпителий. В его состав входит четыре типа клеток: реснитчатый эпителий, низкие базальные клетки, выполняющие камбиальную функцию, типичные бокаловидные клетки, секретирующие слизь, и цилиндрические клетки, похожие на бокаловидные, также входящие в состав многоклеточных эндоэпителиальных желез, вырабатывающих слизистый секрет [1, 3].

Собственная пластинка слизистой оболочки тонкая, образована рыхлой соединительной тканью с большим количеством эластических волокон и малым содержанием лимфоидных элементов, а после переходит в надхрящницу.

Фиброзно-хрящевая оболочка представляет собой слой плотной неоформленной соединительной ткани, в который включены кольца гиалинового хряща. Снаружи трахея покрыта адвентицией, соединяющей её с другими органами [4, 5].

Перед переходом трахеи в лёгкие происходит бифуркация. В результате бифуркации образуются два главных бронха, состоящих из хрящевых колец, соединённых плотной волокнистой неоформленной соединительной тканью. Строение стенки главного бронха почти не отличается от строения стенки трахеи [1].

В месте бифуркации у птиц образуется нижняя, или певчая гортань. У нижней гортани есть мост, который также лежит в месте бифуркации - он либо хрящевой, либо окостенелый. Мост покрыт слизистой оболочкой, которая формирует серповидную складку. Есть также барабанная перепонка, которая заменяет голосовые связки гортани и участвует в генерации звука [3].

Затем воздух поступает в лёгкие. У птиц, как и у млекопитающих, лёгкие являются паренхиматозным органом. Лёгкие являются компактным органом, воздухоносные пути которого представлены бронхами первого, второго и третьего порядков, а респираторные отделы — легочными дольками. Легкие не делятся на доли, как это происходит у млекопитающих. На лёгких различают рёберную, диафрагмальную и средостенную поверхности. Рёберная поверхность проникает в межрёберное пространство, поэтому на ней образуются глубокие выемки, делящие эту поверхность на сегменты. Со стенкой тела эта поверхность соединяется при помощи адвентиции. Реберная и диафрагмальная поверхности соединяются между собой в острые края. Остальные поверхности образуют тупые края [1, 5, 6].

Бронхи всех порядков образуют бронхиальное дерево, а совокупность альвеол образует альвеолярное дерево. Структура стенки бронхов при входе в легкое несколько изменяется по сравнению со строением главных бронхов. Их слизистая оболочка покрыта многорядным мерцательным эпителием с бокаловидными клетками. В собственной пластинке слизистой оболочки залегают многочисленные слизистые железы [7, 8, 13].

У птиц в соединительной ткани бронхов имеется хорошо развитая сеть эластических волокон. В бронхах первого и второго порядков, кроме того, имеется слой гладкомышечных клеток. По мере уменьшения диаметра бронхов уменьшается высота и количество рядов эпителия, но увеличивается содержание бокаловидных клеток, снижается толщина слизистой оболочки и мышечного слоя, количество слизистых желез.

В дальнейших ветвлениях эпителий становится однорядным кубическим или плоским, под которым лежит тонкий слой соединительной ткани, эластических волокон и пучки гладкомышечных клеток.

Воздухоносные капилляры представляют из себя дольки, принимающие воздух из бронхов кровеносными капиллярами и соединительной тканью.

Воздухоносные капилляры по строению и функциональному значению соответствуют легочным альвеолам млекопитающих и отличаются тем, что у птиц в легких, а также и в их воздухоносных капиллярах газообмен происходит при вдохе и выдохе, в отличие от млекопитающих.

Воздухоносные капилляры заканчиваются или слепо, или контактируют друг с другом как в пределах одной дольки, так и с капиллярами соседних долек. Также изнутри эпителий воздушных капилляров покрыт осмиофильной пленкой, вырабатываемой специальными клетками. Эта пленка увеличивает поверхностное натяжение стенок воздушных капилляров, препятствуя их сдавливанию и пропотеванию жидкости из кровеносных сосудов в воздушные. Эпителий подстилается базальной мембраной, непосредственно под которой залегают кровеносные капилляры. Эндотелий кровеносных капилляров имеет такую же толщину, как и эпителий воздушных капилляров. У эндотелиальных клеток кровеносных капилляров имеется плоская форма, а базальная мембрана кровеносных капилляров по толщине соответствует базальной мембране воздухоносных капилляров [1, 3, 9].

В дальнейшем воздух из лёгких поступает в воздухоносные мешки, являющиеся продолжением задних отделов бронхов. У птиц насчитывается девять воздухоносных мешков: четыре парных (шейные, грудные краниальные, грудные каудальные, брюшные) и один непарный (межключичный) [10, 11].

Стенка воздухоносных мешков состоит из слизистой оболочки с пучками клеток гладкой мышечной ткани, а также серозной оболочки, которая в местах соединения воздухоносных мешков с внутренними органами заменяется адвентицией. Слизистая оболочка в начальных участках воздухоносных мешков покрыта многорядным мерцательным эпителием, который затем переходит в двухрядный мерцательный, потом в однорядный кубический, а после в плоский однослойный эпителий. В рыхлой соединительной ткани собственной пластинки слизистой оболочки много эластических волокон, там также проходят кровеносные сосуды, образующие сети, имеющие широкие или узкие петли, в зависимости от породных и видовых особенностей конкретной птицы. Сосудов в стенке воздухоносных мешков гораздо меньше, чем в дольках легкого, поэтому в них не происходит настолько значительного газообмена, как в лёгких [10, 11, 12].

Выводы. В результате проведённого исследования были изучены особенности строения дыхательной системы птиц. Изучена научная литература по данной теме, а также проанализированы особенности органов дыхания птиц с точки зрения анатомического и гистологического строения. Проведено сравнение составляющих дыхательной системы птиц с составляющими дыхательной системы млекопитающих. Яркой особенностью, характерной для класса Птицы является наличие воздухоносных мешков. Эти мешки участвуют в двойном дыхании во время полёта, обеспечивая вентиляцию лёгких, объём которых практически не изменяется при дыхательных движениях грудной клетки. Ещё одним важным органом дыхания у птиц является нижняя (певчая) гортань, участвующая в голосообразовании. Таким образом, у птиц в дыхательной системе присутствуют органы, не имеющиеся у млекопитающих, а их гистологическое и анатомическое строение является особой структурой, характеризующей птиц как отдельный класс со своими внутривидовыми и межвидовыми особенностями.

СПИСОК ЛИТЕРАТУРЫ

1. Вракин, В.Ф. Анатомия и гистология домашней птицы/ В.Ф. Вракин, В.М. Сидорова. – Москва: Колос, 1984. – С. 86-90.

2. Дзержинский, Ф.Я. Сравнительная анатомия позвоночных животных. / Ф.Я. Дзержинский. – Издательство «Аспект-Пресс», 2005. – 304 с.

3. Бабикова, А.Ю. Особенности дыхательной системы птиц / А.Ю. Бабикова, Л.И. Дроздова, А.П. Никитин // Болезни птиц. – 2020. – С. 129-132.

4. Селянский, В.М. Анатомия и физиология сельскохозяйственной птицы/ В.М. Селянский. – Москва: Колос, 1986. – С. 80-82.

5. Первенецкая, М.В. Морфология легких у курицы, утки и гуся // Омский научный вестник. 2012. – № 1(108). – С. 208–210.

6. Бобылева, В.С. Актуальные научные исследования в современном мире / В.С. Бобылева, Т.П. Шубина // Актуальные научные исследования в современном мире Учредители: Общественная организация" Институт социальной трансформации". – С. 11-13.

7. Зеленевский, Н.В. Анатомия животных. Спланхнология и ангиология. Практикум : Учебное пособие для вузов / Н.В. Зеленевский, М.В. Щипакин, К.Н. Зеленевский. — Санкт-Петербург : Лань, 2022. — 296 с. — ISBN 978-5-8114-8156-9. — Текст : электронный // Лань : электронно-библиотечная система. — URL: https://e.lanbook.com/book/187519 (дата обращения: 20.03.2025).

8. Климов, А.Ф. Анатомия домашних животных : учебник / А.Ф. Климов, А.И. Акаевский. — 8-е изд. — Санкт-Петербург : Лань, 2022. — 1040 с. — ISBN 978-5-8114-0493-3. — Текст : электронный // Лань : электронно-библиотечная система. — URL: https://e.lanbook.com/book/210461 (дата обращения: 20.03.2025)

9. Фоменко, Л.В. Влияние морфофункциональных особенностей строения мышц грудной стенки на биомеханику грудной клетки у курицы и гуся итальянского / Л.В. Фоменко, М.В. Первенецкая, А.А. Диких // Вестник Омского государственного аграрного университета. – 2022. – №. 3 (47). – С. 72-77.

10. Первенецкая, М.В. Внелегочные выпячивания воздухопроводящих путей дыхательной системы птиц / М.В. Первенецкая, А.В. Лупинцова // Современные тенденции развития ветеринарной науки и практики: сборник. – 2022. – С. 14.

11. Первенецкая, М.В. Особенности строения и топографии воздухоносных мешков у курицы, утки и гуся / М.В. Первенецкая, Л.В. Фоменко // Современные инновационные подходы к решению актуальных ветеринарных проблем в животноводстве. – 2017. – С. 262-269.

12. Добрянская, А.С. Морфологические особенности легких сельскохозяйственной птицы / А.С. Добрянская, И.В. Суязова // Научный вклад молодых исследователей в сохранение традиций и развитие АПК. – 2016. – С. 134-135.

13. Васильев, Ю.Г. Цитология, гистология, эмбриология : учебник / Ю.Г. Васильев, Е.И. Трошин, В.В. Яглов. — 2-е изд., испр. — Санкт-Петербург : Лань, 2022. — 576 с. — ISBN 978-5-8114-0899-3. — Текст : электронный // Лань : электронно-библиотечная система. — URL: https://e.lanbook.com/book/211178 (дата обращения: 20.03.2025).

14. Межвузовская студенческая олимпиада по сравнительной морфологии как форма контроля знаний / М.В. Лазарева, О.В. Распутина, Н.А. Сигарева [и др.] // Морфология в XXI веке: теория, методология, практика : Сборник трудов Международной научно-практической конференции, Москва, 24–26 апреля 2024 года. – Москва: Федеральное государственное бюджетное образовательное учреждение высшего образования «Московская государственная академия ветеринарной медицины и биотехнологии - МВА имени К. И. Скрябина», 2024. – С. 26-28.

УДК 611.018:612.017.1

ГИСТОЛОГИЯ КОСТНОЙ ТКАНИ: ОСОБЕННОСТИ СТРОЕНИЯ И РЕГЕНЕРАЦИИ

Р.О. Лобанов, студент
Научный руководитель: Р.Г. Уткина, ст. преподаватель
Новосибирский государственный аграрный университет

Аннотация. На основе литературных источников, была подробно изучена информация о гистологической структуре костной ткани, включая клеточный состав и внеклеточный матрикс, а также особенностям процессов регенерации костной ткани после повреждений. Особое внимание уделено молекулярным и клеточным механизмам, регулирующим ремоделирование кости, что важно для понимания патогенеза различных заболеваний костной системы и разработки эффективных методов лечения.

Ключевые слова: костная ткань, остеобласты, остеоциты, остеокласты, внеклеточный матрикс, регенерация, ремоделирование, остеопороз, переломы костей.

Костная ткань, специализированная соединительная ткань, выполняет в организме важнейшие опорную, защитную и кроветворную функции, а уникальные свойства кости, такие как высокая прочность и способность к регенерации, обусловлены её сложным строением и взаимодействием различных типов клеток. Понимание гистологической структуры костной ткани и механизмов её регенерации имеет важное значение в медицине, в частности в травматологии, ортопедии и стоматологии.

Данная ткань представляет собой твёрдую специализированную соединительную ткань, которая состоит из клеток и межклеточного вещества, известного как матрикс. Костный

матрикс, в свою очередь, включает в себя как органические компоненты, такие как оссеин и коллаген, так и неорганические, представленные минеральными солями, преимущественно гидроксиапатитом. Именно это сочетание обеспечивает костям их уникальные свойства — прочность и гибкость. Жизнь костной ткани — это непрерывный процесс обновления и ремоделирования, который позволяет ей не только адаптироваться к изменяющимся физическим нагрузкам, но и эффективно восстанавливаться после повреждений [7].

К функциям костной ткани относят опорную функцию (обеспечение поддержки тела и прикрепление мышц, сухожилий и связок), защитную функцию (защита жизненно важных органов костями черепа, грудной клетки и позвоночника), кроветворную функцию (образование клеток крови в костном мозге, расположенном внутри костей) и метаболическую функцию (кость как резервуар кальция, фосфора и других минеральных веществ, необходимых для поддержания минерального гомеостаза).

Основными клеточными элементами являются остеобласты — клетки, синтезирующие органические компоненты костного матрикса, такие как коллаген, гликопротеины и протеогликаны, и участвующие в процессе костеобразования (остеогенеза), располагаясь на поверхности ткани. При окружении новообразованным матриксом они превращаются в остеоциты [3].

Зрелые клетки костной ткани(остеоциты), которые располагаются в лакунах костного матрикса, поддерживают жизнедеятельность ткани, регулируют обмен минеральных веществ и участвуют в передаче сигналов о механических нагрузках. Они связаны друг с другом и с остеобластами посредством цитоплазматических отростков в костных канальцах.

Многоядерные гигантские клетки(остеокласты), отвечают за резорбцию (разрушение) ткани, располагаются на поверхности кости в специальных углублениях (лакунах Гоше) и выделяют ферменты и кислоты, разрушающие костный матрикс. Они происходят из моноцитов крови и играют важную роль в ремоделировании, замене старой ткани новой и высвобождении минеральных веществ в кровь. Наконец, предшественники костеобразующих клеток (мезенхимальные стволовые клетки) способны дифференцироваться в остеобласты, хондробласты и другие типы клеток соединительной ткани, играя важную роль в регенерации после повреждений [5].

Существует два основных типа костной ткани: компактная (кортикальная), образующая наружный плотный и прочный слой, и губчатая (трабекулярная), расположенная внутри под компактным слоем, более лёгкая и пористая. Компактная кость состоит из остеонов — концентрических слоёв костного матрикса (костных пластинок) вокруг центрального канала (Гаверсов канал) с кровеносными сосудами и нервами, соединённых прободающими каналами (каналами Фолькмана), что обеспечивает прочность и защиту. Губчатая кость состоит из тонких перекладин (трабекул), образующих трёхмерную сеть с костным мозгом в пространстве между трабекулами, что обеспечивает лёгкость, амортизацию и кроветворение.

В течение жизни кость постоянно подвергается ремоделированию под воздействием механических нагрузок, гормонов (паратгормон, кальцитонин, эстрогены), витаминов (витамин D) и цитокинов. Это циклический процесс, состоящий из следующих этапов: активация (привлечение остеокластов), резорбция (разрушение старой ткани остеокластами и образование лакун), реверсия (подготовка поверхности мононуклеарными клетками), формирование новой кости (синтез нового матрикса остеобластами), минерализация (упрочнение матрикса) и завершение (апоптоз остеобластов или превращение их в остеоциты). Данный процесс регулируется сигнальными путями и факторами роста, такими как Wnt, BMP, TGF-β, RANKL и OPG; нарушение баланса между резорбцией и формированием приводит к заболеваниям. Ремоделирование позволяет кости адаптироваться к изменениям в нагрузках, а также восстанавливать повреждения. С возрастом этот процесс может замедляться, что увеличивает риск заболеваний, таких как остеопороз. Поддержание здорового образа жизни, физическая активность и сбалансированное питание могут способствовать нормальному ремоделированию костной ткани [6].

Обладая высокой способностью к регенерации, кость способна самостоятельно восстанавливаться после переломов и других повреждений, проходя через несколько последовательных этапов: начинается процесс с образования гематомы, скопления крови и факторов роста в области повреждения после перелома; затем формируется костная мозоль, временная соединительная ткань, состоящая из хрящевой и костной ткани, образуемая хондробластами и остеобластами, дифференцирующимися из мезенхимальных стволовых клеток; следующим этапом является оссификация костной мозоли, где хрящевая ткань постепенно замещается костной в процессе энхондрального окостенения; и, наконец, завершается процесс ремоделированием, в ходе которого костная ткань в области перелома приобретает структуру и свойства, характерные для нормальной костной ткани.

Для регенерации костной ткани необходимы определённые условия, поскольку на этот процесс влияет на возраст (у молодых людей регенерация происходит быстрее и эффективнее), кровоснабжение (хорошее кровоснабжение обеспечивает доставку необходимых питательных веществ и факторов роста к месту повреждения), стабильность (фиксация костных отломков способствует формированию прочной костной мозоли), питание (достаточное количество кальция, витамина D и других питательных веществ необходимо для формирования костной ткани) и гормональный фон (гормоны, такие как эстрогены и тестостерон, играют важную роль в регуляции костного обмена) [2].

Знание гистологии костной ткани и механизмов её восстановления критически важно для клинической практики, поскольку нарушения её структуры и функций могут привести к развитию различных заболеваний. К таким заболеваниям относятся остеопороз, характеризующийся снижением плотности костной ткани и, как следствие, повышенным риском переломов; остеомиелит, инфекционное заболевание костной ткани, вызываемое бактериями или грибками; и переломы костей, представляющие собой повреждения, возникающие в результате травм [4].

В последние годы медицинские технологии по регенерации костной ткани достигли значительных успехов, открывая новые горизонты для лечения различных повреждений и заболеваний опорно-двигательного аппарата. Ключевыми направлениями в этой области стали использование костных имплантатов, созданных из биосовместимых материалов, таких как титан и композиты, которые надежно замещают потерянные участки. Применение стволовых клеток, взятых из костного мозга или жировой ткани, также демонстрирует впечатляющие результаты, способствуя формированию новой здоровой костной ткани. Тканевая инженерия, внедряющая каркасы из полимеров или гидрогелей, позволяет насаживать клетки, что значительно ускоряет регенерацию. Кроме того, факторы роста, такие как протеин вырастающей кости, активизируют клеточную пролиферацию, а лазерные технологии способствуют улучшению кровоснабжения в поврежденных зонах [2].

Различия костной ткани у животных разных возрастов.

У молодых животных костная ткань преимущественно представлена первичной, или пластинчатой, костью. Ее структура, характеризующаяся хаотичным расположением коллагеновых волокон, обеспечивает быстрый рост и формирование костей. Активность остеобластов — клеток, формирующих кость, — находится на пике, обеспечивая интенсивное отложение новой костной ткани. Одной из ключевых особенностей растущего скелета является наличие эпифизарных пластинок, или зон роста, расположенных между эпифизами и метафизами длинных костей. Эти хрящевые зоны, в которых происходит активное деление и последующее окостенение хрящевых клеток, отвечают за рост кости в длину. Высокая васкуляризация костной ткани обеспечивает достаточное кровоснабжение, необходимое для поддержания активных процессов метаболизма и роста. Благодаря преобладанию органического вещества, особенно коллагена, кости молодых животных отличаются большей эластичностью и гибкостью, что снижает риск переломов. В этот период процессы костеобразования преобладают над процессами резорбции (разрушения) кости, обеспечивая непрерывное увеличение костной массы. Кортикальный слой кости (компактное вещество) относительно тонкий, а костный мозг активно участвует в кроветворении.

С возрастом костная ткань претерпевает значительные изменения. Первичная костная ткань постепенно замещается вторичной, или гаверсовой, костью, которая характеризуется более упорядоченной структурой в виде остеонов (гаверсовых систем). Активность остеобластов снижается, замедляя процессы костеобразования. Эпифизарные пластинки полностью окостеневают, прекращая рост кости в длину. Кровоснабжение костной ткани ухудшается, а соотношение органического и минерального компонентов смещается в сторону минерализации. В результате кости становятся более хрупкими и ломкими, повышается риск переломов. Процессы резорбции костной ткани, осуществляемые остеокластами, начинают преобладать над процессами костеобразования, что может приводить к остеопорозу — заболеванию, характеризующемуся снижением плотности костной ткани. Кортикальный слой кости утолщается, но при этом может становиться более пористым. Количество красного костного мозга уменьшается, и он постепенно замещается жёлтым костным мозгом, состоящим преимущественно из жировой ткани, что снижает кроветворную функцию. Гаверсовы каналы, центральные каналы остеонов, расширяются [1].

Костная система птиц претерпевает изменения, аналогичные тем, что наблюдаются у млекопитающих, но с учётом адаптации к полёту.

Таким образом, костная ткань представляет собой сложную и динамичную структуру, выполняющую важные функции в организме. Детальное знание гистологического строения костной ткани, клеточных и молекулярных механизмов ее ремоделирования и регенерации необходимо для понимания патогенеза различных заболеваний костной системы и разработки эффективных методов их лечения. Развитие новых технологий в области тканевой инженерии и регенеративной медицины открывает перспективы для создания биосовместимых материалов и терапевтических подходов, направленных на стимуляцию восстановления костной ткани при повреждениях и заболеваниях.

СПИСОК ЛИТЕРАТУРЫ

1. Вракин, В.Ф. Морфология сельскохозяйственных животных : учеб. Для ВУЗов / В.Ф. Вракин, М.В. Сидорова.- М: Агропромиздат, 2002.- 438 с.

2. Ковальчук, Л.В. Клиническая иммунология и аллергология с основами общей иммунологии : учеб. для вузов. – 4-е изд., перераб. и доп. – / Л.В. Ковальчук, Л.В. Ганковская, Т.В. Ковальчук – Москва : ГЭОТАР-Медиа, 2018. – 688 с.

3. Омельяненко, Н.П. Регенерация костной ткани / Н.П. Омельяненко, Г.А. Илизаров, В.И. Стецула // Травматология и ортопедия: руководство для врачей. — М., 1997. — Т. 1. — С. 393–482.

4. Русаков, А.В. Клиническая морфология костной ткани : руководство для врачей / под ред. А.В. Русакова. – Москва : Медицина, 2004. – 384 с.

5. Клеточные основы регенерации костной ткани / Н.Г. Самсонова, С.В. Соловьева, А.А. Шарова [и др]. // Цитология. – 2010. – Т. 52, № 1. – С. 5-18.

6. Шульгин, С.С. Остеопороз: этиология, патогенез, клиника, диагностика и лечение : рук. для врачей / С.С. Шульгин. – Москва : ГЭОТАР-Медиа, 2015. – 480 с.

7. Лазарева, М.В. Сравнительная характеристика синовиальной среды млекопитающих / М.В. Лазарева, О.В. Распутина // Вестник Бурятской государственной сельскохозяйственной академии им. В.Р. Филиппова. – 2019. – № 2(55). – С. 76-89.

УДК 619:611.3:598.2

ПИЩЕВАРИТЕЛЬНАЯ СИСТЕМА ПТИЦ: АДАПТАЦИЯ К ПОЛЁТУ И РАЗНООБРАЗНЫМ ИСТОЧНИКАМ ПИЩИ

Р.О. Лобанов, студент
Научный руководитель: О.В. Распутина, д-р ветеринар. наук, профессор
Новосибирский государственный аграрный университет

Аннотация. На основе литературных источников, была изучена информация о уникальных адаптациях пищеварительной системы птиц, обусловленных необходимостью оптимизации массы тела для полёта и приспособлением к разнообразным диетам. Рассматриваются особенности строения пищевода, зоба, железистого и мускульного желудков, кишечника и клоаки. Особое внимание уделяется взаимосвязи морфологических характеристик пищеварительных органов с типом питания и экологической нишей птиц.

Ключевые слова: птицы, пищеварительная система, адаптация, полет, диета, зоб, желудок, кишечник, клоака.

Птицы представляют собой одну из самых успешных и разнообразных групп позвоночных, насчитывающую более 10000 видов, населяющих практически все континенты и экологические ниши Земли. Их способность к полёту, являющаяся ключевой адаптацией, оказала глубокое влияние на строение и функционирование всех систем органов, и пищеварительная система не является исключением. Эффективный полёт требует значительных энергетических затрат и в то же время строгой минимизации массы тела. Это предъявляет особые требования к эффективности пищеварения и скорости выведения отходов. Кроме того, огромное разнообразие рациона, от специализированного питания нектаром и пыльцой до поедания крупных позвоночных, привело к формированию уникальных адаптаций в строении и функционировании пищеварительной системы у различных видов птиц [2].

Пищеварительная система птиц состоит из следующих основных отделов: ротовая полость, пищевод, зоб (встречается не у всех видов), железистый желудок (провентрикулус), мускульный желудок (вентрикулус), тонкий кишечник, толстый кишечник, клоака, а также печень и поджелудочная железа, играющие важную роль в секреции пищеварительных ферментов.

В отличие от большинства других позвоночных, у птиц отсутствуют зубы. Функцию захвата и измельчения пищи выполняют клюв и язык, форма и структура которых чрезвычайно разнообразны и напрямую связаны с рационом конкретного вида. Например, у зерноядных птиц, таких как воробьи и зяблики, клюв короткий, конический и мощный, предназначенный для раскалывания семян. У насекомоядных птиц, таких как ласточки и мухоловки, клюв тонкий, заострённый и часто снабжён щетинками для ловли летающих насекомых. Нектароядные птицы, такие как колибри, обладают длинным тонким клювом и трубчатым языком, приспособленным для извлечения нектара из цветков.

Пищевод птиц – это эластичная трубка, соединяющая ротовую полость с желудком. У многих видов в нижней части пищевода находится зоб – мешковидное расширение, служащее для временного хранения и размягчения пищи. Зоб особенно хорошо развит у зерноядных птиц, позволяя им быстро заглатывать большое количество семян, которые затем постепенно перевариваются. У хищных птиц, таких как совы, зоб используется для хранения добычи, которую затем отрыгивают в виде погадок, содержащих непереваренные кости, шерсть и перья. У голубей зоб выделяет «птичье молоко» — питательную жидкость, используемую для кормления птенцов [3].

Желудок птиц состоит из двух последовательно расположенных отделов: железистого желудка (провентрикулуса) и мускульного желудка (вентрикулуса). Железистый желудок (провентрикулус) выстлан железистыми клетками, которые выделяют соляную кислоту (HCl)

и ферменты, такие как пепсин, необходимые для начала химического переваривания пищи. Соляная кислота создаёт кислую среду, необходимую для активации пепсина и денатурации белков. В провентрикулусе происходит начальное расщепление белков, подготавливающее пищу к дальнейшей обработке в мускульном желудке.

Мускульный желудок (вентрикулус, мышечный желудок, пупок) имеет толстые, мощные мускульные стенки, которые сокращаются для механического измельчения пищи. Внутренняя поверхность вентрикулуса выстлана толстым слоем кутикулы, состоящей из белка кератина, который защищает стенки желудка от повреждений. Многие птицы заглатывают мелкие камни или песок (гастролиты), которые помогают перетирать пищу в мускульном желудке. Наличие гастролитов особенно важно для зерноядных птиц, питающихся твёрдыми семенами и зёрнами. Сокращения мускульных стенок вентрикулуса в сочетании с гастролитами действуют подобно мельнице, измельчая пищу на мелкие частицы и облегчая доступ пищеварительным ферментам [5].

Кишечник птиц состоит из тонкого и толстого отделов. Тонкий кишечник является основным местом переваривания и всасывания питательных веществ. Он характеризуется относительно небольшой длиной по сравнению с другими позвоночными, что является адаптацией к снижению массы тела для полёта. Внутренняя поверхность тонкого кишечника увеличена за счёт ворсинок и микроворсинок, значительно увеличивающих площадь всасывания. В тонком кишечнике происходит гидролиз углеводов, белков и жиров под действием ферментов, выделяемых поджелудочной железой и клетками слизистой оболочки кишечника [4].

Толстый кишечник у птиц очень короткий и выполняет преимущественно функцию всасывания воды и электролитов. У многих видов птиц в месте соединения тонкого и толстого кишечника расположены парные слепые кишки, в которых обитают симбиотические бактерии, способствующие перевариванию растительной пищи, особенно клетчатки. Размер и развитие слепых кишок значительно варьируются в зависимости от рациона. Например, у травоядных птиц, таких как гуси и утки, слепые кишки более развиты, чем у насекомоядных или хищных видов [4].

Клоака – общая полость, в которую открываются пищеварительная, выделительная и половая системы птиц. В клоаке происходит формирование фекалий и мочи, а также откладывание яиц. Клоака выполняет важную роль в регуляции водного баланса, поскольку у птиц отсутствует мочевой пузырь. Моча выводится в виде мочевой кислоты, которая осаждается в виде белого налета на фекалиях.

Печень и поджелудочная железа являются важными органами, участвующими в процессе пищеварения. Печень вырабатывает желчь, которая необходима для эмульгирования жиров, облегчая их переваривание и всасывание. Поджелудочная железа секретирует широкий спектр пищеварительных ферментов, включая амилазу (для переваривания углеводов), липазу (для переваривания жиров) и протеазы (для переваривания белков).

Адаптации пищеварительной системы к различным типам питания. Зерноядные птицы (воробьи, зяблики): имеют хорошо развитый зоб для хранения семян, мощный мускульный желудок с толстыми стенками и гастролитами для перетирания зёрен, а также относительно длинный кишечник для эффективного всасывания питательных веществ.

Насекомоядные птицы (ласточки, мухоловки) обладают менее развитым зобом или его отсутствием, относительно коротким кишечником и высокой активностью ферментов, расщепляющих хитин.

Хищные птицы (соколы, орлы, совы) имеют сильный железистый желудок для переваривания белков и костей, растяжимый зоб для хранения добычи и способность отрыгивать непереваренные остатки пищи в виде погадок. Кишечник короткий.

Нектароядные птицы (колибри) имеют очень короткий кишечник и высокую активность ферментов, расщепляющих сахара.

Плотоядные птицы (чайки, бакланы) имеют эластичный зоб для хранения большого количества рыбы, сильный железистый желудок и относительно короткий кишечник [1].

Адаптация к полету. Отсутствие зубов и замена зубов легким клювом значительно снижает массу головы. Уменьшение длины кишечника также способствует снижению массы тела. Отсутствие мочевого пузыря позволяет прямому выведение мочи в виде мочевой кислоты позволяет концентрировать отходы и экономить воду, устраняя необходимость в мочевом пузыре. Быстрое переваривание пищи позволяет им избавляться от лишнего веса [1].

Таким образом, пищеварительная система птиц является ярким примером адаптации к различным экологическим нишам и требованиям полёта. Уникальное сочетание морфологических особенностей пищевода, зоба, железистого и мускульного желудков, кишечника и клоаки обеспечивает эффективное переваривание разнообразной пищи и минимизацию массы тела.

СПИСОК ЛИТЕРАТУРЫ

1. Дзержинский, Я.Ф. Общая орнитология / Я.Ф. Дзержинский. – 4-е изд. — Москва: Моск. ун-т, 2008. – 423 с.

2. Жукова, Т.А. Физиология пищеварения птиц / Т.А. Жукова, А.А. Алейник. – Санкт-Петербург: Лань, 2016. – С. 155-178.

3. Мамедова, Н.М. Сравнительно-морфологические исследования пищеварительного тракта ряда видов врановых и сорокопутовых. / Н.М. Мамедова. – Минск : 2020. – С. 208-216.

4. Замосковский, Е.М. О соотношении длины отделов тонкого кишечника у птиц разного типа питания. / Е.М. Замосковский. – Межвузовский сборник научных трудов, 2018. – С. 167-173.

5. Аманова, М.Б. Морфологическая адаптация пищеварительного тракта птиц различной пищевой специализации / М.Б. Аманова, Н.М. Мамедова. – Пермь: 1995. – 187с.

УДК 619:612.74:639.111.6

ВИДОВЫЕ И АДАПТАЦИОННЫЕ МОРФОЛОГИЧЕСКИЕ ХАРАКТЕРИСТИКИ ПОПЕРЕЧНО ПОЛОСАТОЙ МУСКУЛАТУРЫ ДИКИХ ХИЩНИКОВ

Р.О. Лобанов, студент
М.В. Шадеркин, студент
Научный руководитель: О.В. Распутина, д-р ветеринар. наук, профессор
Новосибирский государственный аграрный университет

Аннотация. На основе литературных данных проведен анализ особенностей поперечно-полосатой мускулатуры у различных видов диких животных. Рассмотрены общие принципы и функции этой мускулатуры, а также типы мышечных волокон и их специализация.

Ключевые слова: ткань, поперечно-полосатая мускулатура, мышечные волокна, хищники, охота, адаптация.

Дикие хищники, занимающие ключевые позиции в пищевых цепях, демонстрируют исключительную адаптацию на всех уровнях своей биологической организации. Одним из важнейших факторов, определяющих их успех в охоте, является специализированная поперечно-полосатая мускулатура. Этот тип мышечной ткани, отвечающий за произвольные движения, претерпел значительные эволюционные изменения, направленные на увеличение силы, скорости, выносливости и точности движений, необходимых для эффективной охоты. В отличие от мускулатуры травоядных, у хищников она характеризуется особым набором структурных и функциональных особенностей [6]. В этой статье подробно рассматриваются ключевые адаптации поперечно-полосатой мускулатуры у диких хищников, а также её роль в различных охотничьих стратегиях и структурные различия в разных частях тела с приведением конкретных примеров [2].

Поперечно-полосатая, или скелетная, мускулатура является основой произвольных движений у млекопитающих, в том числе у диких хищников. Она состоит из мышечных волокон (миофибрилл), объединённых в пучки, образующие мышцы. Сокращение мышечных волокон происходит за счёт взаимодействия сократительных белков актина и миозина, которое требует энергии в виде АТФ. Поперечная исчерченность, обусловленная упорядоченным расположением белков, является характерным признаком этого типа мускулатуры. Функция поперечно-полосатой мускулатуры у хищников не ограничивается только движением, но и обеспечивает стабилизацию скелета, дыхание и терморегуляцию.

Типы мышечных волокон в поперечно-полосатой мускулатуре хищников, как и у других млекопитающих, неоднородны и различаются по метаболическим и сократительным свойствам, что позволяет им выполнять разные задачи.

Медленные окислительные волокна (тип I): эти волокна, богатые миоглобином и митохондриями, обеспечивают высокую аэробную мощность и устойчивость к утомлению. Они сокращаются медленно и используются для поддержания позы, медленных движений и выносливости при длительном преследовании. Например, у волков (Canis lupus) и гиен (Crocuta crocuta), которые преследуют добычу на большие расстояния, большое количество волокон типа I в мышцах конечностей позволяет им поддерживать скорость и активность в течение длительного времени [4].

Быстрые, гликолитические волокна (тип IIx): эти волокна с низким содержанием миоглобина и митохондрий, но богатые гликогеном, обеспечивают высокую скорость и силу сокращения, но быстро утомляются. Они используют анаэробный гликолиз. У гепардов (Acinonyx jubatus), известных своей высокой скоростью, большое количество волокон типа IIx в мышцах ног обеспечивает их мощный рывок. Леопарды (Panthera pardus) при прыжках также активно используют эти волокна.

Быстрые окислительно-гликолитические волокна (тип IIa): эти волокна представляют собой промежуточный вариант, сочетающий высокую скорость и силу сокращения с некоторой выносливостью. Они используются при движениях средней интенсивности и продолжительности. Пумы (Puma concolor) и рыси (Lynx lynx), которые используют сочетание преследования и внезапных атак, имеют сбалансированное соотношение волокон типа IIa, что позволяет им эффективно использовать обе стратегии [4]. Соотношение этих типов волокон варьируется в зависимости от вида хищника, его охотничьей стратегии и специфики функции мышцы. Например, в мышцах спины, обеспечивающих поддержание позы, преобладают волокна типа I, а в мышцах конечностей – волокна типа IIx и IIa.

Мускулатура диких хищников претерпела значительные эволюционные изменения, позволяющие им эффективно использовать различные охотничьи стратегии:

Спринтеры: хищники, специализирующиеся на коротких, мощных забегах, такие как гепарды, обладают высоким процентным содержанием волокон типа IIx в мышцах конечностей. Кроме того, у гепардов наблюдается увеличение длины волокон, позволяющее развивать большую амплитуду движений, что повышает их скорость [5].

Преследователи, охотящиеся на выносливость: хищники, охотящиеся на выносливость, такие как волки и гиены, имеют больше волокон типа I в мышцах конечностей. Их мускулатура лучше приспособлена к продолжительной активности. Кроме того, у этих хищников, по сравнению с другими, лучше развиты мышцы туловища, что позволяет им сохранять стабильную позу и эффективно двигаться при длительном преследовании.

Тигры (Panthera tigris) и львы (Panthera leo), использующие для охоты засады, имеют хорошо развитую мускулатуру задних конечностей с сочетанием волокон типа IIa и IIx, которые обеспечивают мощный прыжок. Они также обладают особо разаитыми мышцами плечевого пояса, что позволяет им эффективно захватывать добычу. Ягуары (Panthera onca), специализирующиеся на охоте в густой растительности, также имеют мощные мышцы задних конечностей, позволяющие им совершать внезапные и маневренные прыжки.

Тюлени (Phocidae) и дельфины (Delphinidae), называемые акватическими или морскими хищниками, обладают специализированной мускулатурой для плавания. У них

преобладают волокна типа I в мышцах тела, а в мышцах хвоста и плавников наблюдается увеличение количества миоглобина, что обеспечивает эффективность и выносливость при длительном плавании и нырянии. У тюленей хорошо развиты мышцы задней части тела и хвоста, которые играют основную роль в передвижении под водой, в то время как передние конечности больше используются для маневрирования [5].

Различные мышцы тела хищников имеют свою специализацию. Мышцы челюсти, у хищников, например, у гиеновых собак (Lycaon pictus) и койотов (Canis latrans) сильно развиты и обеспечивают мощный укус, необходимый для быстрого умерщвления добычи и дробления костей. У морских выдр (Enhydra lutris), которые питаются моллюсками, мышцы челюсти приспособлены для раскалывания раковин. Сильные мышцы шеи, особенно у львов и тигров, позволяют им нести крупную добычу и манипулировать ею во время питания. Мышцы передних и задних конечностей у волков и гиен хорошо сбалансированы, что позволяет им преодолевать большие расстояния в поисках добычи. У гепардов преобладают мышцы задних конечностей, обеспечивающие мощный толчок при беге. Мышцы туловища, например, у леопардов, обеспечивают гибкость и устойчивость тела при прыжках и подъёме по деревьям. У дельфинов и других китообразных мышцы спины и хвоста развиты сильнее, чем мышцы конечностей, и служат для передвижения в воде [1].

Влияние тренировок и адаптации на мышечную систему. Мускулатура диких хищников, как и у других млекопитающих, обладает пластичностью и способна адаптироваться к нагрузкам. Увеличение физической активности, связанное с охотой и преследованием, приводит к гипертрофии мышечных волокон и изменению соотношения разных типов волокон. Например, молодые хищники, постоянно тренируясь во время охоты, постепенно развивают более мощную и выносливую мускулатуру. У одиночных хищников, которые регулярно охотятся, мускулатура будет более развитой, чем у видов, которые охотятся реже или питаются падалью. Также важную роль играет возраст, опыт охоты и доступность пищи [3].

Таким образом, поперечно-полосатая мускулатура диких хищников является ярким примером адаптации к специфическим условиям существования и охоты. Различия в типах мышечных волокон, их соотношении в разных мышцах тела, а также специализированная структура и функции различных групп мышц являются результатом эволюционного процесса, направленного на повышение эффективности охоты и выживания.

СПИСОК ЛИТЕРАТУРЫ

1. Зеленевский, Н.В. «Анатомия и физиология животных»: учебник для студентов среднего профессионального образования / Н.В. Зеленевский, А.П. Васильев, Л.К. Логинова. – 2-е изд., испр. – М.: Академия, 2009. – 464 с.

2. Корнилович, Н.П. О тончайшем строении сократительного вещества поперечно-полосатых мышц у некоторых животных / Н.П. Корнилович. - Москва: Гостехиздат, 2021. – 378 с.

3. Максимов, В.И. Основы физиологии и этологии животных / В.И. Максимов, В.Ф. Лысов. – 2-е изд. – Санкт-Петербург : Лань, 2019. – 504 с.

4. Дюмин, М.С. Миология: учебное пособие // М.С. Дюмин – Иваново: ФГБОУ ВО Ивановская ГСХА, 2019. – 97 с

5. Карамушкина, С.В. Анатомия и физиология животных : учебное пособие по спец. СПО 36.02.01 Ветеринария / С.В. Карамушкина ; Дальневост. гос. аграр. ун-т, ФСПО, ФВМЗ. – Благовещенск: Изд-во Дальневосточного ГАУ, 2018. – 116 с.

6. Муратова, А.Р. Морфофункциональные особенности мышц суставов тазовой конечности у хищных / А.Р. Муратова, М.В. Лазарева // Роль аграрной науки в устойчивом развитии сельских территорий : Сборник III Всероссийской (национальной) научной конференции, Новосибирск, 20 декабря 2018 года. – Новосибирск: Новосибирский государственный аграрный университет, 2018. – С. 750-753.

УДК 619:612.015.3:[597.6+591.524.21]

ВОДНО-СОЛЕВОЙ ОБМЕН У ЗЕМНОВОДНЫХ И НАЗЕМНЫХ ЖИВОТНЫХ

А.А. Лобас, студент
Научный руководитель: С.В. Баталова, канд. биол. наук, доцент
Новосибирский государственный аграрный университет

Аннотация. Земноводные, как промежуточная группа между водными и наземными организмами, демонстрируют уникальные стратегии регулирования водно-солевого баланса, включая использование кожи как органа осморегуляции. Для наземных животных обсуждаются механизмы терморегуляции и их влияние на водно-солевой обмен, а также адаптации, позволяющие этим животным минимизировать потерю воды, такие как специальные структуры кожи и поведенческие стратегии.

Ключевые слова: обмен, земноводные, наземные, животные, вода.

У беспозвоночных, что обитают во влажных наземных биотопах видны черты, которые схожи с механизмом водно-солевого обмена пресноводных животных. Адаптация к условиям. Приспособления к жизни на суше в основном связаны с морфологическими изменениями, направленными на сокращение испарения влаги. В ситуациях критической сухости некоторые животные способны погружаться в состояние анабиоза, что, в целом, нехарактерно для населяемых ими мест обитания. Особо ярко выраженные адаптации к влажным наземным условиям характерны для земноводных [1].

Жизнь зародилась в воде. От её физико-химических свойств зависит обмен веществ гидробионтов, и все их строение и физиология адаптированы для жизни в воде. Вода часто используется для распространения видов(течения) [1].

Биохимические реакции, происходящие как у водных, так и у наземных животных, совершаются в водной среде, которая является неотъемлемой частью их организма. Вода выступает в роли основы для коллоидных систем, таких как цитоплазма. Соотношение воды и растворенных в ней солей определяет осмотическое давление и ионный состав тканевых жидкостей (крови, лимфы), что в свою очередь регулирует обменные процессы внутри и между клетками. Перевозка питательных веществ и продуктов распада в организме осуществляется в виде водных растворов. Дыхание и обоняние осуществляются исключительно через посредство водной оболочки, которая служит для поглощения кислорода и выведения углекислоты [2].

На суше доступность воды непредсказуема, что привело к развитию у организмов различных адаптаций к засухе. Развитие наземных форм жизни было направлено на оптимизацию способов получения добычи и сохранения влаги. Наземная среда характеризуется широким спектром условия влажности: от насыщенных влагой тропических лесов до крайне засушливых пустынь. Стоит подчеркнуть, что концентрация водяного пара в воздухе непостоянна и меняется в течение суток и года. Обеспечение водой наземных организмов определяется частотой осадков, объемом влаги в почве, присутствием водоемов, глубиной залегания грунтовых вод и прочих факторов. В результате этого, у наземных организмов сформировалось огромное количество приспособлений к различным условиям водоснабжения [3].

Одновременное воздействие дефицита воды и повышенной температуры воздуха представляет серьезную проблему для поддержания водно-солевого баланса у наземных организмов. Экологические приспособления, которые дали возможность организовывать жизнь во влажных средах и даже в умеренно сухих биотопах, становятся недостаточными для выживания в засушливых областях и аридных экосистемах. Организмы, которые в процессе эволюции адаптировались к существованию в условиях постоянной или периодической нехватки воды, обладают рядом характерных морфологических и физиологических

особенностей. Эти изменения значительно отличают их не только от водных видов, но и от наземных форм, которые населяют постоянно влажные территории [4].

Адаптация к наземному образу жизни предъявляет особые требования к системам регуляции водно-солевого обмена. В условиях низкой и нестабильной влажности окружающей среды организм постоянно подвергается риску потери воды из-за испарения, при этом восполнение этих потерь не всегда представляется возможным. В связи с этим, перед организмами возникает задача оптимизации потребления воды, рационального использования метаболической воды и совершенствования способов получения воды из внешних источников [5].

У наземных животных наблюдается разделение процессов регуляции водного и солевого обмена: ионный обмен через покровы прекращается, поступление минеральных веществ происходит с пищей, а выводится с мочой, фекалиями и специальными выделениями. Водный обмен не предполагает осмотическое поглощение или выделение воды; поступление воды в организм ограничивается питьем и питанием. Взаимосвязь между водным и солевым обменом сохраняется на уровне метаболических процессов и обеспечения внутренними физиологическими механизмами [5].

Наиболее приспособленными к наземному существованию среди беспозвоночных оказались насекомые и паукообразные. Их адаптации обеспечили непроницаемые для влаги плотны внешние покровы, что способствует снижению испарительных потерь влаги. Исследования показывают, что целостность воскового налета, обволакивающего внешние слои, определяет их проницаемость, нарушение этого защитного слоя влечет ща собой усиление процесса испарения влаги. У видов, обитающих в сухих условиях, водопроницаемость покровов на порядок или два ниже, чем у тех, кто живет в более влажных средах [6].

Водный обмен у животных зависит от влажности их обитания. Животные, приспособленные к засушливым условиям, развили специальные механизмы для минимизации потерь влаги. Например, у насекомых, птиц и рептилий азот выводится в форме мочевой кислоты, что позволяет экономить воду. У пустынных млекопитающих, таких как верблюды и пустынные крысы, петля Генле в почках удлинена, что способствует обратному всасыванию воды. Ткани верблюдов выдерживают высокие температуры благодаря сниженной потере пота. Мелкие млекопитающие укрываются в норах в жару, а у насекомых дыхательные отверстия закрываются клапанами. Кроме того, некоторые животные увеличивают поглощение воды: например, термиты роют длинные ходы к источникам влаги. Чтобы пережить засуху, некоторые виды накапливают воды в различных формах: в виде слизи в клетках, внутри клеточных оболочек, в особых резервуарах для жидкости (например, у лягушки, обитающей в пустыне) или в виде жировых отложений. Обитатели засушливых регионов имеют физиологическую устойчивость, позволяющим им выдерживать значительную потерю жидкости, но быстро восстанавливают запасы при наличии воды. Так, верблюд может без вреда для здоровья потерять до 30% воды из своего организма. Адаптации к засухе также проявляются в особенностях жизненного цикла и поведении: летняя спячка в слизистом коконе у дождевых червей и двоякодышащих рыб, а почвенные организмы избегают засушливых мест [6].

Адаптивное поведение пустынных антилоп включает в себя способность совершать длительные миграции для поиска водоемов. Некоторые виды способны получать необходимую влагу из росы и растительности, но также регулярно посещают водоемы. Например, антилопа гну обитает исключительно в местах с постоянным доступом к воде. Другие копытные, такие как капский буйвол и водяной козел, ежедневно пользуются водопоями. Плотоядные животные менее зависимы от водоемов, так как получают влагу из пищи. У птиц частое посещение водоёмов увеличивается при повышенной температуре воздуха, а также в периоды дефицита животного белка и растительной пищи [6].

Солевой обмен у позвоночных животных физиологически связан с водным, поскольку дегидратация и избыток солей нарушают осмотическую концентрацию жидкостей в

организме. Многие обитатели сухих биотопов пьют воду из соленых источников, а высокую солевую нагрузку испытывают жители морских побережий [6].

У всех живущих на суше позвоночных животных избыток солей удаляется из организма с помощью почек. У млекопитающих выведение избытка солей осуществляется через кишечник. У рептилий и птиц значительную роль в выведении солей играют солевые железы, которые секретируют раствор с высокой концентрацией солей. Эти железы развиты у морских видов, пустынных рептилий и тех, кто питается морскими беспозвоночными. Солевые железы птиц располагаются в углублениях костей черепа над глазными впадинами, а их выводные каналы открываются в полость носа. У рептилий солевые железы могут располагаться в области глазниц (например, у черепах), в основании языка (крокодилы) или рядом с носовыми проходами (ящерицы). Солевой секрет, содержащий натрий, хлор и калий, вырабатывается только при повышенной солевой нагрузке, через несколько минут после употребления пищи, богатой солями [6].

Недостаток минеральных солей – нередкое явление в дикой природе, особенно для травоядных. Концентрация солей в тканях растений обусловлена их наличием в почве, которое непостоянно и подвержено влиянию географичекого положения, сезонности, количества выпавших осадков и ряда других условий. Хищники, потребляя плоть, обеспечивают себя более или менее стабильным поступлением солей. Колебания в минеральном составе рациона провоцируют разнообразные адаптационные процессы в организмах, таким как усиленная реабсорбция ионов в кишечнике или переход на животную пищу. Например, северные олени весной едят птичьи яйца и птенцов, ловят леммингов и выкапывают участки земли или снега, на которые попала моча. Многие грызуны поедают кости павших животных, рога оленей и скорлупу яиц. Белки запасают мелкие косточки и развешивают их на ветках. Копытные также грызут кости и едят почву. Процесс солонцевания у копытных включает потребление минеральных солей вместе с почвой, слизывание кристаллов с солонцов и использование минеральной воды из источников. Солонцеванием также восполняют нехватку ионов птицы, грызуны и даже бабочки [6].

У земноводных и некоторых червей на суше водно-солевой обмен происходит так же, как у водных животных. Их голые покровы проницаемы для воды, и они ищут места с высокой влажностью и капельно-жидкой влагой. В умеренном климате такие животные наиболее активны ночью и после дождя. Многие из них пассивно переживают сухие сезоны: например, брюхоногие моллюски закрываются в своих раковинах с помощью слизи и впадают в состояние оцепенения. Слизь также помогает замедлить испарение [3].

Первыми из позвоночных, освоившими сушу, стали амфибии. Они выработали способность передвигаться с помощью четырех конечностей и обзавелись легкими, чтобы дышать в новых условиях. Однако, их почки функционируют по принципу, схожему с пресноводными рыбами, что приводит к избыточной потере воды через мочеиспускание. Более того, поскольку легкие земноводных развиты недостаточно, значительная часть дыхания осуществляется через кожу. Это определяет особенности ее строения: лишенная чешуи и покрытая слизью кожа способствует активному испарению влаги. В связи с этим, большинство видов амфибий предпочитают жить вблизи водоемов, а некоторые даже вернулись к водному образу жизни. Безногие амфибии, в свою очередь, населяют влажные места обитания, такие как лесная подстилка и верхние слои почвы [1].

Благодаря высокой водопроницаемости кожного покрова, земноводные в полной мере обеспечивают потребности своего организма во влаге. По этой причине амфибии практически не нуждаются в питье, либо потребляют воду в незначительных объемах.

Находясь в водной среде, в почках земноводных активизируется клубочковая фильтрация, что приводит к образованию значительного количества гипотонической мочи, концентрация которой ниже, чем у плазмы крови. В случае обезвоживания, почти вся вода (около 94-95%) из первичной мочи возвращается обратно в организм, посредством реабсорбции в почечных канальцах. При адекватном уровне гидратации избыток воды постоянно удаляется с мочой.

В почечных канальцах происходит также реабсорбция ионов натрия и хлора. Кроме того, кожа амфибий обладает способностью активно транспортировать ионы из окружающей водной среды с низкой концентрацией солей внутрь тела [4].

Когда амфибии перешли к жизни на суше, они сохранили прежний принцип регуляции водно-солевого баланса. Похожая ситуация наблюдается и у некоторых беспозвоночных, например, у дождевых червей. Их проницаемая кожа обуславливает выбор среды обитания: они живут в почве, богатой влажными испарениями, которые поглощаются через кожные покровы. Дополнительным источником влаги для них служит непосредственный контакт с жидкой водой. Из-за высокой проницаемости покровов, черви быстро теряют влагу в сухой атмосфере, что может привести к их гибели [4].

Следовательно, водно-солевой обмен у амфибий контролируется аналогично осморегуляции у пресноводных рыб. Так как большинство земноводных живут в пресной воде или вблизи нее, подобный способ осморегуляции является для них вполне действенным [4].

СПИСОК ЛИТЕРАТУРЫ

1. Шилов, И.А. Водный обмен и осморегуляция у земноводных - Организм и среда. Физиологическая экология : электронная статья / И.А. Шилов. – М. Высшая школа, 2015. – URL: https://studme.org/357116/ekologiya/vodnyy_obmen_osmoregulyatsiya_zemnovodnyh?ysclid=m7kjzazi6v530602740
2. Дауда, Т.А. Экология животных : учебное пособие / Т.А. Дауда, А.Г. Кощаев. — 3-е изд., стер. — Санкт-Петербург : Лань, 2022. – 34 с.
3. Овчаренко, Н.Д. Биология животных : учебное пособие / Н.Д. Овчаренко, О.Г. Грибанова. — Барнаул : АГАУ. – 2012. – 78 с.
4. Шилов, И.А. Водный и солевой обмен на суше. Сухие биотопы и аридные зоны, Растения засушливых местообитаний - Организм и среда. Физиологическая экология: электронная статья / И.А. Шилов. – М: Высшая школа. – 2015 URL: https://studme.org/357117/ekologiya/vodnyy_solevoy_obmen_sushe_suhie_biotopy_aridnye_zony
5. Шилов, И.А. Наземный тип водного обмена у животных. Приспособления к аридности климата - Организм и среда. Физиологическая экология: электронная статья / И.А. Шилов. – М: Высшая школа, 2015. – URL: https://studme.org/357118/ekologiya/nazemnyy_vodnogo_obmena_zhivotnyh_prisposobleniya_aridnosti_klimata
6. Несмелова, Н.Н. Водно-солевой обмен у амфибий, Водно-солевой обмен у наземных животных – Экология животных: электронная статья / Н.Н. Несмелова. – URL: https://studme.org/420197/ekologiya/vodno_solevoy_obmen_amfibiy.

УДК 598.2:612.15:577.1

МЕХАНИЗМЫ ТЕРМОРЕГУЛЯЦИИ У РАЗЛИЧНЫХ ВИДОВ ПТИЦ

А.А. Лобас, студент
Научный руководитель: Р.Г. Уткина, ст. преподаватель
Новосибирский государственный аграрный университет

Аннотация. У птиц одна из самых высоких температур тела среди эндотермических животных. Эти высокие температуры рассматриваются как эволюционное преимущество для выживания в условиях жары, но они так же ограничивают запас на тепловую безопасность птиц, приближая их к критическому уровню перегрева.

Ключевые слова: птицы, терморегуляция, химическая, температура, стресс.

Способность к терморегуляции представляет собой ключевой гомеостатический процесс, который в значительной степени влияет на диапазон распространения и выживания животных в различных климатических условиях. Птицы могут самостоятельно регулировать свою внутреннюю температуру, поддерживая ее на стабильном уровне, в то время как температура тела рыб, земноводных, рептилий и беспозвоночных зависит от окружающей среды. Животные подразделяются на две категории: пойкилотермные (холоднокровные) животные, температура которых варьируется в соответствии с изменениями температуры окружающей среды, и гомойотермные (теплокровные) животные, которые способны к поддержанию постоянной температуры тела благодаря высокому метаболизму и специализированным механизмам теплопроизводства и теплоотведения.

Терморегуляция представляет собой физиологическую функцию, которая способствует поддержанию оптимальной температуры внутри организма независимо от колебаний внешней температуры [6].

Воздухоносные мешки играют ключевую роль в терморегуляции у птиц. В условиях перегрева (например, при одышке) возможно увеличение воздушного потока исключительно через эти мешки, минуя легкие (такой механизм называется морфологическим шунтом). Это помогает избежать дыхательного алкалоза. Когда воздухоносные мешки не функционируют и грудные мышцы работают с высокой нагрузкой, температура тела может возрасти сверх нормы. Активная циркуляция воздуха через мешки способствует охлаждению жизненно важных органов, таких как сердце, печень и семенники, особенно во время полета [5].

Тропические птицы могут стать физиологически уязвимыми к изменениям температуры, если не способны адекватно регулировать свою температуру тела в условиях чрезмерного нагрева. Это может привести к тому, что пределы их термальной устойчивости будут превышены, что, в свою очередь, может спровоцировать местное вымирание. Кроме того, тепло, вызванное глобальным потеплением, может вызвать стресс у организмов в их естественной среде обитания, что заставляет их перемещаться в зоны, где температурные условия более соответствуют их предпочтениям, когда растущая жара превышает их низкую устойчивость к температурным колебаниям. Однако на сегодняшний день не было зафиксировано никаких случаев, когда физиологические изменения напрямую вызывали бы изменение распределения тропических птиц [3].

Если тропические птицы будут находиться близко к пределам своей термоустойчивости, они окажутся под угрозой из-за глобального потепления. В настоящее время температура окружающей среды находится на верхних границах термонейтральной зоны многих тропических видов, что может привести к постоянным затратам на терморегуляцию или увеличению риска перегрева. Кроме того, при повышении температуры окружающей среды выше этих критических значений может развиться умеренная гипертермия, что снижает базы терморегуляции. Исследования птиц, обитающих в умеренных зонах, показывают, что они способны адаптировать свои пределы переносимости к гипертермии в соответствии с изменяющимися условиями окружающей среды.

Таким образом, тропические птицы могут стать более уязвимыми к изменениям климата, если не смогут адаптироваться к высоким температурам, что в свою очередь влияет на затраты на поддержание температуры своего тела [3].

Химическая терморегуляция представляет собой совокупность физиологических процессов, которые обеспечивают обмен веществ и теплообразование в организмах животных при различных температурах и внешних условиях. Это сложный рефлекторный механизм, обладающий стабильным видовым признаком, который определяет, как разные виды животных адаптируются к своему окружению.

Тепло возникает в результате окислительных процессов, происходящих в митохондриях клеток. Основные зоны теплообразования — это мышцы и железы, так как они составляют значительную часть живых тканей. Более 80 % тепла в организме вырабатывается скелетными мышцами во время физической активности, а печень занимает второе место по

выработке тепла. Таким образом, ключевую роль в химической терморегуляции играют именно скелетные мышцы и печень.

Температура окружающей среды влияет на обмен веществ и энергии. При снижении температуры метаболизм увеличивается, в то время как при повышении — снижается, что предотвращает перегрев. Критическая температура — это уровень, при котором механизмы теплоудержания перестают поддерживать постоянную температуру тела и требуется увеличение теплопроизводства. Эта температура различна для разных видов животных. Например, крупный рогатый скот и овцы имеют более низкую критическую температуру, что делает их более устойчивыми к холоду. Упитанные животные лучше переносят низкие температуры по сравнению с худыми [7].

Физическая терморегуляция представляет собой совокупность физиологических процессов, которые контролируют выработку тепла организмом, обеспечивая стабильность температуры тела животного.

Кожа играет ключевую роль в терморегуляции, так как около 60% теплопотерь осуществляется через неё, что поддерживается работой потовых желез. У лошадей, крупного рогатого скота и овец они развиты хорошо. Объём выделяемого пота зависит от уровня химической терморегуляции, физической активности и температуры окружающей среды. У собак, из-за менее развитых потовых желез, основное испарение происходит через дыхательные пути.

В результате интеграции механизмов, регулирующих метаболизм и кровоснабжение кожи, температура тела животного остаётся на относительно стабильном уровне, но может колебаться в течение суток, обычно будучи ниже утром, чем вечером [2].

Гипоталамус является основным участком, ответственным за регулирование температуры тела у животных. В его передней зоне находится центр, отвечающий за теплоотдачу, тогда как в задней расположена область, контролирующая теплообразование. Через специальные терморецепторы, расположенные в коже, поступают сигналы о колебаниях температуры, которые передаются в центр терморегуляции. Этот центр, в свою очередь, посылает необходимые импульсы различным системам — сосудистой, дыхательной, двигательной и другим, которые участвуют в терморегуляции. Основной механизм терморегуляции активируется двумя способами. Первый путь связан с температурой крови, которая проходит через гипоталамус. В зависимости от её температуры определяется активность соответствующего центра, который влияет на процессы образования тепла или его отдачи. Второй механизм работает на основе рефлексов и условных рефлексов [3].

Аномальные температурные условия, как высокие, так и низкие, негативно сказываются на росте, яйценоскости и мясной продуктивности птиц, что связано с уменьшением потребления корма и нарушением функционирования кишечника. Тепловой или холодовой стресс также оказывает влияние на процессы пищеварения, усвоение питательных веществ и ухудшает иммунные функции. Усиленное дыхание способствует выведению большего количества угарного газа, что, в свою очередь, приводит к снижению образования HCO3 и способствует образованию яиц с тонкой скорлупой и увеличивает вероятность их повреждения в условиях теплового стресса. При этом происходит изменение соотношения белков и жиров, возрастает окислительное разрушение липидов, а минералы и витамины мобилизуются из тканей, что ведет к ухудшению качества мяса бройлеров и снижению питательной ценности яиц. Тепловой и холодовой стресс активируют симпатическую нервную систему и ось гипоталамо-гипофизарно-надпочечниковую, что вызывает выделение кортикотропин-рилизинг-гормона и, соответственно, адренокортикотропного гормона (АКТГ), что активирует надпочечники для увеличения выделения кортикостероидов, необходимых для глюконеогенеза во время стресса. Кроме того, тепловой стресс приводит к выработке белков теплового шока, которые защищают клетки от апоптоза и помогают в сворачивании белков [3].

Ворон является самым крупным представителем семейства врановых (Corvidae). В Якутии на зимовке встречается повсеместно. У ворона термонейтральная зона в зимнее время

смещена в область более низких температур по сравнению с представителями тетеревиных птиц. Химическая терморегуляция включается при температурах воздуха ниже 50 °С. При снижении температуры среды до минус 250 °С потребление кислорода возрастает на 50%. Рост уровня метаболизма отмечен также при температурах выше 17-200 °С. Ворон и тетерев близки по размерам и массе тела, но минимальный уровень обмена у ворона почти в два раза выше, интенсивность химической терморегуляции также значительно превосходит данный показатель у тетерева [1].

СПИСОК ЛИТЕРАТУРЫ

1. Изменение температуры тела в годовом цикле и уровень метаболизма у ворона при зимних температурах среды / А.И. Ануфриев, Н.Г. Соломонов, А.П. Исаев [и др.] // Доклады РАН. — 2008. — Т. 422, № 4. — С. 568–570.
2. Гомойотермность и механизмы её поддержания у птиц и млекопитающих : [электронный ресурс] // Studopedia.ru : [сайт]. — URL: https://studopedia.ru/19_302689_adaptatsii-hordovih-k-peremeshcheniyu-v-tolshche-vodi.html (дата обращения: 15.11.2024).
3. Терморегуляция у птиц / Г. Кришнан, К. Деварадж, М.В.Силпа [и др.] // Учебник ветеринарной физиологии. — Singapore : Springer, 2023. – 764 с.
4. Физиологически уязвимый или устойчивый? Тропические птицы, глобальное потепление и перераспределение / О. Монге, И. Маггини, Ч. Шульце [и др.]. [электронный ресурс] // Ecol. Evol. — 2023. — 18 апр. — URL: https://pmc.ncbi.nlm.nih.gov/articles/PMC10111238/ (дата обращения: 15.11.2024).
5. Особенности физиологии у птиц: учеб.-метод. пособие для студентов факультета ветеринарной медицины / А.В. Островский, А.В. Синковец, Е.Н. Кудрявцева [и др.]. — Витебск : УО ВГАВМ, 2004. — 31 с.
6. Скопичев, В.Г. Физиология животных и этология : [электронный ресурс] // Studfile.net : [сайт]. — URL: https://studfile.net/preview/10433370/page:103/ (дата обращения: 15.11.2024).
7. Физиология: краткий курс лекций / сост. В.Ю. Васильев. — Саратов : ФГБОУ ВПО «Саратовский ГАУ», 2014. — 98 с.

УДК 619: [611.311+611. 315] :599.745

СРАВНИТЕЛЬНАЯ ХАРАКТЕРИСТИКА ЯЗЫЧНОЙ МУСКУЛАТУРЫ И МЫШЦ МЯГКОГО НЕБА ЛАСТОНОГИХ

А.В. Лукашевич, студентка
Научный руководитель: Е.А. Сысоева, канд. ветеринар. наук
Новосибирский государственный аграрный университет

Аннотация. Эта статья посвящена сравнению анатомических особенностей стоения язычных мышц и мышц мягкого нёба у ластоногих. В сравнении учавствуют данные представители: тюлень обыкновенный, северный морской слон, калифорнийский морской лев, морской заяц, тюлень Уэддела, кольчатая нерпа.

Ключевые слова: ластоногие, мышцы, язык, строение, расположение, особенности, функции.

Водные млекопитающие, в отличие от наземных хищников, для захвата и потребления добычи полагаются на гидродинамические и гидравлические силы. Они часто неспособны прижать добычу и не могут эффективно использовать привычный нам тип питания под водой. В результате многие водные млекопитающие, такие как ластоногие, хватают добычу зубами или используют язык, чтобы втянуть добычу в рот (всасывание) [1].

Язык *(lingua)* используется для манипулирования пищей и перемещения её в заднюю часть глотки, чтобы можно было проглотить добычу целиком с небольшой обработкой или без нее. Поэтому язык и мышцы ротовой полости многих водных млекопитающих были модифицированы, что играет важную роль в создании давления всасывания для транспортировки добычи и внутриротовой транспортировки добычи [1].

Язык ластоногих раздвоен на вершине, но не имеет продольной борозды, проходящей вдоль дорсальной средней линии, чтобы разграничить левую и правую стороны. Внутренние мышцы языка проходят ростро-каудально сразу под эпителием. Мышечные волокна собственно язычной мышцы *(m. lingualis proprius)* проходят рострокаудально, медиолатерально и дорсовентрально. Язык чрезвычайно мускулистый и не содержит жировой ткани. Верхушка языка *(apex linguae)* подвижна и имеет щель, разделяющую две ее половины. Внешние мышцы производят грубые движения положения языка, внутренние - сложные движения. Так, у северных морских слонов самые большие языки, а у калифорнийских морских львов самые маленькие (рис.1) [2].

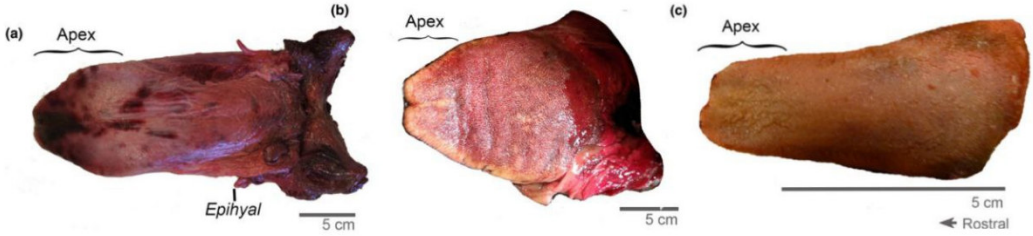

Рисунок 1 – Внешняя морфология языка: a) северного морского слона; b) бородатого тюленя; c) калифорнийского морского льва.

Существуют межвидовые различия в общей морфологии языка ластоногих. У морских зайцев язык желто-коричневый. У калифорнийских морских львов и тюленей Уэдделла язык красновато-розовый. У обыкновенных тюленей розовый язык. У северных морских слонов язык светло-розовый с несколькими темно-красными пятнами на ростральной половине. Дорсальная поверхность языка северного морского слона в основном гладкая, с некоторой жесткостью вдоль ростральных краев. У морских зайцев, калифорнийских морских львов, обыкновенных тюленей и кольчатых нерп на ростральной и боковых поверхностях языка есть небольшие сосочки (рис. 2).

У морских зайцев гладкая дорсальная поверхность языка, которая покрыта крошечными выпуклостями, которые могут быть вкусовыми сосочками. Хотя нет никаких доказательств наличия вкусовых сосочков у тюленей Уэдделла, на дорсальной поверхности языка есть многочисленные кровеносные сосуды. У северных слонов и тюленей Уэдделла глубокая расщелина языка и большая уздечка. В отличие от них, у калифорнийских морских львов короткая уздечка [2].

Шилоязычная мышца *(m. styloglossus)* – тонкая, составляет боковую часть языка и соединяет его с черепом. У большинства ластоногих берет начало на ростральном, латеральном и вентральном краях барабанной части височной кости. Мышечные волокна идут каудорострально. Шилоязычная мышца находится глубоко от двубрюшной мышцы на барабанном пузыре. Тянет язык каудально и может создавать тягу для языка при кормлении [3].

У кольчатых нерп самый большая, а у обыкновенных тюленей самая маленькая. Самые каудальные волокна у тюленей Уэдделла становятся нечеткими и их трудно отличить от других мышц. Шилоязычная мышца берет начало как на барабанном пузыре, так и на каудальном и медиальном краях шиловидного отростка у обыкновенных тюленей и калифорнийских морских львов. Шилоязычная мышца калифорнийского морского льва имеет

три отдельных головки в своем начале, которые прикрепляются соединительной тканью к височной кости [4].

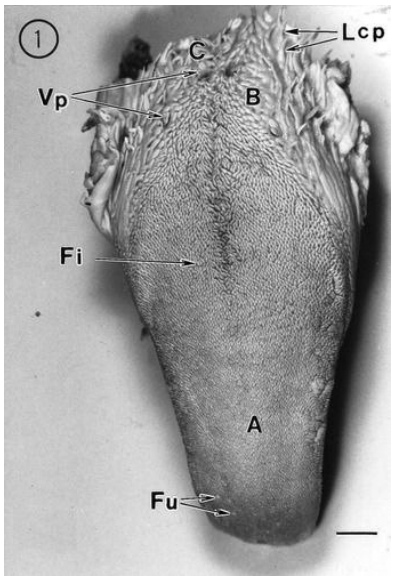

Рисунок 2 – Общий вид дорсальной поверхности языка калифорнийского морского льва
A - верхушка языка; B - граница между спинкой *(dorsum linguae)* и корнем языка; C - корень языка *(radix linguae)*; Fu – грибовидные сосочки *(papillae fungiformes)*; Fi - нитевидные *(papillae filiformes)*; Vp - валиковидные *(papillae vallatae)*; Lcp - конические *(papillae conicae).*

Подъязычно-язычная мышца *(m. hyoglossus)* - большая толстая мышца, которая составляет латеральную и вентральную части языка. Она берет начало на вентральном и латеральном краях тела и рогов подъязычной кости. Мышечные волокна идут каудорострально. Парные подъязычно-язычные мышцы не пересекаются по средней линии, а лежат параллельно по обе стороны от срединной сагиттальной линии, разделенные волокнами подбородочно-язычной мышцы. Подъязычно-язычная мышца идет вместе с подбородочно-язычной к кончику языка. Мышца расположена дорсально по отношению к челюстно-подъязычной мышце и глубокому сжимателю шеи (*m. sphincter colli profundus)*. Каудально она граничит с щитовидно-подъязычной мышцей. Подъязычно-язычная мышца отвечает за втягивание и опускание языка [2].

У калифорнийских морских львов самая большая, а у обыкновенных тюленей самая маленькая. Волокна мышцы берут начало рядом с подъязычной костью у морских зайцев, причем две мышцы идут в противоположных направлениях. Кроме того, как у северных слонов, так и у обыкновенных тюленей подьязычно-язычная мышца состоит из двух брюшек. Эти два брюшка сливаются вместе рострально, образуя одну полосу мышц [4].

Подбородочно-язычная мышца *(m. genioglossus)* - крупная, составляет медиальную часть языка. Она берет начало вдоль каудального края нижнечелюстного симфиза. Подбородочно-язычная мышца вставляется в основную часть языка, направляясь к его верхушке. Мышечные волокна идут дорсально от своего начала на нижнечелюстном симфизе [2].

Левая и правая мышцы встречаются вдоль средней линии и идут как один лист в основную часть языка. В этой точке мышечные волокна идут ростро-каудально от верхушки языка к подъязычному аппарату. Подбородочно-язычная мышца граничит латерально с подъязычно-язычной и шилоязычно-язычной мышцами. Она расположена дорсально по отношению к подбородочно-подъязычной мышце, и эти две мышцы разделены поверхностной фасцией. Подбородочно-язычная мышца отвечает за опускание языка. Ростральные волокна закручивают верхушку языка вентрально. Каудальные волокна тянут подъязычный аппарат ростровентрально [2].

Подбородочно-язычная мышца является самой большой у северных морских слонов, а у морских зайцев самой маленькой. У тюленей Уэдделла волокна подбородочно-язычной мышцы трудно отделить и отличить от подбородочно-подъязычной мышцы. Некоторые виды показали внутривидовые различия в прикреплении подбородочно-язычной мышцы к подъязычному аппарату [2].

Напрягатель небной занавески *(m. tensor veli palatini)* - тонкая мышца мягкого неба, берет начало на ростральном и вентральном краях слухового пузыря и прикрепляется к латеральным краям мягкого неба, к небной мышце и к латеральным краям носоглотки [4].

Напрягатель небной занавески имеет самую узкую форму у начала и расширяется к месту прикрепления. Волокна мышцы идут ростро-каудально, проходя вдоль медиальных краев крючков крыловидных костей. Он расположен глубоко по отношению к шилоподъязычной мышце и двубрюшной мышце, каудально граничит с прямой мышцей головы. Некоторые волокна напрягателя небной занавески смешиваются с поднимателем небной занавески у начала, но эти две мышцы различаются по длине и имеют разные места прикрепления. Мышца, напрягающая небную занавеску, отвечает за растяжение неба между крыловидными крючками и тянет мягкое небо каудально и латерально [4].

Подниматель небной занавески *(m. levator veli palatini)* - тонкая мышца мягкого неба. Она берет начало из соединительной ткани на ростральном крае слухового пузыря, медиальнее начала напрягателя небной занавески. Мышца вставляется в мягкое небо по длине крыловидного крючка на небной кости и заканчивается в толще мягкого. Мышечные волокна идут ростро-каудально. Граничит латерально с напрягателем небной занавески и медиальной крыловидной мышцей. Подниматель небной занавески тянет мягкое небо дорсально [4].

У тюленей Уэдделла подниматель небной занавески особенно тонкий. У северных морских слонов он, напротив, чрезвычайно большой и имеет более широкое начало на слуховом пузыре по сравнению с другими видами [5].

Небная мышца *(m. palatinus)* — тонкая, плоская мышца. Она берет начало на небной кости, идет рострально и вставляется в мягкое небо. Мышечные волокна идут рострально-каудально. Функция небной мышцы заключается в растяжении неба. Наблюдается только у северных морских слонов и обыкновенных тюленей [5].

Таким образом, ластоногие сохраняют большую часть мускулатуры языка, свойственной млекопитающим. Язык ластоногих широкий, толстый и свободно подвижный. Эта морфология отличается от узких, тонких языков, встречающихся у многих наземных плотоядных. Увеличение размера и подвижности языка, вероятно, связано с возросшей сложностью добывания пищи в водной среде и механизмом всасывания, в котором язык принимает непосредственное участие. Сравнительно крепкие и мускулистые языки у ластоногих в этом исследовании подчеркивают важность этой группы мышц. Мышцы небной занавески, напротив, развиты хуже, чем у наземных млекопитающих: они имеют меньшие размеры, их труднее различить. Развитость данной группы мышц варьируется от вида к виду, и определенной закономерности или зависимости данного фактора от типа питания / эволюционного происхождения выявить не удалось.

СПИСОК ЛИТЕРАТУРЫ

1. Berta A. The Origin and Evolutionary Biology of Pinnipeds: Seals, Sea Lions, and Walruses / A. Berta, M. Churchill, R.W. Boessenecker - Текст: электронный // Annual Review of Earth and Planetary Sciences. - 2018. - №46. - С. 203-228. - URL: https://chemport-n.cas.org//chemport-n/?APP=ftslink&action=reflink&origin=wiley&version=1.0&coi=1%3ACAS%3A528%3ADC%252BC1cXks12murk%253D&md5=ea831d57859652b31b30a0b9590da1fb/(дата обращения: 06.05.2025)

2. Shin-ichi I. Evolution of the structure and function of the vertebrate tongue / I. Shin-ichi - Текст: электронный // Journal of Anatomy. - 2002. - №201. - С. 1-13. - URL: https://pubmed.ncbi.nlm.nih.gov/12171472/ / (дата обращения: 06.05.2025)

3. Perrin W. F. Encyclopedia of marine mammals / W. F. Perrin, B. Würsig, J. G. M. Thewissen - Academic Press, 2009. - 1352 с. - ISBN: 9780080919935. - URL: https://books.google.ru/books?id=2rkHQpToi9sC (дата обращения: 06.05.2025). - Режим доступа: Электронно-библиотечная система Books.google.ru. - Текст : электронный.
4. Diogo R. From fish to modern humans – comparative anatomy, homologies and evolution of the head and neck musculate / R.Diogo, V. Abdala, N. Lonergan, B.A.Woode - Текст : электронный //Journal of Anatomy. - 2008. - №213. - С. 391-424. - URL: https://doi.org/10.1111/j.1469-7580.2008.00953.x / (дата обращения: 06.05.2025)
5. Klenle S. Comparative Examination of pinniped craniofacial musculature and its role in aquatic feeding/ S. Klenle, R. Cuthbertson, J. Reidenberg - Текст: электронный // Journal of Anatomy. - 2021. - №240. - С. 226-252. - URL: https://onlinelibrary.wiley.com/doi/10.1111/joa.13557 / (дата обращения: 06.05.2025).

УДК 591.43:595.4:796.1

ГИСТОЛОГИЯ СКЕЛЕТНОЙ МЫШЕЧНОЙ ТКАНИ У СПОРТИВНЫХ ЛОШАДЕЙ И ЕЁ АДАПТАЦИЯ К ФИЗИЧЕСКИМ НАГРУЗКАМ

И.А. Ляшкова, студентка
Научный руководитель: Р.Г. Уткина, ст. преподаватель
Новосибирский государственный аграрный университет

Аннотация. В данной работе рассматриваются механизмы адаптации скелетной мускулатуры спортивных лошадей к физическим нагрузкам. Особое внимание уделено гистологическим и биохимическим особенностям мышечной ткани, включая её химический состав, распределение типов мышечных волокон (I, IIA, IIX) и их функциональные различия. Описаны процессы компенсаторной и биохимической адаптации, такие как гипертрофия миофибрилл, увеличение митохондриальной массы, активация креатинфосфокиназного и гликолитического путей энергообеспечения. Рассмотрены факторы, влияющие на рабочую гипертрофию мышц, включая роль сателлитных клеток, сосудистую адаптацию и метаболические изменения. Приведены данные о различиях в распределении мышечных волокон в передних и задних конечностях, а также о влиянии тренировок на их трансформацию.

Ключевые слова: мышечная ткань, физические нагрузки, митохондрии, компенсаторная адаптация, саркоплазма, биохимическая адаптация, спортивные лошади, миофибриллы, сателлитные клетки.

Скелетные мышцы являются активной частью опорно-двигательного аппарата. Построены эти мышцы из поперечнополосатых (исчерченных) мышечных волокон. Мышцы прикрепляются к костям скелета и при своем сокращении (укорочении) приводят костные рычаги в движение. Скелетные мышцы приводят в движение кости, активно изменяют положение тела в пространстве. Скелетная мышца состоит из пучков мышечных волокон, связанных воедино системой соединительнотканных компонентов (рис. 1) [1].

Скелетные мышцы лошадей имеют уникальные адаптации, возникшие в результате естественного отбора, долгих лет селекционной работы и их способности адаптироваться к тренировкам. Эти особенности включают увеличение мышечной массы относительно массы тела, высокую эффективность движений благодаря особой организации мышц и сухожилий, а также разнообразный состав мышечных волокон, обладающих высокой скоростью сокращения для животных такого размера [2].

Скелетная мускулатура лошадей демонстрирует уникальные адаптации к физическим нагрузкам, что делает их одними из самых выносливых и сильных животных. У спортивных лошадей, таких как чистокровные верховые, мышечная масса составляет около 55% от общей

массы тела, что значительно превышает показатели неспортивных пород (~42%) и большинства млекопитающих (30–40%) Эти адаптации включают высокие запасы гликогена, увеличенный объём митохондрий и преобладание быстросокращающихся мышечных волокон, что обеспечивает эффективное передвижение и высокие спортивные результаты. Кроме того, высокая буферная способность мышечной ткани и умение справляться с накоплением лактата помогают избежать усталости во время интенсивных нагрузок [3].

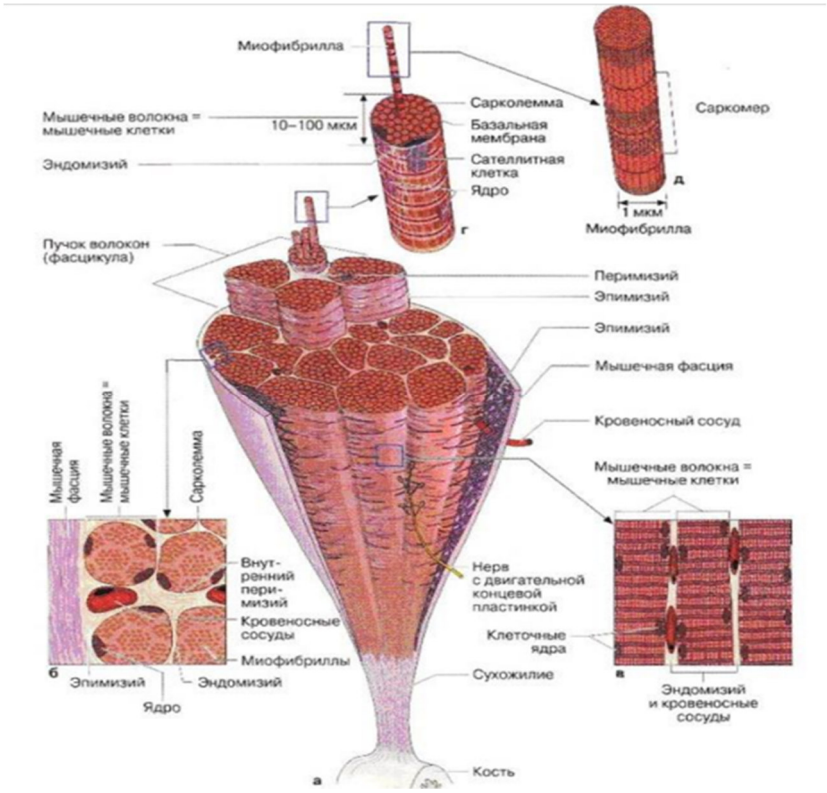

Рисунок 1 – Строение скелетных мышц

Мышечные волокна обычно делятся на волокна I, IIA и IIX типов. Волокна I типа специализируются на продолжительных сократительных действиях и в изобилии присутствуют у животных, занимающихся упражнениями на выносливость. Волокна IIA и IIX типов, напротив, способствуют кратковременным анаэробным действиям и в большей степени присутствуют у животных, занимающихся силовыми и мощностными видами спорта. Основной интерес представляет способность тренировок увеличивать или уменьшать количество волокон разных типов для повышения результативности [4].

В большинстве мышц лошадей высок процент волокон типа IIA. Что касается характеристик мышц в разных частях тела лошади, то в мышцах передних конечностей процент волокон типа IIA выше, а процент волокон типа IIX значительно ниже, чем в мышцах задних конечностей. Распределение типов мышечных волокон в грудных и спинных мышцах такое же, как и в мышцах задних конечностей. Основными функциями мышц передних и задних конечностей являются создание антигравитационной и движущей силы [5].

Адаптация мышечных волокон к нагрузкам может быть разделена на два основных типа: компенсаторную и биохимическую.

Компенсаторная адаптация достигается путём увеличения объёма саркоплазмы, которая способствует передаче напряжения с мышечных волокон на сухожилия, или за счёт увеличения количества миофибрилл. Эти изменения позволяют мышцам выполнять более интенсивную физическую работу.

В свою очередь, саркоплазматическая адаптация связана с аэробными нагрузками. Они способствуют изменению как количества, так и качества митохондрий в мышцах: кристы

становятся более уплотнёнными, а митохондрии увеличиваются в количестве и размере, при этом могут объединяться в цепочки. При аэробных тренировках и потреблении кислорода на уровне 80% от максимума происходит рост митохондрий в волокнах I типа (с изначально высоким окислительным потенциалом). При увеличении нагрузки дальнейших изменений не наблюдается. А вот при уровнях потребления кислорода на 80–95% от максимума у волокон II типа (изначально с низким окислительным потенциалом) происходит увеличение окислительного потенциала – при меньших нагрузках такие изменения не фиксируются. Увеличение числа митохондрий, в свою очередь, стимулирует рост миофибрилл. Это приводит к тому, что мышцы становятся более способными выдерживать статические или высокоинтенсивные нагрузки. В результате развивается миофибриллярная адаптация – это анаэробный ответ мышц на силовые тренировки, который проявляется в увеличении объёма мышечных волокон за счёт роста количества миофибрилл [6].

Второй тип адаптации – биохимический. Он обеспечивается более полным использованием субстрата, увеличивая емкость реакций энергообеспечения. Показателем развития мышечного волокна служит количество фермента креатинфосфокиназы. Активность КФК свидетельствует о том, что у спортивных лошадей наряду с активацией гликолиза задействован и креатинфосфокиназный механизм энергообразования, установлено повышение емкости креатинфосфатного механизма образования энергии в мышечной ткани. Этим объясняется скачок активности КФК после физической нагрузки. Еще один важный показатель — концентрация лактата. Он служит показателем анаэробных процессов энергообразования при мышечной работе [6].

Скелетная мышца – одна из наиболее пластичных структур в организме млекопитающих. При повышенной активности и нагрузке часто происходит увеличение её размеров, объёмов миофибриллярного аппарата, повышение сократительных возможностей (силы, мощности). Процесс прироста мышечной массы зависит от различных факторов: наследственных, конституциональных, а также пола, возраста, метаболизма, гормонального фона. Кроме того, с приобретением опыта тренировок становится все труднее увеличить мышечную массу, поэтому важно понимать и активно использовать все возможные механизмы этого процесса [7].

Изменения в мышечной системе могут быть связаны с гипертрофией скелетных мышц (увеличение размеров мышечного волокна) и с их гиперплазией (увеличение количества миоцитов). В процессе спортивных тренировок происходят структурные изменения мышц. Этот процесс назывался рабочей гипертрофией мышечной ткани. Гипертрофия мышц возникает в ответ на увеличенные физические нагрузки и является результатом их гиперфункции. В ходе адаптационных реакций происходят морфологические изменения на различных уровнях организационной структуры скелетных мышц: от органного до клеточного и субклеточного. Эти изменения приводят к метаболической переорганизации в мышцах и, при определенных условиях, могут влиять на пластические свойства их структур, отвечающих за энергообразование и восстановление [8].

Это так называемая миофибриллярная гипертрофия, при которой происходит изменение объёма миофибрилл и плотность их укладки. Механизм связан с увеличением количества саркомеров в миофибриллах. Значительная роль при этом отводится активированным клеткам-сателлитам. Миогенные стволовые клетки начинают пролифелировать, а затем сливаются с существующими клетками или взаимодействуют между собой для формирования новых мышечных волокон. Этот механизм актуален при восстановлении травмированных клеток и при спортивной гипертрофии [7].

В дополнение к указанным процессам наблюдаются общие реакции сосудов кровеносных каналов скелетных мышц, приводящие к рабочей гиперемии. Это создает условия для усиленного кровотока в мышцах, обеспечивая открытие капилляров. При увеличении функциональной активности скелетных мышц неизбежно возрастает метаболизм тканей, поскольку анаэробные процессы не могут длительное время поддерживать работу

тканей. Следовательно, невозможно увеличить окислительный метаболизм без повышения доставки крови к активным органам, а значит, и кислорода [8].

СПИСОК ЛИТЕРАТУРЫ

1. Двурекова, Е.А. Структурно-функциональная организация ткани / Е.А. Двурекова, С.С. Артемьева, И.Е. Попова. – Воронеж: ВГИФК, 2019 – 175 с.

2. Rivero J. L. L., Hill EW Skeletal muscle adaptations and muscle genomics of performance horses. [Текст] / Rivero J. L. L., Hill EW // Veterinary journal. — 2016. — № 209. — P. 5-13.

3. Rivero J. L. L., Piercy R. J. Muscle physiology: responses to exercise and training / Rivero J. L. L., Piercy R. J. [Текст] // Equine Sports Medicine and Surgery. — Elsevier: 2008. — P. 77-108.

4. Wilson JM, Loenneke JP, Jo E, Wilson GJ, Zourdos MC, Kim JS. The effects of endurance, strength, and power training on muscle fiber type shifting. [Текст] / Wilson JM, Loenneke JP, Jo E, Wilson GJ, Zourdos MC, Kim JS. // Journal of strength and conditioning research. — 2012. — № 6. — P. 1724-1729.

5. Kawai M. et al. Muscle fiber population and biochemical properties of whole-body muscles in Thoroughbred horses. [Текст] / Kawai M. et al. // Anatomical record. — 2009. — № 10. — P. 1663-1669.

6. Основные способы адаптации мышечных волокон к нагрузке и пути их реализации. Оперативная хирургия и клиническая анатомия. [Текст] / Р.В. Галлямутдинов, А.Д. Каштанов, Е.В. Куставинова, [и др.] // Пироговский научный журнал. — 2019. — № 3. — С. 28-33.

7. Ожгибесова, М.А. Ключевые механизмы мышечного роста / М.А. Ожгибесова, Е.Р. Ганеева, М.М. Куриляк // Научное обозрение. Педагогические науки: [сайт]. — URL: https://science-pedagogy.ru/ru/article/view?id=2137 (дата обращения: 06.04.2025).

8. Барышников С.Д. Лекции по анатомии и физиологии человека с основами патологии. Избранные труды. [Текст] / С.Д.Барышников. — 2-е изд.— Москва: ГОУ ВУНМЦ, 2002 — 416 с.

УДК 619:616.62-002:636.8

ИДИОПАТИЧЕСКИЙ ЦИСТИТ КОШЕК

А.К. Магеррамова, студентка
Л.Н. Стацевич, канд. биолог. наук, доцент
Новосибирский государственный аграрный университет

Аннотация. Одной из часто встречающихся заболеваниях в практике ветеринарных врачей является идиопатический цистит кошек. ИЦК представляет собой распространенное заболевание, характеризующиеся воспалением мочевого пузыря без инфекционной причины.

Ключевые слова: кошка, цистит, воспаление, этиология, мочевой пузырь, задержка мочи.

Идиопатический цистит-Воспаление слизистой оболочки мочевого пузыря, в результате наличия в нем какой-либо инфекции, механического повреждения слизистой оболочки мочевыми камнями. Предполагается, что идиопатический цистит кошек возникает в связи с неспособностью нервной системы кошек справиться со стрессом. Стресс может быть вызван различными причинами, из которых отмечаются отъезд хозяина, гости, появление нового члена семьи, даже перестановка латка, миски могут привести к данной болезни.

Среди болезней непродуктивных животных заболевания мочевыделительной системы у домашних кошек, по частоте обращения в ветеринарную клинику, занимают одно из первых мест, наряду с травмами, болезнями сердечно-сосудистой системы, вирусными заболеваниями, онкологическими патологиями. У кошек данная патология часто протекает одновременно с воспалением слизистой оболочки мочеиспускательного канала – уретрит [1].

Примерно у 60% кошек и котов с заболеванием мочевого пузыря можно отметить эту патологию, при этом могут наблюдаться все симптомы цистита, но моча остается стерильной и при микроскопическом исследовании невозможно обнаружить кристаллы солей [2].

От мочевыделительной системы зависят многие процессы в организме кошек. Нарушения могут приводить к сбоям в других системах, справедливо и обратное, на здоровье почек и мочевого пузыря могут влиять другие органы и физиологические процессы. Патологии почек и мочевыводящих путей зачастую проявляются незаметно, и первые признаки проявляются порой только при уже серьезных поражениях тканей. Заболевания мочевыводящих органов чаще других дают рецидивы, так, например, острая задержка мочи в результате обструкции уретры имеет 25-30 % вероятность повторного возникновения, а процент летального исхода, даже при оказании своевременного лечения, довольно высок [3].

Физико-химические показатели мочи домашних кошек имеют особенности, которые необходимо учитывать при работе с этими животными. Так, например, в отличие от собак, моча кошек имеет большую концентрацию. В норме её плотность колеблется от 1025 до 1050 г/л. Кислотно-щелочная реакция, pH, в норме 5,8-7,0. Такая среда – не благоприятные условия для размножения бактерий внутри мочевыделительной системы, потому у молодых и здоровых животных, с нормальной деятельностью почек, очень редко встречается бактериальный цистит. Сама же моча, из-за своей концентрированности, при повреждении защитного глюкозаминогликанового слоя мочевого пузыря, воздействуя на незащищенную стенку, повреждает ее, что приводит к болезненности и спазму. Так же стоит отметить, что в моче кошек, при микроскопическом исследовании, наличие небольшого количества солей, в большинстве случаев, является нормой, а не признаком мочекаменной болезни. Кристаллурия не всегда приводит к образованию уролитов, но не каждый раз ее выявление является показанием к каким-либо действиям [3].

Именно стресс является главной причиной возникновения идиопатического цистита. Предположительно, первопричиной является особое строение эндокринной и нервной системы кошки, к которым иногда добавляется особенности устройства мочевого пузыря. Любое действие в организме кошки состоит из цепи последовательных событий. Нервная система посылает импульс, эндокринная система в ответ дает выброс гормонов, органы и ткани выполняют соответствующие действия и функции. При идиопатическом цистите нарушения наблюдаются во всех звеньях этой цепи. Нервный импульс либо гиперактивен, либо угнетен. Выработка гормона происходит недостаточно. Мочевой пузырь реагирует воспалительным процессом даже при отсутствии инфицирующего агента [4].

У здоровых животных стресс приводит к выбросу в кровь катехоламинов (адреналин, норадреналин) и кортизола. У кошек с идиопатическим циститом концентрация катехоламинов высокая, а концентрация кортизола снижена, что в совокупности с чрезмерной активацией или неадекватным угнетением симпатической нервной системы приводит к развитию заболевания [5].

Острой задержке мочи обычно предшествует частое мочеиспускание небольшими порциями, продолжающееся в течении 2-3 дней. Часто этот процесс сопровождается вокализацией, беспокойством животного, вылизыванием паховой области. Эта стадия порой проходит и бессимптомно, владельцы не всегда могут указать на подобные изменения в поведении предшествующие дизурии [3].

Во время воспаления мочевого пузыря плазма просачивается через слизистую оболочку, в результате чего возрастает pH мочи. При истончении защитного слоя мочевого пузыря возникает раздражение его слизистой. Спазм и отек уретры приводят к уменьшению оттока мочи. Это приводит к выпадению в осадок струвитных кристаллов. Воспалительный экссудат и слущеный эпителий мочевого пузыря формируют воспалительный осадок, который задерживается в воспаленной уретре. Струвитные кристаллы, встраиваясь в воспалительный дебрис формируют уретральные пробки. Обструкции могут возникать и без образования пробок, в результате спазма уретры и воспалительного отёка

Из клинической картины может быть выявлено, что животное апатично, живот слегка болезненный, половой член может быть гиперемированный. При сборе анамнеза от владельцев поступает информация о том, что кот часто присаживается на латки, но мочеиспускание отсутствует, отказ от еды, стал вялым.

При ультразвуковом исследовании выявляется переполненные мочевой пузырь, содержащий внутри изоэхогенную взвесь. Проксимальная часть уретры может быть расширена. Иногда удается визуализировать конкременты, вызвавшие обструкцию. Кошкам с задержкой мочи рекомендовано проведение рентгенографии, при этом исследовании в мочевом пузыре могут быть обнаружены конкременты и, дополнительно, исключены некоторые дифференцированные диагнозы [3].

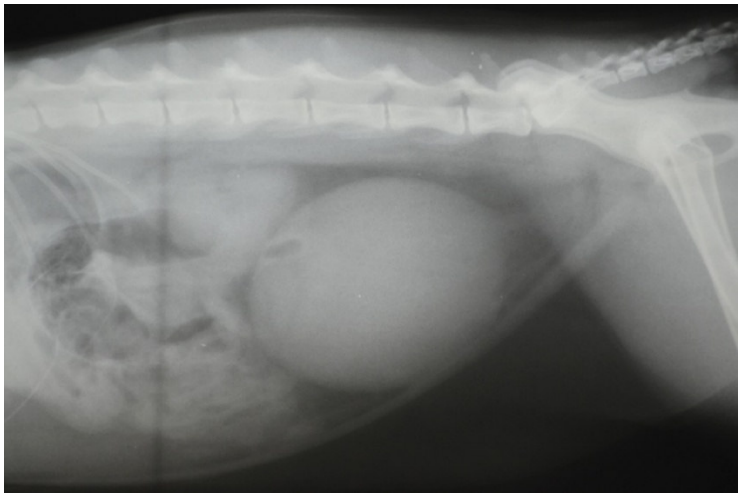

Рисунок 1 – Рентгенография кота в латеральной проекции. По центру увеличенный мочевой пузырь

Так как острая задержка мочи является опасным процессом, то, после оценки состояния животного и сбора анамнеза, необходимо незамедлительно принимать меры для её устранения. При частичной проходимости рекомендовано начинать лечение с животного с анальгезии, направленной для расслабления мышц уретры, сфинктера мочевого пузыря, снижения беспокойства животного.

При отсутствии положительной динамики есть несколько способов для оперативного опорожнения мочевого пузыря. Обычно для этого применяют катетеризацию мочевого пузыря и отведение мочи с помощью цистоцентеза.

Идиопатический цистит, часто встречающийся симптома-комплекс у молодых котов, с непростых патогенезом и методами коррекции. Этот вид цистита связан не с воспалительным процессом, а со стрессом животного. Профилактировать данное заболевание лучше приемом успокоительных средств перед стрессовыми ситуациями.

СПИСОК ЛИТЕРАТУРЫ

1. Полканов, А.В. Идеопатический цистит кошек - причина острой задержки мочи / А.В. Полканов // Актуальные вопросы совершенствования технологии производства и переработки продукции сельского хозяйства. – 2021. – № 23. – С. 591-594.

2. Косарева, А.В. Оценка эффективности лечения идиопатического цистита кошек / А.В. Косарева, М.Ю. Файзуллина, Ч.Р. Галиева // Актуальные проблемы ветеринарии и интенсивного животноводства : материалы национальной научно-практической конференции с международным участием посвященной памяти доктора биологических наук, профессора Е.П. Ващекина, Заслуженного работника Высшей школы РФ, Почетного работника высшего профессионального бразования РФ, Почетного гражданина Брянской области, Брянск, 22 января 2021 года. Том Часть I. – Брянск: Брянский государственный аграрный университет, 2021. – С. 107-110.

3. Полканов, А.В. Идеопатический цистит кошек - причина острой задержки мочи / А.В. Полканов // Актуальные вопросы совершенствования технологии производства и переработки продукции сельского хозяйства. – 2021. – № 23. – С. 591-594.
4. В мире научных открытий: Материалы II Международной студенческой научной конференции, Ульяновск, 23–24 мая 2018 года. Том VI. – Ульяновск: Ульяновский государственный аграрный университет им. П.А. Столыпина, 2018. – 306 с.
5. Алдарова, Я.Р. Клинический случай: идиопатический цистит у кота / Я.Р. Алдарова // Внутренние незаразные заболевания сельскохозяйственных и мелких домашних животных: Сборник клинических случаев. – Екатеринбург: Уральский государственный аграрный университет, 2021. – С. 7-10.

УДК 619:616.69 (09)

ИСТОКИ ВЕТЕРИНАРНОЙ АНДРОЛОГИИ

К.С. Маркова, студентка
Научный руководитель: В.М.Сороколетова, канд. биол. наук, доцент
Новосибирский государственный аграрный университет

Аннотация. В последние годы в ветеринарной медицине выделилась новая дисциплина «андрология» - наука, изучающая репродуктивные возможности и болезни половых органов мужских особей, а также анатомо-топографическое обоснованное проведение хирургических операций в этой области. В статье представлена информация об истоках ветеринарной андрологии.

Ключевые слова*:* ветеринарная андрология, история, истоки.

Ветеринарная андрология предусматривает изучение биотехники репродукции производителей и функциональной анатомии половых органов самцов. Выясняет причины возникновения патологических процессов в половых органах, особенности клинических признаков заболеваний у разных видов животных, разрабатывает методы профилактики болезней и лечения животных в зависимости от состояния центральной и вегетативной нервной системы индивидуума, его эндокринопатии и воздействия внешней среды на организм.

Истоки ветеринарной андрологии прослеживаются в древних цивилизациях, где уже существовали начальные представления о здоровье и репродуктивной способности животных. В частности, в Древнем Египте около 2000 года до н.э. были зафиксированы первые записи о ветеринарных практиках. Эти свидетельства указывают на то, что уход за животными, включая их лечение, был важной частью хозяйственной деятельности. Особое внимание уделялось репродуктивному здоровью животных, поскольку их способность к размножению напрямую влияла на экономическое благополучие общества. Авторы отмечают, что «ветеринария» зародилась в недрах медицины. Веками больных людей и животных лечили одни и те же целители. Лишь немногим более 150 лет назад ветеринария окончательно обособилась от медицины, превратившись в самостоятельную науку».

В Средние века монастырские школы играли важнейшую роль в сохранении и передаче медицинских и ветеринарных знаний. В условиях упадка античной культуры и науки монастыри стали центрами образования и научной деятельности. Здесь переписывались и изучались труды античных авторов, таких как Гален и Аристотель, чьи работы оказывали значительное влияние на развитие медицины и ветеринарии. Монахи не только сохраняли древние тексты, но и дополняли их собственными наблюдениями и выводами, что способствовало накоплению знаний. В частности, в монастырских школах изучались вопросы здоровья животных, что включало репродуктивные аспекты, необходимые для поддержания сельского хозяйства и животноводства [1].

С развитием сельского хозяйства в Средние века возникла необходимость в систематизации знаний о здоровье и размножении животных, что стало стимулом для развития ветеринарии. В XI-XIII веках в Европе начали открываться университеты, где изучались основы медицины, включая ветеринарные аспекты. Это способствовало формированию научного подхода и углублению понимания физиологии и болезней животных. В условиях роста сельскохозяйственного производства особое внимание уделялось репродуктивному здоровью скота, так как это напрямую влияло на экономическую эффективность хозяйств.

Возрождение интереса к андрологии в XVIII-XIX веках было обусловлено как научными, так и социальными изменениями. В этот период произошёл значительный прогресс в биологических науках, что дало возможность исследователям углубить изучение физиологии и анатомии животных. Создание Карлом Линнеем системы классификации животных стало важным событием, способствовавшим систематизации знаний о видах и их особенностях, включая аспекты репродуктивного здоровья. Социальные изменения, такие как развитие сельского хозяйства и возрастание спроса на продуктивных животных, также способствовали углублению исследований в области андрологии. У истоков развития этого направления стояли такие видные ученые, как А.С. Калинин, А.И. Гаврилов, А.И. Федоров, М.С. Жаков и В.С. Прудников [2].

Формирование основных понятий и категорий ветеринарной андрологии началось с осознания важности репродуктивного здоровья животных для сельского хозяйства и зоотехнии. Первые упоминания о проблемах репродуктивного здоровья животных можно найти в трудах Гиппократа, что свидетельствует о раннем интересе к вопросам андрологии. Вместе с тем систематическое изучение этой области началось значительно позже, когда возникла необходимость в улучшении племенных качеств сельскохозяйственных животных. Ветеринарная андрология как научная дисциплина начала формироваться благодаря исследованиям, направленным на изучение физиологии и патологий мужской репродуктивной системы у животных. Это позволило выделить ключевые направления, такие как диагностика, лечение и профилактика андрологических заболеваний, а также разработка методов повышения репродуктивной продуктивности [1].

Исторические исследования в области ветеринарной андрологии сыграли ключевую роль в формировании этой науки. Одним из первых значительных исследований стало изучение репродуктивной функции быков, начатое в начале XX века. Эти работы позволили заложить основы для понимания физиологических процессов, связанных с размножением животных, и выявить основные проблемы, связанные с репродуктивным здоровьем.

Развитие ветеринарной андрологии невозможно представить без вклада выдающихся ученых. Николай Петрович Чирвинский, один из пионеров в этой области, посвятил свои исследования изучению репродуктивной физиологии сельскохозяйственных животных. Его работы значительно углубили понимание механизмов функционирования репродуктивной системы и способствовали разработке методов повышения плодовитости животных. Исследования Чирвинского стали основой для последующих научных изысканий и практических разработок в ветеринарной андрологии, что позволило существенно улучшить подходы к управлению репродуктивным здоровьем в животноводстве. За время своего существования в академии было подготовлено свыше 30 тыс. врачей ветеринарной медицины и 10 тыс. зооинженеров [3].

Создание первых учебных курсов и программ по ветеринарной андрологии явилось важным этапом в развитии этой научной дисциплины. Введение специализированного курса по андрологии в учебные программы ветеринарных факультетов в начале XX века позволило систематизировать и структурировать знания в данной области. Это нововведение способствовало подготовке квалифицированных специалистов, что, в свою очередь, обеспечило дальнейшее развитие исследований и внедрение практических методов диагностики и лечения андрологических заболеваний у животных.

Диагностика андрологических заболеваний у животных является ключевым этапом в обеспечении их репродуктивного здоровья. Первые упоминания о диагностике репродуктивных заболеваний у животных относятся к XIX веку, когда использование микроскопов открыло возможность изучения спермы и выявления её аномалий. Современные методы диагностики, включая ультразвуковое исследование, биохимический анализ семенной жидкости и эндоскопические процедуры, позволяют ветеринарам точно определять причины бесплодия и других нарушений репродуктивной функции. Достижения современной молекулярной биологии, цитологии и генетики, «дающие возможность определить морфологический субстрат почти для каждой функции сперматозоида», открывают новые горизонты для разработки эффективных лечебных стратегий.

Лечение андрологических заболеваний у животных включает как консервативные, так и хирургические методы. Гормональная терапия используется для восстановления репродуктивной функции, в то время как хирургические вмешательства, такие как кастрация и коррекция крипторхизма, направлены на устранение физических аномалий. Современные подходы также включают применение лекарственных препаратов для лечения инфекционных заболеваний репродуктивных органов. Эти методы способствуют восстановлению репродуктивного здоровья животных, что важно не только для поддержания их популяции, но и для повышения продуктивности в сельском хозяйстве.

Андрология играет ключевую роль в разведении животных, обеспечивая успешное воспроизводство и улучшение генетического потенциала популяции. Использование современных андрологических методов, таких как оценка качества спермы и мониторинг репродуктивной функции самцов, значительно повышает эффективность искусственного осеменения. Исследования показывают, что применение этих подходов в разведении крупного рогатого скота увеличивает успешность оплодотворения до 85%. Это не только способствует увеличению численности потомства, но и улучшает его качество, что крайне важно для сельскохозяйственной практики. Вместе с тем следует учитывать, что акросома спермиев быка имеет менее плотную консистенцию по сравнению с другими частями спермия, что приводит к дегенеративным изменениям при хранении спермы. Понимание анатомических и физиологических особенностей спермы является необходимым условием для повышения эффективности репродуктивных технологий.

Ветеринарная андрология играет ключевую роль в обеспечении репродуктивного здоровья животных, что напрямую влияет на продуктивность и эффективность животноводства. Современные подходы в этой области позволяют не только диагностировать и лечить репродуктивные заболевания, но и активно способствовать улучшению генетического потенциала поголовья. Одним из значительных достижений является увеличение продуктивности скота за счет применения андрологических методов, что подтверждается данными о 20%-ном росте рождаемости в хозяйствах, где внедрены современные технологии. Это свидетельствует о важности андрологии как прикладной науки, способствующей развитию сельского хозяйства.

Развитие цифровых технологий оказывает значительное влияние на методы диагностики и лечения в ветеринарной андрологии. Системы машинного обучения и искусственного интеллекта активно внедряются в практику, предоставляя возможность анализа больших объемов данных и прогнозирования заболеваний. Это позволяет ветеринарным специалистам принимать более обоснованные решения, повышая точность диагностики и эффективность лечения. Кроме того, цифровизация способствует созданию новых инструментов для мониторинга состояния здоровья животных, что играет важную роль в профилактике заболеваний и поддержании репродуктивного здоровья [4].

Таким образом, эти изменения требуют адаптации подходов в ветеринарной андрологии. Необходимо разрабатывать новые методы диагностики и лечения, учитывающие изменяющиеся условия окружающей среды. В частности, исследования, направленные на изучение влияния климатических факторов на репродуктивное здоровье, помогут лучше понять механизмы их воздействия и создать эффективные стратегии для их предотвращения.

СПИСОК ЛИТЕРАТУРЫ

1. Эффективный метод определения целостности акросомы сперматозоида у быков-производителей / Борунова С.М. [и др.] // Ветеринария, Зоотехния и Биотехнология. 2017. – № 4. С. 29-34.
2. Попов А.П. Структурно-функциональные основы ветеринарной андрологии // Бурятская государственная сельскохозяйственная академия им. В.Р. Филиппова. 2004. – 287 с.
3. Ятусевич А.И. Витебской ордена «Знак Почета» Государственная академия ветеринарной медицины - 80 лет / А.И. Ятусевич // Агропанорама. 2004. № 4. С. 2-4.
4. Ятусевич А.И. 250-летие ветеринарной профессии в мире и 205-я годовщина ветеринарного образования в Беларуси / А.И. Ятусевич. В.В. Максимович // Ученые записки учреждения образования "Витебская ордена "Знак Почета" государственная академия ветеринарной медицины : научно-практический журнал. – 2011. Т. 47, вып. 2, ч. 2. – С. 3-6.

УДК 619: 611: 599.537

ПОД КОЖЕЙ ДЕЛЬФИНА: УНИКАЛЬНЫЕ ОСОБЕННОСТИ МОРСКИХ МЛЕКОПИТАЮЩИХ

А.И. Маслова, студентка
Научный руководитель: М.В. Лазарева, канд. ветеринар. наук, доцент
Новосибирский государственный аграрный университет

Аннотация. Статья посвящена уникальным анатомическим особенностям дельфинов (лат. *Delphinidae*), которые обеспечивают их высокую адаптацию к жизни в морской среде. Рассматриваются ключевые аспекты строения плавников, их способность к саморегуляции гидроупругости, что позволяет дельфинам двигаться с высокой скоростью и маневренностью. Подробно обсуждается акустическая анатомия черепа и мягких тканей головы, играющих роль в эхолокации, а также кровеносная система, адаптированная для высокой активности за счет повышенного содержания гемоглобина в мышцах. Анализируется структура дыхательной системы, которая обеспечивает прочность трахеи и слаженность акта дыхания под водой. Приводятся данные о морфологических и функциональных адаптациях, демонстрирующих эволюционное совершенство дельфинов. Эти открытия имеют значение не только для биологии, но и для перспективных технических разработок.

Ключевые слова: дельфины, анатомия, саморегуляция гидроупругости, эхолокация, акустическая линза, кровеносная система, мышечный гемоглобин, дыхательная система, адаптация, китообразные, морфология.

Цель исследования: изучение анатомических и физиологических особенностей дельфинов, обеспечивающих их адаптацию к жизни в водной среде, включая механизмы саморегуляции гидроупругости плавников, эхолокации, работы кровеносной и дыхательной систем, с целью глубокого понимания их эволюционных приспособлений и возможного применения этих знаний в технических разработках.

Дельфины — удивительные создания океана, сочетающие в себе грацию, мощь и высокую степень адаптации к водной среде. Их анатомия не только позволяет им выживать, но и делает их одними из самых успешных морских хищников. Многообразие анатомических адаптаций дельфинов включает уникальные механизмы гидродинамики, сложные системы эхолокации, особенности кровообращения и дыхания (рис. 1). Эти механизмы формируют основу их жизнедеятельности в воде и обеспечивают исключительные способности к быстрому плаванию, точной навигации и выживанию в суровых условиях океана. Рассмотрим основные анатомические особенности этих удивительных животных, включая строение плавников, системы эхолокации, кровеносной и дыхательной систем, которые делают их уникальными среди морских млекопитающих [1].



Рисунок 1 – Скелет дельфина

Одной из наиболее выдающихся адаптаций дельфинов является их способность к саморегуляции гидроупругости плавников. Во время быстрого плавания плавники дельфина приобретают максимальную упругость, обеспечивая высокую маневренность, возможность совершать высокие прыжки, внезапные рывки и мгновенные остановки. Экстремальный режим плавания китообразных создал необходимость изменения и регулирования упругих свойств плавников, особенно хвостового плавника (лат. Caudalis). В состоянии покоя плавники расслабляются. Этот уникальный механизм открыл перспективы для технического моделирования устройств с регулируемой жесткостью [2].

Дельфины обладают способностью к эхолокации, которая позволяет им ориентироваться, находить добычу и общаться в воде. Особую роль в этом процессе играют череп и мягкие ткани головы. Череп дельфина имеет вогнутую переднюю поверхность, которая вместе с мягкими тканями формирует акустический рефлектор. В 1957 году зоологи из США заметили, что череп морской свиньи из Калифорнии напоминает форму параболического зеркала, а мягкие ткани — линзу. Эта анатомическая структура концентрирует звуковые волны и направляет их в узкий луч, что объясняет точность эхолокации. Тот факт, что эхолоцирующий дельфин, приближаясь к добыче, покачивает головой, указывает, что звуковые волны дельфины посылают направленно. Испытания показали, что с увеличением частоты звуков (10-180 кГц) направленность возрастает, а звуковое поле сужается. Основную роль концентратора выполняет череп (лат. Cranium), а дополнительную — мягкие ткани головы [1, 2].

Кровеносная система дельфинов адаптирована для поддержания высокой активности. Общее количество крови у дельфинов составляет около 8-9% массы тела, что больше, чем у наземных млекопитающих. Чем подвижнее вид, тем больше относительное количество крови: у афалины (лат. Tursiops truncatus) — 71 мл/кг, у короткоголового дельфина (лат. Lagenorhynchus obliquidens) — 108 мл/кг (рис. 2).

Рисуногк 2 – Дельфин афалина

Одной из уникальных особенностей является высокое содержание мышечного гемоглобина. Концентрация гемоглобина в мышцах спины и брюшка достигает 3500 мг/%, что

значительно превышает показатели наземных млекопитающих. Это позволяет дельфинам эффективно запасать кислород и переносить экстремальные нагрузки во время длительных погружений.

Дыхательная система дельфинов представляет собой сложно организованную систему. Воздухоносные пути — от трахеи (лат. Trachea) до бронхов (лат. Bronchi) — отличаются высокой прочностью за счёт замкнутости хрящевых колец и круговых связок из плотной соединительной ткани. Это предотвращает деформацию дыхательных путей во время проглатывания пищи, что происходит прямо под водой. Акт вдоха и выдоха у дельфинов происходит взрывообразно и занимает 0,3-0,7 секунд. Центральная нервная система контролирует этот процесс с высокой точностью. В состоянии покоя дельфины могут спать с одним открытым глазом, сохраняя контроль над дыханием. Поток воздуха, вырывающийся из дыхала во время выдоха, увлекает за собой капельки воды, образуя характерные фонтаны [2, 5]

Кожа дельфинов на ощупь мягкая, хотя и имеет толстый эпидермис, покрытый тонким слоем ороговевших клеток. Несмотря на это, она чрезвычайно чувствительна из-за большого количества нервных окончаний на поверхности. Из-за такой хрупкости она легко повреждается при любом контакте с грубой поверхностью и даже с человеческими ногтями, но, если это происходит, процесс заживления протекает быстро, и на ткани образуется тёмный рубец, который позже становится белым [3].

Под кожей у дельфинов находится толстый слой жира, который они используют в качестве энергетического запаса в периоды нехватки пищи, в качестве изоляции для предотвращения потери тепла в холодных условиях и в качестве ресурса, помогающего поддерживать гидродинамическую форму их тела. Кожа дельфинов чрезвычайно гладкая. Тем не менее она совершенно не обрастает морскими организмами — ни морскими желудями, ни водорослями, ни другими организмами, которые можно найти на различных сооружениях, возводимых в морях. Ученым удалось выявить один из механизмов, поддерживающих такую гладкость кожи. Животное завернули в белую ткань и оставили в аквариуме на два дня. Сняв ткань, они обнаружили, что она покрыта тонким слоем слущенной кожи — черной кожи со стороны спины животного и белой со стороны брюха. По-видимому, у дельфинов вырабатывается очень много эпидермиса, который постепенно слущивается в море, унося с собой все прилипшие к дельфину организмы.

На ощупь кожа дельфинов напоминает резину. Очевидно, это свойство придают ей сплетения коллагеновых волокон в подкожной жировой клетчатке. По-видимому, благодаря эластичности кожи, лежащей на жировой подушке, в непосредственно соприкасающихся с ней слоях воды не возникает завихрений, что способствует снижению сопротивления воды при плавании.

Ламинарный поток около вентральной поверхности тела сохраняется, очевидно, также за счет мышц, расположенных внутри подкожного слоя сала. Эти, по-видимому, богато иннервированные мышцы расходятся во всех направлениях. Можно предположить, что существуют локальные рефлекторные пути, идущие от кожных рецепторов (концевых органов) давления и вибрационной чувствительности. Благодаря рефлекторным сокращениям мышц соответствующим образом изменяется форма подкожного слоя сала и покрывающей его кожи и тем самым поддерживается ламинарность потока. Таким образом, роль подкожного сала и покрывающей его эластичной кожи нельзя считать чисто пассивной. Прокалывая кожу иглами самых различных размеров (например, диаметром 3 — 4 миллиметра), ученым удалось выявить еще одно свойство покровных тканей: они участвуют в остановке кровотечения. Сало, лежащее под кожей, заполняет сделанное иглой отверстие и закупоривает его, останавливая кровотечение [3, 4].

У большинства видов спина серого или голубоватого цвета, а брюхо белое или светло-серое. Такая окраска особенно полезна для маскировки, потому что если смотреть на дельфина сверху, то его тёмную кожу можно спутать с дном океана, а если смотреть снизу, то цвет его брюха похож на поверхность океана, освещённую солнечным светом.

Однако не у всех видов такой же окрас, как описано выше. У амазонского речного дельфина (лат. Inia geoffrensis) розовая кожа, поэтому его называют «розовым дельфином». Кроме того, у некоторых видов есть полосы или пятна разных размеров, цветов и форм [8 ,9] (рис. 3).

Рисунок 3 – Амазонский речной дельфин

Дельфины действительно спят, но при наблюдении за ними может показаться, что это не так, потому что одновременно отдыхает только одно полушарие мозга. Другой позволяет им быть бдительными к опасностям и через регулярные промежутки времени выбираться на поверхность для дыхания.

Ещё одна уникальная особенность анатомии дельфинов заключается в том, что у них нет шерсти на теле. Они могут родиться с несколькими волосками, но вскоре после рождения теряют их [5, 6, 7].

Анатомия дельфинов представляет собой выдающийся пример эволюционной адаптации к жизни в океане. Исследование гидроупругости плавников раскрывает механизмы, которые обеспечивают дельфинам высокую скорость, манёвренность и возможность резко изменять направление движения. Уникальная структура черепа и мягких тканей головы позволяет использовать эхолокацию с высокой точностью, а способности к направленному излучению звуков делают их непревзойдёнными охотниками в толще воды. Высокая концентрация гемоглобина в мышцах и объём крови указывает на исключительные способности дельфинов выдерживать экстремальные нагрузки и эффективно использовать кислород [9, 10].

Эти характеристики являются важными адаптациями, которые позволяют дельфинам не только выживать, но и занимать ключевые позиции в экосистеме океана. Дыхательная система дельфинов, включающая замкнутую трахею и бронхи, продемонстрировала исключительную приспособленность к жизни под водой. Координация дыхательных актов центральной нервной системой и возможность молниеносного вдоха -выдоха поддерживают их активность даже в условиях гипоксии. Изучение анатомии дельфинов открывает перспективы для научных открытий и инженерных разработок. Моделирование их адаптаций может найти применение в различных областях, от биомеханики до технологий эхолокации. Таким образом, анатомия дельфинов — это не только ключ к пониманию их биологии, но и источник вдохновения для современных технологий [8, 10].

СПИСОК ЛИТЕРАТУРЫ

1. Эволюция и адаптации китообразных [Электронный ресурс] // Экосистема. – URL: https://ecosystema.ru/07referats/01/anatkitoobr.htm

2. Anatomy of Dolphins [Электронный ресурс] // Dolphins Wiki. – URL: https://dolphins.fandom.com/wiki/Anatomy_of_Dolphins

3. Dolphin Anatomy [Электронный ресурс] // Dolphins-World. – URL: https://www.dolphins-world.com/dolphin-anatomy/

4. Dolphin Anatomy [Электронный ресурс] // Dolphins Research Center. – URL: https://dolphins.org/anatomy
5. Коцци С., Хуггенбергер С., Эльшлегер У. Анатомия дельфинов: взгляд на строение и функции тела. – Academic Press, 2016. – 456 с.
6. Лилли Дж. Взаимосвязь анатомии и поведения дельфинов [Электронный ресурс]. – URL: https://sivatherium.narod.ru/library/Lilly/pril_01.htm
7. Dolphin Anatomy and Characteristics [Электронный ресурс] // Dolphin Company Blog. – URL: https://dolphin.company/blog/dolphin/
8. Pabst, D. A., Rommel, S. A., McLellan, W. A. Функциональная анатомия морских млекопитающих: китообразные // В кн.: *Marine Mammal Biology: An Evolutionary Approach*. Academic Press, 2010. – 220 с.
9. Ridgway, S. H., Harrison, R. Руководство по морским млекопитающим. Том 5: Первая книга о дельфинах. Academic Press, 1999. – 416 с.
10. Rommel, S. A., Reynolds, J. E. III. Скелет и мускулатура дельфинов // В кн.: Biology of Marine Mammals. Smithsonian Institution Press, 1999. – С. 123–148.

УДК 619:612.3:598.1

ФИЗИОЛОГИЧЕСКИЕ ОСОБЕННОСТИ ПИЩЕВАРЕНИЯ РЕПТИЛИЙ

А.М. Матвиенко, студентка
Научный руководитель: С.В. Баталова, канд. биол. наук, доцент
Новосибирский государственный аграрный университет

Аннотация. Из-за растущей популярности экзотических животных в качестве домашних питомцев повышается актуальность развития ветеринарной герпетологии. В данной статье рассмотрен важный аспект особенностей пищеварения пресмыкающихся, который является ключевым во многих направлениях, таких как фармакология и терапия, анестезиология, диетология и нутрициология, хирургия и реабилитация, токсикология, репродуктивная биология.

Ключевые слова: рептилии (пресмыкающиеся), пищеварение рептилий, метаболизм, терморегуляция, желудочно-кишечный тракт (ЖКТ), ферменты.

Рептилии, или пресмыкающиеся — это класс холоднокровных преимущественно наземных позвоночных животных. Он включает в себя следующие отряды:

- Клювоголовые (или гаттерии) — представители данного отряда обладают рядом архаичных признаков, в частности, развитым теменным глазом. Современные представители — гаттерии, населяющие Северный остров Новой Зеландии и близлежащие небольшие острова.
- Чешуйчатые (это змеи, ящерицы, хамелеоны, игуаны, вараны) включает более 11.000 ныне живущих видов, являясь наиболее многочисленной группой пресмыкающихся. Представители этого отряда выделяются своим кожным покровом, который имеет роговые чешуйки или щитки.
- Крокодилы — отряд вторично-водных животных.
- Черепахи. Характерной особенностью строения черепах является костно-роговой или костно-кожистый панцирь, служащий основной защитой от врагов [1].

Метаболизм у пресмыкающихся гораздо менее интенсивный, чем у млекопитающих и имеет свою специфику. К факторам метаболизма относятся:

1. Температура окружающей среды (чем выше температура, тем быстрее метаболизм). Скорость пищеварения напрямую зависит от температуры, и низкие температуры замедляют моторику желудочно-кишечного тракта, секрецию пищеварительных соков, желез и, соответственно, метаболизм. Пищеварение замедляется при температуре от 10

до 15°С и совсем прекращается при температуре ниже 7°С. Более того, при низких температурах происходит гниение, а не переваривание пищи. Именно поэтому перед спячкой необходимо соблюдать голодную диету. Срыгивание также является защитным механизмом против гниения, именно поэтому многие рептилии (особенно змеи) срыгивают при неоптимальных температурах.

2. Размер рептилии (у мелких представителей метаболизм быстрее, чем у крупных).

3. Рацион и поведение животного. У пассивных "сидящих и ждущих" рептилий, таких как питоны и удавы, которые выжидают в засаде, метаболизм гораздо ниже. Чтобы сохранить энергию, их желудочно-кишечный тракт и вовсе отключается в месяцы между каждым кормлением, но затем скорость метаболизма увеличивается от 7 до 17 раз (в зависимости от вида), чтобы они смогли переварить добычу

Активные хищники, такие как насекомоядные ящерицы, которые "ищут и охотятся" на свою добычу, имеют более высокий уровень метаболизма и, поскольку они питаются ежедневно, тратят свою энергию на поддержание функций желудочно-кишечного тракта все время.

Травоядные виды получают меньше энергии из растительных тканей, а эффективность их пищеварения составляет от 30 до 85% по сравнению с 70 тире 95% у плотоядных. Однако и на добычу пищи они тратят гораздо меньше времени и энергии.

Потребность рептилий в пище на 10% меньше, чем у птиц и млекопитающих аналогичного размера [2].

Пищеварительный тракт рептилий короче, чем у птиц и млекопитающих, и может варьироваться от простого тракта плотоядных видов до более крупных толстой и прямой кишки травоядных. Плотоядные используют в качестве источников пищи преимущественно жиры и белки, а травоядные — растворимые углеводы и ферментированную клетчатку. Всеядным требуется смесь жиров, белков и углеводов.

Желудочно-кишечный тракт рептилий включает в себя рот, глотку, пищевод, желудок, кишечник (тонкий, толстый, также у травоядных видов появляется зачаток слепой кишки) и клоаку.

Отсутствие губ или гибких передних конечностей означает, что для захвата пищи рептилии полагаются на челюсти и язык. У рептилий также развилась сложная система секреторных желез ротовой полости (слюнных нёбных, подъязычных, нижнечелюстных), помогающих им смазывать добычу для более лёгкого прохождения по пищеводу до желудка. У многих видов змей околоушные слюнные железы превратились в ядовитые, такие как железа Дювернуа у ужеобразных, эти железы нужны, чтобы обездвижить добычу.

Желудок рептилий невелик и содержит соляную кислоту, которая предотвращает гниение, убивает живую добычу и помогает пищеварению. Кишечник более развит у травоядных, и только у них выделяют зачаток слепой кишки. Помимо этого, важной особенностью является то, что у рептилий нет подкожного жира, но они накапливают его в виде "жировых тел" в хвостовом отделе туловище или непосредственно в хвосте.

Прямая кишка заканчивается мешочком, который называется клоака. Она состоит из передней камеры, называемой копрадеум, в которой собираются каловые массы, средней камеры, уродеум, куда впадают мочеточники и репродуктивная система, и задней камеры, проктодеум, где собираются все отходы жизнедеятельности перед выведением. Эти клоакальные камеры частично разделены поперечными слизистыми складками. У пустынных видов клоака играет важную роль в сохранении воды. Пища часто задерживается в нижнем отделе кишечника на период, необходимый для поглощения воды из экскрементов и мочевых отходов в толстой кишке или непосредственно в клоаке. Окончательный кал содержит только неперевариваемый материал, такой как мех, шерсть, клюв, когти, яичная скорлупа, остатки хитина и частично переваренные травы [3].

Также у рептилий есть своя классификация зубов.

1. Первый тип — Акродент (Acrodont).

Данный тип зубов крепится к верхней части челюсти (конкретно — к гребню кости) и не имеет корней и глубоких впадин, находится на поверхности челюсти, характерен для некоторых ящериц, таких как хамелеоны и водяные драконы. Зубы акродентов могут изнашиваться, но их замена происходит не так часто, как у других видов.

2. Следующий тип — плеуродонт (Pleurodont).

У плеуродонтов зубы прикреплены к внутренней стороне челюсти и имеют более высокую лабиальную стенку. Этот тип зубов встречается у змей и некоторых ящериц, таких как игуаны. Плеуродонты имеют самую высокую способность к замене зубов, и процесс замены может происходить на протяжении всей жизни.

3. Последний тип — Текодонт (Thecodont).

У текодонтов зубы встроены в глубокие костные впадины челюсти (альвеолы), что обеспечивает более надежное крепление. Однако, в отличие от млекопитающих, у них отсутствует периодонтальная мембрана. Данный тип зубов встречается только у крокодилов. Текодонты могут заменять свои зубы, но процесс замены менее частый по сравнению с плеуродонтами.

Эти три типа зубов у рептилий отражают их адаптации к различным диетам и способам питания. Акроденты, плеуродонты и текодонты обеспечивают рептилиям возможность эффективно захватывать и перерабатывать пищу в зависимости от их экологической ниши.

Помимо этого, у многих яйцекладущих рептилий имеется яйцевой зуб. Это специализированный зуб, который помогает рептилиям пробиться через скорлупу яйца при вылуплении. Обычно он представляет собой небольшой, острый и видоизмененный вырост рогового слоя, не имеет корня и находится на верхней челюсти. Яйцевой зуб является временным — после того как рептилия вылупляется, этот зуб быстро стирается.

Данный зуб встречается у многих видов змей и ящериц, а у крокодилов и черепах может быть представлен в виде структуры, называемой яйцевым карункулом (состоит из эластичной соединительной ткани), который также помогает в процессе вылупления [4, 5].

Особенности ферментов рептилий.

Переваривание хитина. Экзоскелет насекомых состоит из твердого хитина, который довольно устойчив ко многим химическим веществам, однако у насекомоядных рептилий есть хитинолитические ферменты. Хитиназа выделяется желудком и поджелудочной железой и встречается только у насекомоядных видов. Это самый важный фермент, поскольку он расщепляет экзоскелетон и гидролизует его сначала на хитобиозу и хитотриозу. На них, в свою очередь, действует фермент хитобиаза, который расщепляет их до свободного ацетилглюкозамина. У насекомоядных рептилий скорость переваривания напрямую зависит от твердости экзоскелета [6].

Переваривание растений. Растения содержат много неперевариваемого материала, такого как целлюлоза и лигнин, и менее восприимчивы к обычным пищеварительным сокам. Поэтому приходится использовать другие методы, такие как механическое измельчение и симбиотические микроорганизмы. Травоядные, такие как черепахи и игуаны, используют зубы и челюсти для механического измельчения пищи, а микроорганизмы в их толстом кишечнике ферментируют пищу и расщепляют ее до летучих жирных кислот. Для облегчения этого процесса у них более большая толстая кишка (как по длине, так и по объему), что обеспечивает более длительное время прохождения пищевого комка, чем у плотоядных видов, но при этом эффективность пищеварения гораздо ниже, чем у плотоядных [7].

Метаболизм и пищеварительная система рептилий имеют свои уникальные особенности, которые позволяют им адаптироваться к различным условиям окружающей среды. Понимание этих процессов важно для изучения поведения рептилий, дачи рекомендаций владельцам по кормлению, содержанию и разведению, правильной диагностики заболеваний и назначения адекватной терапии, а также для корректного планирования операций при их необходимости. Данная информация используется студентами в процессе обучения [8].

СПИСОК ЛИТЕРАТУРЫ

1. Позвоночные животные (рыбы, земноводные, пресмыкающиеся): учебное пособие / Ф. Г. Гизатуллина, Л. В. Чернышова, Т. Н. Макарова, Н. С. Мазура. — Челябинск: ЮУрГАУ, 2022. — 148 с.

2. Черлин, В. А. Термобиология рептилий. Общая концепция / В. А. Черлин. — СПб.: Изд-во Русско-балтийский информационный центр БЛИЦ, 2012. — 362 с.

3. Васильев, Д. Б. Ветеринарная герпетология / Д. Б. Васильев. — Москва: Изд-во Аквариум-Принт, 2016. — 420 с.

4. Bairbre O'Malley. Clinical Anatomy and Physiology of Exotic Species. Structure and Function of Mammals, Birds, Reptiles and Amphibians / Bairbre O'Malley. — Elsevier Ltd, 2005. — 257 p.

5. The development of complex tooth shape in reptiles / Oldrich Zahradnicek, Marcela Buchtova, Hana Dosedelova, Abigail S. Tucker. — Frontiers in Physiology Journal. — 2014. — P. 143-150.

6. Tobias Wang, Emil Rindom. The physiological response to digestion in snakes: A feast for the integrative physiologist. — Comparative Biochemistry and Physiology Part A: Molecular & Integrative Physiology. — 2021. — P. 72-76.

7. Linda B. Glaser. Snakes act as 'ecosystem engineers' in seed dispersal. — Cornell University. — 2018. — P. 3-5.

8. Межвузовская студенческая олимпиада по сравнительной морфологии как форма контроля знаний / М.В. Лазарева, О.В. Распутина, Н.А. Сигарева [и др.] // Морфология в XXI веке: теория, методология, практика : Сборник трудов Международной научно-практической конференции, Москва, 24–26 апреля 2024 года. – Москва: Федеральное государственное бюджетное образовательное учреждение высшего образования «Московская государственная академия ветеринарной медицины и биотехнологии - МВА имени К. И. Скрябина», 2024. – С. 26-28.

УДК 619:[616.69:577.17]

АНТИМЮЛЛЕРОВ ГОРМОН В ДИАГНОСТИКЕ БОЛЕЗНЕЙ САМЦОВ

А.В. Михайлюк, студентка
Научный руководитель: В.М.Сороколетова. канд. биол. наук, доцент
Новосибирский государственный аграрный университет

Аннотация. Антимюллеров гормон (АМГ) секретируется у самцов клетками Сертоли и играет важную роль в развитии мужских половых органов. Высокая концентрация гормона в период эмбрионального развития способствует регрессии мюллеровых протоков, а при его отсутствии мюллеровы протоки развиваются в женские внутренние половые органы, что приводит к гермафродитизму. Необходимость определения АМГ в сыворотке крови и семенной плазме во взрослом возрасте у животных остается спорной.

Ключевые слова: антимюллеров гормон, диагностика, репродукция, клетки Сертоли, сперматозоиды, сперматогенез, биомаркер.

АМГ способствует определению пола у эмбрионов, поскольку подавляет развитие мюллеровых протоков в период эмбриогенеза, тем самым предотвращая развитие матки и фаллопиевых труб у самцов. Однако, в последние годы, исследования показывают, что АМГ играет важную роль и в репродуктивной функции взрослых животных, что делает его перспективным биомаркером для диагностики различных заболеваний половой системы [1].

Роль АМГ в репродуктивной системе самцов:

– Регуляция сперматогенеза: АМГ влияет на пролиферацию и дифференцировку клеток Сертоли, которые, в свою очередь, поддерживают и питают развивающиеся сперматозоиды.

– Регуляция секреции гонадотропина: АМГ может оказывать влияние на секрецию фолликулостимулирующего гормона (ФСГ) гипофизом, что косвенно влияет на сперматогенез.

– Защита от апоптоза: АМГ может оказывать защитное действие на клетки Сертоли, предотвращая их апоптоз (программируемую клеточную смерть) и поддерживая нормальную функцию семенников.

Уровень АМГ в сыворотке крови может отражать состояние клеток Сертоли и, следовательно, общее состояние репродуктивной функции самца. Изменения уровня АМГ могут быть связаны с различными патологиями, для выявления которых разработаны специальные тест-системы для коров, свиней, лошадей, собак.

Бесплодие. В период полового созревания клетки Сертоли приобретают андрогенные рецепторы, и секреция АМГ снижается в результате выработки тестостерона, как это было продемонстрировано у жеребцов и быков. Помимо тестостерона, было обнаружено, что мейотические зародышевые клетки также подавляют секрецию гормона. Поскольку известно, что клетки Сертоли играют важную роль в фертильности, обеспечивая защитную и питательную поддержку мейотическим половым клеткам, то было выявлено, чтобы оценка концентрации АМГ служит косвенным маркером процесса сперматогенеза и, следовательно, необходима для диагностики бесплодия у самцов [2].

Крипторхизм. Крипторхизм является довольно распространенным заболеванием у животных, при котором одно или оба яичка не опускаются в мошонку. Уровень АМГ может быть использован для диагностики и мониторинга крипторхизма, поскольку у самцов с этой патологией уровень АМГ часто ниже, чем при нормальном опущении яичек. После хирургической коррекции крипторхизма (орхиопексии) уровень АМГ обычно повышается, что свидетельствует о восстановлении функции семенников [3].

Варикоцеле. Расширение вен семенного канатика может приводить к нарушению сперматогенеза и бесплодию. Исследования показывают, что у самцов с варикоцеле уровень АМГ может быть снижен, особенно при тяжелых формах заболевания.

Опухоли. Многие опухоли не вызывают клинических симптомов, кроме пальпируемого образования в яичке, а у собак с семиномой менее трети случаев выявляются при клиническом обследовании. Помимо пальпируемого образования в яичке, распространёнными симптомами являются феминизация, гиперпигментация кожи и двусторонняя алопеция. Описано бесплодие. Эти признаки наблюдаются в основном у собак с опухолями из клеток Сертоли, а иногда и с опухолями из клеток Лейдига или семиномой. Опухоли яичек редко бывают злокачественными, но при возникновении метастазов они чаще всего обнаруживаются в подвздошных лимфатических узлах и лёгких. В этих случаях уровень АМГ в сыворотке крови может быть значительно повышен. Определение уровня гормона может быть использовано для диагностики и мониторинга развития новообразований [4].

Преимущества использования антимюллерова гормона в качестве биомаркера:

– Обладает высокой специфичностью, поскольку АМГ секретируется только клетками Сертоли;

– АМГ относительно стабилен в сыворотке крови, что облегчает его измерение;

– Возможность ранней диагностики: изменения уровня АМГ могут быть обнаружены на ранних стадиях заболевания, что позволяет своевременно начать лечение.

Так же существуют ограничения использования АМГ в качестве биомаркера. Этому служат: возрастные изменения, поскольку уровень антимюллерова гормона меняется с возрастом, поэтому необходимо учитывать возрастные нормы при интерпретации результатов, влияние факторов извне, например, на уровень АМГ могут влиять лекарственные препараты, такие как оральные контрацептивы и агонисты ГнРГ; а также другие факторы, которые необходимо учитывать при интерпретации результатов.

Проведение гистологического исследования. Гистопатологическое исследование собак, поступивших на кастрацию из-за опухолей в яичках, проводится микроскопическим методом. Яички разрезают вдоль и проверяют на наличие видимых повреждений. Если такие повреждения обнаруживаются, то образцы тканей берутся из этих зон, а также из участков с нормальной паренхимой. В яичках без видимых повреждений для микроскопического анализа берут образцы из трех разных участков: краниальной, центральной и каудальной частей, а также из головки придатка. Тканевые образцы фиксируют в 4%-ном нейтральном забуференном формалине, затем нарезают на срезы толщиной от 3 до 5 мкм и окрашивают гематоксилином и эозином, после помещая в парафин. Неопластические изменения классифицировались по системе ВОЗ для опухолей домашних животных [4].

Влияние возраста животных на уровень АМГ. К примеру, у жеребцов и быков концентрация гормона в сыворотке крови в период новорожденности высокая и сохраняется весь предпубертатный период. После полового созревания происходит снижение концентрации АМГ в сыворотке крови. У кобелей же наоборот, в предпубертатный период происходит снижение содержания антимюллерова гормона и в дальнейшем наблюдается полное его отсутствие [5].

Перспективы использования АМГ в репродуктивной медицине. Помимо уже существующих диагностических применений, АМГ имеет потенциал для использования в следующих областях ветеринарной медицины:

– Уровень АМГ может быть использован для прогнозирования успеха искусственного оплодотворения самок и у животных, с бесплодием самца.

– Химиотерапия и лучевая терапия оказывают негативное воздействие на функцию семенников и могут приводить к бесплодию. Определение уровня АМГ может быть использовано для оценки степени повреждения яичек и прогнозирования восстановления фертильности после лечения онкологических заболеваний.

– Изучение роли АМГ в регуляции сперматогенеза может привести к разработке новых методов лечения бесплодия, направленных на стимуляцию функции клеток Сертоли и улучшение качества спермы.

Антимюллеров гормон является важным биомаркером для диагностики различных заболеваний репродуктивной системы у самцов. Определение уровня АМГ может быть полезным для оценки функции семенников, диагностики бесплодия, крипторхизма, варикоцеле и опухолей. Однако, при интерпретации результатов необходимо учитывать возрастные изменения, методические различия и влияние медикаментозных факторов. Использование АМГ в сочетании с другими клиническими и лабораторными данными может значительно улучшить диагностику и лечение заболеваний репродуктивной системы у самцов.

СПИСОК ЛИТЕРАТУРЫ

1. Богданцева, А.А. Влияние эффекта кастрации на содержание антимюллерового гормона у домашней кошки / А.А. Богданцева, Н.Ф. Хуснетдинова, Р.П. Чугунов // Адаптация и реактивность домашних животных: Материалы Международной научно-практической конференции, посвященной 100-летию со дня основания кафедры физиологии животных, Москва, 23–24 апреля 2020 года. – Москва: Общество с ограниченной ответственностью научно-производственное объединение "Сельскохозяйственные технологии", 2020. – С. 22-25.

2. Сывороточный антимюллеров гормон: потенциальный биомаркер качества спермы у племенных кобелей / Г. Домен, Дж. Бучковска, П. Калак [и др.] // Животные. – 2022. - № 12. – С. 323.

3. Антимюллеров гормон как диагностический маркер дегенерации яичек у собак: выводы на основе моделей крипторхизма. Front. Vet. Sci., 7-октября 2024 г. Раздел Репродукция животных – Териогенология. https://doi.org/10.3389/fvets.2024.148124

4. Holst, B.S., Dreimanis, U. Anti-Müllerian hormone: a potentially useful biomarker for the diagnosis of canine Sertoli cell tumours. BMC Vet Res 11, 166 (2020).

5. Хуснетдинова, Н.Ф. Уровень антимюллерова гормона у взрослых кобелей собак в зависимости от возраста и состояния гонад / Н.Ф. Хуснетдинова, А.А. Гусельникова // Ученые записки Казанской государственной академии ветеринарной медицины им. Н.Э. Баумана. – 2020. – № 4. – Т. 244. – С. 226-231.

УДК 619:[577.118:611.013.11+616.699]

ВЛИЯНИЕ КАРОТИНА НА СПЕРМУ И ФЕРТИЛЬНОСТЬ ПРОИЗВОДИТЕЛЕЙ

А.А. Нестёркина, студентка
Н.Н. Горб, канд. ветеринар. наук
Новосибирский государственный аграрный университет

Аннотация. В данной статье мы рассмотрим литературные данные о влиянии каротина на качество спермы и фертильность производителей, что происходит в репродуктивной системе самцов, в том числе со сперматозоидами при недостатке каротина и как повысить уровень каротина в организме животных, и какие могут возникать последствия при переизбытке каротина.

Ключевые слова: сперма, спермообразование, фертильность, каротин, производитель, кормовые продукты, добавки и премиксы.

Качество спермы и фертильность напрямую зависят от кормления производителей. В составе кормов обязательно должны содержатся все необходимые витамины, макро- и микроэлементы, которые влияют на воспроизводительную функцию животных [1, 9]. И для нормального спермиогенеза и повышения половой активности необходимо обеспечить производителей необходимым количеством каротина в рационе. Так как каротин не синтезируется в организме, то необходимо, чтобы он поступал в организм с кормами, добавками, премиксами и, возможно, с лекарственными препаратами. И нормализация концентрации в сыворотке крови каротина путем его дополнительного введения в рацион увеличивает срок племенной службы животного, влияет на качество потомства и количество выделяемой ими спермы [2].

Каротин является растительным пигментом, который обладает биологической активность и антиоксидантными свойствами, и содержится в травах и корнеплодах. К ним относятся кормовая свекла, красная морковь, тыква, шпинат, пихтовая хвоя, люцерна, водоросли, кукуруза и др. В пастбищной траве, травяном силосе, луговом сене, цветках бархатцев содержится бета-каротин, который считается самым востребованным из каротиноидов. Также ещё он содержится в пшенице и овсе [3].

В зависимости от окраски овощей или травяных кормов, то есть от концентрации пигмента, содержание каротина и его биологическая значимость могут изменяться. Вот например, в зависимости от окраски моркови, концентрация каротиноидов изменяется и может составлять, мг/кг СВ: желтая – 2...5; оранжевая – 97; темно-оранжевая – 159; красная – 72; фиолетово-желтая – 91; фиолетово-оранжевая – 39. Также содержание каротина варьирует и в других кормовых продуктах, и для повышения содержания каротина в организме животных выбирают те продукты, где наиболее высокая концентрация этого пигмента [4].

На качество спермы могут влиять не только витамины, минералы и другие вещества, но и сезоны года, возраст животного, состояние здоровья, стрессовые условия и т.д. Нам, ветеринарным специалистам, в свою очередь, стоит позаботиться в такие периоды о качестве спермы и, тем самым, улучшить её качество не только кормовыми продуктами, но и добавками с премиксами и лекарственными средствами с содержанием каротиноидов [5].

И так, для дополнительного обогащения каротином кормов используют такие добавки и премиксы, как например, Ровимикс Бета-каротин 10%. Он в своем составе содержит не менее 10% каротина и вспомогательные вещества, такие как желатин-30,12%, сахароза-12%,

кукурузный крахмал-31%, бутил годрокиситолуол-4% и декстрин-11,88%. Он повышает и улучшает репродуктивные качества производителей и повышает выход и качество спермопродукции [3 3]. Или же используют препарат «Каролин» в составе которого присутствует каротин. Он представляет собой масляный раствор бета-каротина и в качестве вспомогательного вещества в его составе используют рафинированное дезодорированное масло (соевое, кукурузное, хлопковое или подсолнечное). Он благоприятно воздействует не только на качественные, но и количественные показатели спермы производителей и повышает устойчивость спермы к криоконсервации, то есть к её замораживанию [1]. Из результатов исследования в статье «Влияние β-каротина на состояние сперматогенного эпителия и выход доминантных летальных мутаций при экспериментальном воздействии шестивалентного хрома» было отмечено действие лекарственного препарата «Каротин микробиологический в масле». Его применение оказывает хорошее влияние на репродуктивную систему при отравлении солями тяжелых металлов и повышает количество сперматогенных клеток и снижает число патологических форм сперматозоидов [6].

Теперь мы рассмотрим непосредственно то, как же все-таки влияет каротин на качество и количество спермы, и на фертильность. Каротин влияет на сперматозоиды, их качество и их оплодотворяющую способность.

Фертильность – это способность производителя вырабатывать качественную, то есть здоровую сперму, которая будет способна оплодотворить яйцеклетку, соответственно, если будет дефицит каротина, то сперма будет низкого качества, меньшего количества и гарантия на успешную и здоровую беременность самки снижается [7].

Дефицит каротина ведет к нарушению спермообразования или вовсе прекращению спермообразования из-за нарушения деятельности спермообразующей ткани и железистой ткани придатка семенника. В нарушение спермообразования входит неполноценное созревание спермиев и на выходе получается сперма низкого качества и повышается её не пригодность, и выбраковка спермопродукции [8]. Происходит нарушение сохранения здоровых спермиев в придатке семенника и, тем самым, происходит образование в сперме большого количества аномальных спермиев с нарушенной морфологией, которые, в свою очередь, не пригодны для осеменения самок [3].

Вусловиях окислительного стресса происходит повреждение морфологии сперматозоидов и нарушение их функций. Как уже было сказано выше каротин является антиоксидантом и, тем самым, он помогает защищать половые клетки от окислительного стресса, предотвращает фрагментацию ДНК сперматозоидов и сохраняет их нормальную подвижность и жизнеспособность, что является важным составляющим в фертильности. Также при нормальном содержании каротина в организме он положительно влияет на сохранность акросом спермиев, что увеличивает оплодотворительную способность спермиев. Если акросома разрушена, то сперматозоид не способен оплодотворить яйцеклетку самостоятельно [8].

Переизбыток каротиноидов ни к чему хорошему не приведет. После нескольких месяцев добавления в рацион производителей кормовых продуктов с повышенным содержанием каротина приведет к желтушному или ближе к оранжевому окрашиванию поверхностного слоя кожного покрова. И это связано с большой концентрацией каротина в крови. Чтобы не спутать с желтухой отличительной чертой является то, что изменение цвета не переходит на белочную оболочку глаз.

Таким образом, делая выводы можно сказать, что каротин является неотъемлемой частью в формировании спермы и поддержании репродуктивной способности производителя.

СПИСОК ЛИТЕРАТУРЫ

1. Багманов, М. А. Влияние "Каролина" на качественные и количественные показатели спермы быков-производителей / М. А. Багманов, Д. В. Искандаров // Ученые записки Казанской государственной академии ветеринарной медицины им. Н.Э. Баумана. – 2016. – Т. 226, № 2. – С. 22-26.

2. Шмулова, Н. В. Улучшение качества спермопродукции племенных быков / Н. В. Шмулова, Е. А. Козина // Вестник КрасГАУ. – 2020. – № 8(161). – С. 108-114.

3. Ветвицкая, А. Цвет имеет значение: рынок каротиноидов в промышленном разведении животных / А. Ветвицкая // Эффективное животноводство. – 2020. – № 7(164). – С. 40-47.

4. Нилова, Л. П. Каротиноиды в растительных пищевых системах / Л. П. Нилова, И. Ю. Потороко // Вестник Южно-Уральского государственного университета. Серия: Пищевые и биотехнологии. – 2021. – Т. 9, № 4. – С. 54-69.

5. Анбаза, Ю. В. Факторы, влияющие на качественные и количественные показатели нативной спермопродукции быков ОАО "Красноярскагроплем" / Ю. В. Анбаза // Вестник КрасГАУ. – 2018. – № 2(137). – С. 286-293.

6. Мамина, В. П. Влияние β-каротина на состояние сперматогенного эпителия и выход доминантных летальных мутаций при экспериментальном воздействии шестивалентного хрома / В. П. Мамина, О. А. Жигальский // Гигиена и санитария. – 2016. – Т. 95, № 7. – С. 682-685.

7. Максимова, М. А. Сперма хряков: особенности и способы хранения (обзор) / М. А. Максимова, К. В. Племяшов, Е. А. Корочкина // Сельскохозяйственная биология. – 2024. – Т. 59, № 4. – С. 721-734.

8. Магомедов, З. З. Влияние уровня каротина в рационе баранов на спермопродукцию и её криорезистентность / З. З. Магомедов // Сборник научных трудов Ставропольского научно-исследовательского института животноводства и кормопроизводства. – 2009. – Т. 1, № 1-1. – С. 33-37.

9. Лазарева, М. В. влияние органических соединений микроэлементов на продуктивность свиней / М. В. Лазарева // Актуальные проблемы лечения и профилактики болезней молодняка : материалы Международной научно-практической конференции, Витебск, 02–04 ноября 2023 года. – Витебск: Учреждение образования "Витебская ордена "Знак Почета" государственная академия ветеринарной медицины ", 2023. – С. 210-215.

УДК 619:616-006.6-033.2

РОЛЬ МЕЖКЛЕТОЧНЫХ КОНТАКТОВ В МИГРАЦИИ ОПУХОЛЕВЫХ КЛЕТОК

Ю.К. Нестерова, студентка
Научный руководитель: Н.А. Сигарева, канд. биол. наук, доцент
Новосибирский государственный аграрный университет

Аннотация. Одна из отличительных особенностей злокачественных опухолей считается возможность реализации такого биологического феномена, как метастазирование, что в свою очередь является фактором для дальнейшего прогрессирования рака и образования метастазов в отдаленных органах и тканях. Массивное метастатическое поражение приводит к развитию тяжелой органной недостаточности и соответственно к смерти. Инвазивный рост опухоли становится возможным в результате того, что злокачественно измененные клетки отделяются от опухолевого массива. Этому способствует снижение или полная потеря молекул межклеточной адгезии и, как следствие, клетки приобретают способность к аномально высокой подвижности, позволяющей преодолевать жесткие структурные элементы окружающей стромы [1]. В данной статье описываются различные виды межклеточных контактов, которые принимают участие как в процессах сопротивления миграции клеток при опухолевых процессах, так и непосредственно в самой миграции.

Ключевые слова: межклеточные контакты, миграция клеток, инвазия, опухоль.

Клетки эпителия организованы в клеточные слои, связаны между собой межклеточными контактами и крепятся к базальной мембране, и, хотя возможна некоторая

перестройка формы клеток, движение эпителиальных клеток в основном ограничено пределами эпителиального слоя. Среди межклеточных контактов, соединяющих эпителиальные клетки, выделяют: адгезионные контакты, включая полудесмосомы и фокальные контакты, плотные контакты на основе Е-кадгерина, а также щелевые контакты (конексоны) [2].

Клетки при метастазировании получают способность мигрировать. Миграция в свою очередь может быть одиночная, когда мигрируют отдельные клетки и коллективная, когда мигрируют группы прочно соединенных между собой опухолевых клеток.

Коллективная миграция, представляет собой один из вариантов инвазивного роста, характеризуется миграцией целых групп клеток, соединенных между собой посредством молекул адгезии и коммуникационных — щелевидных — контактов [3]. Мигрирующие группы раковых клеток действуют как сплоченная и скоординированная группа, в которой связь между молекулами клеточной адгезии и актомиозиновым цитоскелетом и их сокращение генерируют напряжение и физические силы. Во время коллективной миграции клетки ведут себя либо как передние лидеры, либо как задние последователи. Эта структура поддерживается поляризованным межклеточным обменом биохимической и механической информацией. Благодаря своей связи с цитоскелетом адгезионные и плотные контакты играют важную роль в установлении и поддержании этой поляризации во время миграции клеток [5]. При коллективной миграции опухолевые клетки в области ведущего края формируют выступы – псевдоподии, используют интегральные белки для образования фокальных контактов [1].

Фокальные контакты – специализированные адгезионные структуры, формирующиеся в небольших участках базальной клеточной поверхности. Процесс формирования фокального контакта начинается со скопления в определенных участках базальной мембраны интегриновых трансмембранных рецепторов, специфически связывающихся с различными компонентами внеклеточного матрикса. Это в свою очередь спопобствует изменениям форм внутриклеточного домена, активирующих структурные компоненты формирующегося фокального контакта. Далее происходит «созревание» фокального контакта: формирование стресс-фибрил, сокращение микрофиламентов и параллельная укладка в пучки. Зрелые фокальные контакты имеют вид овальных структур. Они ассоциированные с концами пучков микрофиламентов. Таким образом, данные контакты обеспечивают структурную связь матрикса с цитоскелетом, в результате которого клетка распластывается на поверхности клеточного матрикса и достигает высокой степени уплощения. Функциональное значение фокальных контактов заключается в закреплении клетки на внеклеточном матриксе, создании механизма, позволяющего клеткам перемещаться, а также они являются трансдукторами внутриклеточных сигналов. Молекулы, участвующие в формировании фокальных контактов (интегрины, васкулин, паксилин и др.), являются мишенями для фосфорилирования онкобелками. В этом случае снижается способность актиновых микрофиламентов к сцеплению в фокальных контактах, ослаблению натяжения микрофиламентов и формированию стресс-фибрилл, что препятствует «созреванию» фокальных контактов. Следствием вышеперечисленного является то, что, у трансформированных клеток ослабляется связь с определенными компонентами внеклеточного матрикса, утрачивается субстратная зависимость размножения и возрастает их миграционная активность [4]. Интергины осуществляют протеолитическое разрушение внеклеточного матрикса, образуя в нем пространство для инвазии опухолевой ткани, активно вовлекая в работу актин-миозиновый сократительный аппарат, что способствует успешной миграции [1].

Индивидуальная миграция. При данном типе опухолевой инвазии перемещение одиночных клеток может происходить посредством двух различных вариантов: мезенхимального и амебоидного [1]. Также можно отметить, что ряд исследователей предполагают возможность «переключения» в рамках инвазии одиночными клетками с одного типа миграции на другой.

Мезенхимальные механизмы инвазивного клеточного роста, в отличие амебоидному типу движения, характеризуются наличием более сложных процессов и потребностью в

большом количестве клеточных молекул, принимающих участие в его реализации. Клетки при данном типе миграции теряют эпителиальную полярность и приобретают вытянутую веретеновидную форму, в следствии чего становятся похожи на фибробласты, поэтому этот тип инвазии называют также «фибробластоподобным» [1]. Ряд исследователей указывают на то, что опухолевые клетки при мезенхимальном варианте движения проходят через ряд определенных последовательных шагов. Такой цикл включает следующие изменения: 1) формирование на одном из полюсов клетки выступа – ламеллиподии или филоподии за счет сокращений актинового цитоскелета с быстрым привлечением интегринов семейства β1; 2) возникновение в области контакта клетки и внеклеточного матрикса фокальной адгезии с участием интегринов β1 и β3; 3) сборку фокальных контактов, основанную на интегрин-опосредованных взаимодействиях и активацию протеолитических ферментов на границе с матриксом, приводящую к разрушению и перестройки окружающего внеклеточного матрикса; 4) изменение поляризации актинового цитоскелета , возникновение сокращений тела клетки и 5) «подтягивание» заднего края клетки в направлении движения по вновь образовавшимся дефектам в структуре матрикса [1;3]. То есть как и в коллективной миграции в механизме мезенхимального движения принимают участие фокальные межклеточные контакты. Также стоит отметить то, что поведение опухолевых клеток во время индивидуальной миграции зависит от жесткости окружающего их матрикса. Так, мезенхимальная модель движения клеток, доминирует в условиях «плотного» окружающего матрикса. Это объясняется протеолизом, вызванным секрецией различных протеаз, и способностью к образованию фокальных контактов с элементами стромы [1].

Амебоидный механизм инвазивного роста – наиболее примитивный, но при этом наиболее эффективный способ миграции одиночных опухолевых клеток. В противоположность мезенхимальной модели миграции, амебоидная миграция, или же непротеолитическая модель перемещения преобладает, когда окружающий матрикс «мягкий». При данном механизме инвазии для клеток характерны быстрая деформируемость, адаптация формы к уже сформированным структурам окружающего внеклеточного матрикса и проникновение по ним через узкие пространства в сжатом состоянии. Амебоидная модель инвазии имеет ряд особенностей отличных от мезенхимальной, она характеризуется слабым взаимодействием между клетками и окружающим матриксом, а также полным отсутствием фокальных контактов, либо наличием, но слабых [1]. Имеется возможность сохранения нефокальной сборки рецепторов в местах контактов клетки с медклеточеым матриксом. В данном варианте инвазивного роста интегрины не играют существенной роли, а также отмечается отсутствие протеолиза в участках взаимодействия клеток с матриксом, не обнаружена и экспрессия протеолитических ферментов для разрушения матрикса.

Переход одного вида миграции в другой. Показано, что опухолевые клетки могут переходить от коллективной миграции к миграции одиночными клетками посредством двух механизмов: эпителиально-мезенхимального и коллективно-амебоидного переходов. эпителиально-мезенхимальный переход характеризуется высоким уровнем экспрессии протеаз. В процессе полного эпителиально-мезенхимального перехода опухолевые клетки отделяются от опухолевого массива и движутся по мезенхимальному типу миграции. Установлено существование в области инвазивазии частичного эпителиально-мезенхимального перехода, при котором клетки, сохраняя межклеточные контакты, уже приобретают свойства, необходимые для успешной миграции. Другой вариант перехода от коллективной миграции к миграции одиночными клетками возможен в следствии снижения функциональной активности интегринов семейства β1. Опухолевые клетки при этом переходят с группового варианта миграции на движение одиночных клеток по амебоидному принципу. Амебоидная миграция характеризуется снижением экспрессии протеаз и интегринов. Такая разновидность миграции свойствена клеткам при наличии «мягкого» окружающего матрикса. В свою очередь, мезенхимальная миграция имеет противоположные характеристики. Считается, что этот тип миграции доминирует в средах с «плотным» матриксом [1].

Коллективно-индивидуальные переходы. В пределах одной опухоли клетки могут одновременно двигаться как коллективно, так и индивидуально. На основании этого выделяют два механизма – эпителиально-мезенхимальный и коллективно-амебоидный переходы, при которых могут появляться индивидуально мигрирующие опухолевые клетки.

Эпителиально-мезенхимальный переход – это физиологический процесс, при котором эпителиальные клетки приобретаю морфологические и физиологические свойства мезенхимальных клеток [2]. Эпителиально-мезенхимальный переход в организме в норме представляет собой основу многих процессов морфогенеза. Впервые наблюдаемый в ходе имплантации, во время чего внезародышевые клетки трофэктодермы претерпевают эпителиально-мезенхимальную трансформацию и мигрируют из тела бластоцисты в эндометрий матки, способствуя формированию прикрепленной плаценты. Следующий момент, где может наблюдаться эпителиально-мезенхимальный переход, это образование первичной мезодермы из первичной эктодермы в ходе гаструляции. Также переход происходит в морфогенезе сердечных клапанов, а в постэмбриональном периоде принимает участие в регенерации при повреждениях и воспалениях [2].

В ходе эпителиально-мезенхимального перехода опухолевая клетка отделяется от эпителиального пласта и приобретает подвижность. При этом происходят следующие основные события: злокачественно измененные эпителиальные клетки теряют полярность вследствие разрушения плотных межклеточных соединений, щелевых контактов и утраты молекул клеточной адгезии; изменяется актиновый цитоскелет клетки, который изменяется с образованием стрессовых волокон, которые собираются в определенных клеточных областях, где в дальнейшем начинают формироваться специфические клеточные выступы; наблюдается деградация подлежащей базальной мембраны эпителия, в результате чего лишенные межклеточных контактов опухолевые клетки становятся способными к инвазивному росту, проникновению в окружающий стромальный матрикс и начинают миграцию [1; 3; 6]. Таким образом, эпителиально-мезенхимальный переход сопровождается утратой характерных черт эпителия, в том числе межклеточных взаимодействий. Клетки изменяют свою форму, приближаясь к фибробластоподобной, приобретают подвижность, прекращают образование антигенов, характерных для эпителиальных тканей, снижается их пролиферативная активность, инактивируется процесс созревания. В итоге такие клетки приобретают свойства стволовых с их полипотентностью, увеличивается выживаемость клеток, появляется резистентность к апоптозу и независимость от территории роста. Возникшие на основе эпителиально-мезенхимального перехода метастазы, способны приобретать морфологию исходной опухоли. В следствии вышеперечисленного можно считать, что наличие плотных, щелевидных и адгезионных межклеточных контактов препятствует миграции клеток, а значит образованию метастазов.

Роль адгезионных межклеточных контактов также подтверждается в исследовании, приведённом в патологоанатомическом отделении ГАУЗ СО «Институт медицинских клеточных технологий» (г. Екатеринбург) [3]. В нем показано, что начинающийся инвазивный рост опухоли из протока сопровождается появлением признаков, характерных для эпителио-мезенхимального перехода: опухолевые клетки дедифференцируюся, меняются размеры и форма клеток, значительно повышается клеточная гетерогенность, исчезает экспрессия Е-кадгерина, появляются обособленные опухолевые клетки, которые часто меняют свою форму, становятся вытянутыми, веретенообразными, что говорит об утрате между клетками адгезионных контактов, происходит перестройка промежуточных филаментов, разрушаются микрофиламенты, свойственные эпителиальным клетокам и появляются промежуточные филаменты относящиеся клетках мезенхимной природы, формирование клетками отростков и выпячиваний плазмолеммы [3].

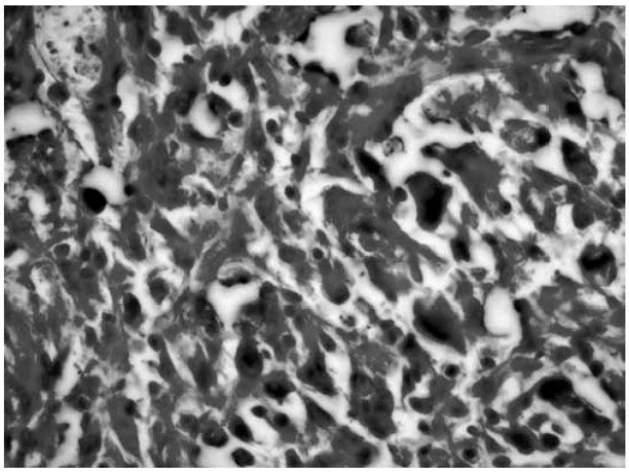

Рисунок 1 – Инвазивный компонент рака молочной железы. Окраска гематоксилином и эозином. Выраженная гетерогенность опухолевых клеток, потеря межклеточных контактов. Ув. ×400.[3]

На основании вышеперечисленного, можно сделать вывод, что межклеточные контакты имеют непосредственное значение как в коллективной миграции, так и в индивидуальной. Фокальные межклеточные контакты способствуют миграции клеток посредством разрушения клеточного матрикса. Адгезивные, плотные и щелевидные контакты в свою очередь сдерживаюсь миграцию клеток в здоровом организме и при разрушении их возникает миграция клеток.

СПИСОК ЛИТЕРАТУРЫ

1. Инвазия опухолевых эпителиальных клеток: механизмы и проявления / Н.В. Крахмаль, М.В. Завьялова, Е.В. Денисов [и др.] // Acta Naturae (русскоязычная версия). – 2020. – Т. 7. – №. 2 (25). – С. 18-31.

2.. Эпителиально-мезенхимальный переход: злокачественная прогрессия и перспективы противоопухолевой терапии / А.В. Гапонова, С. Родин, А.А. Мазина [и др.] // Acta Naturae (русскоязычная версия). – 2020. – Т. 12. – №. 3 (46). – С. 4-23.

3. Гистологические и иммуногистохимические проявления эпителио-мезенхимального перехода при тройном негативном раке молочной железы / С.В. Сазонов, К.В. Конышев, Н.В. Казанцева, [и др.] // Вестник Уральской медицинской академической науки. – 2021. – №. 2. – С. 53-63.

4. Экспрессия белков, ассоциированных с клеточной подвижностью в злокачественных новообразованиях яичника / Н.В. Юнусова, И.В. Кондакова, Л.А. Коломиец [и др.] // Сибирский онкологический журнал. – 2012. – №. 1. – С. 54-62.

5. Эбрахим, Т. Разнообразие режимов межклеточной коммуникации: перспективы биологии рака / Т. Эбрахим, А.С. Эбрахим, М. Кандуз // Клетки. – 2024. – Т. 13. – №. 6. – С. 495.

6. Котенко К. Эпителиально-мезенхимальный переход и опухолевая прогрессия / К. Котенко // Онкология. Огляд. – 2021.

УДК 619:611.65[599.322.2+599.221]

АНАТОМИЧЕСКОЕ СРАВНЕНИЕ ПОЛОВОЙ СИСТЕМЫ САМОК ДВУРЕЗЦОВЫХ СУМЧАТЫХ РАЗНЫХ СЕМЕЙСТВ НА ПРИМЕРЕ САХАРНОЙ ЛЕТЯГИ И КОАЛЫ

Ю.К. Нестерова, студентка
Научный руководитель: Е.А. Сысоева, канд. ветеринар. наук
Новосибирский государственный аграрный университет

Аннотация. Хотя функция половых органов у сумчатых и плацентарных млекопитающих схожа, в морфологии матки имеются важные различия. У сумчатых нет рогов матки, присутствуют только тело и шейка. Длина шейки матки различна у разных видов, также, как и форма тела матки: в большинстве случаев она веретенообразная. Форма боковых влагалищ у сумчатых разная. Наличие редуцированной клоаки может считаться общей чертой сумчатых. В данной статье проведено сравнение половых органов сумчатых на примере сахарной летяги, коалы, для выделения сходств и различий строения у разных сумчатых.

Ключевые слова: половая система, сахарные летяги, коалы, анатомия, сумчатые.

Половая система сахарной летяги похожа на таковую у всех сумчатых, с различиями в основном в относительных размерах [4]. Женские половые органы находятся в каудальной половине брюшной полости и связаны дорсально с прямой кишкой и вентрально с уретрой и мочевым пузырем. Женские репродуктивные органы сахарной летяги (рис. 1) включают парные яичники, парные маточные трубы, парные матки и вагинальный комплекс, включающий парные боковые влагалища и одно срединное [1].

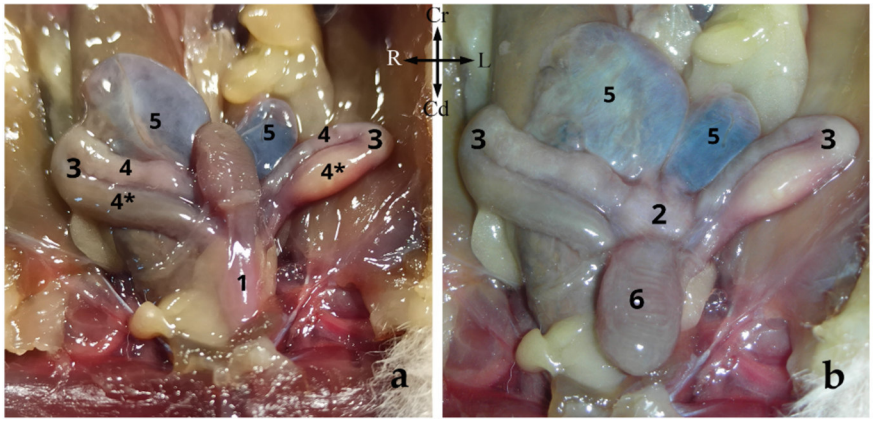

Рисунок 1 – (a) Вентральный вид полового аппарата самки сахарной летяги in situ и (b) с мочевым пузырем, смещенным каудально.
1 – sinus urogenitalis; 2 – sinus vaginalis; 3 – lateral vaginae с 4 – краниальной петлей и 4* – каудальной петлей; 5 – uterus; 6 – vesica urinaria. (Иллера, 2023)

Яичники (*ovarium*) расположены близко и дорсолатерально к своей ипсилатеральной матке, около соединения матки и маточной трубы. Они имеют коричневатый цвет, эллипсоидную форму и сплющены дорсовентрально. Каждый яичник прикреплен длинной связкой к брыжейке яичника, известной как *mesovarium*. Краниальная свободная граница брыжейки представляет собой прочную полосу, называемую подвешивающей связкой яичника (*ligamentum suspensorium ovarii*) [3]. У некоторых видов сахарных летяг, также может отмечаться наличие яичниковой сумки (*bursa ovarica*) [1].

Яйцеводы (*tubae uterinae*) у сахарных летяг длинные и извилистые. Они начинаются рядом с соответствующим яичником и ведут к матке с той же стороны. Свободный краниальный конец трубы имеет воронкообразную форму и обладает очень тонкой стенкой.

Данная структура называется воронкой яичника (*infundibulum tubae uterinae*) и находится близко к ипсилатеральному яичнику. Остальная часть яйцевода трубчатая и очень извитая [3].

Он разделен на две части: проксимальную и более узкую, обычно называемую ампулой яйцепровода *(ampulla tubae uterinae)*, и наиболее извилистую часть, которая является перешейком яйцепровода (*isthmus tubae uterinae*) [3]. Маточные трубы различаются по длине, а степень их извитости зависит от вида. У млекопитающих маточные трубы состоят из трех частей: воронка, ампула и перешейк. Однако, в отличие от плацентарных млекопитающих, у сахарной летяги самой широкой трубчатой частью является перешеек [1]. Яйцевод заключён в карман, образованный складками брюшины (*mesosalpinx*) [3].

Парные матки (*uterus*) удлиненные. Каждая матка представляет собой веретенообразное тело, вытянутое в каудальном направлении и переходящее в узкую шейку матки, их главная ось проходит косо к оси тела. У маток сахарных летяг отсутствуют рога (*cornua uteri*), но у них есть тело (*corpus uteri*) и шейка (*cervix uteri*). Связка соединяет медиальные поверхности каудальной части обоих тел матки. Хотя они являются независимыми структурами, обе матки кажутся сросшимися каудально, поскольку они окружены соединительной тканью. Каудальная часть каждой матки сужается, и они идут параллельно друг другу по обе стороны от срединной линии, образуя шейку матки, которая выступает на маточный сосочек во влагалищный комплекс [3]. Шейки обеих маток проходят параллельно на протяжении примерно 3 мм и покрыты общей оболочкой из соединительной ткани [4]. Просвет шейки матки почти полностью закрыт складками слизистой оболочки, почти скрывая отверстие, сообщающее внутреннюю часть влагалищного комплекса с каждой маткой (*ostium uteri externum*) [3]. Каждая шейка матки открывается во влагалищный синус (*sinus vaginalis*) со своей стороны у основания матки [4].

Вагинальный аппарат или вагинальный комплекс включает два боковых влагалища и одно срединное влагалище, также называемое «родовым каналом». Особенностью строения у сахарной летяги является то, что срединный канал короткий, а боковые каналы длинные [4]. Боковые влагалища изогнуты в форме буквы U. Они расположены каудальнее матки и образуют две петли, расположенные по обе стороны от средней линии. Каждая петля имеет два конца, один краниальный и другой каудальный, очень близко друг к другу, расположены в одной плоскости и соединены брюшинной складкой [1]. Краниальный конец обоих боковых влагалищ частично сливается, образуя расширение, называемое влагалищным синусом. Он разделен продольной перегородкой на две части, по одной для каждого влагалища, где открывается соответствующая шейка матки. Это разделение является полным у нерожавших особей, но неполным у рожавших [6]. Каудальный конец латеральных влагалищ открывается в медиальный и непарный проток: мочеполовой синус, который служит общим проходом для репродуктивной и мочевыделительной систем. Срединное влагалище, очень короткое у сахарной летяги, простирается от каудальной стенки влагалищного синуса до краниального конца мочеполового синуса у недавно родивших самок, но отсутствует у небеременных животных [3].

У самки сахарной летяги нет ни вульвы, ни ануса. Вместо этого имеется одно отверстие, вентральное к началу хвоста, которое сообщается с небольшой внутренней полостью – клоакой (*cloaca*), общим органом пищеварительной системы и мочеполового аппарата [3].

В итоге, средний влагалищный канал каждой матки сливается с боковым влагалищным каналом. Кзади от мочевого пузыря два слившихся боковых и срединных влагалища и мочеиспускательный канал соединяются, образуя мочеполовой синус, который может быть длинным по сравнению с передними компонентами системы [4].

Мочеполовой синус (урогенитальный синус) (*sinus urogenitalis*) представляет собой длинную трубку, которая начинается рядом с каудальной стенкой влагалищного синуса и идет вентрально к конечной части пищеварительной системы (толстой кишке) в районе клоакального отверстия. Он открывается рядом с прямой кишкой, которая впадает в краниальную часть клоакальной полости. Половые и мочевые протоки впадают в краниальную часть урогенитального синуса. Каудальная петля боковых влагалищ и наружное

отверстие уретры (*ostium urethrae externum*) находятся на одном уровне, но боковые влагалища открываются в дорсолатеральную стенку, тогда как наружное отверстие уретры находится на вентральной [3].

В каудальной части мочеполового синуса, рядом с его клоакальным отверстием, находится вентральная ямка (*fossa clitoridis*), где расположен клитор (*clitoris*). Эта ямка покрыта двумя складками боковой слизистой оболочки, одной правой и одной левой, которые практически скрывают ямку. Клитор раздвоен. Каждая из его половин удлиненная, с постоянной толщиной, за исключением его конечного конца, около клоаки, где он сужается к конической точке. Учитывая его большую длину, в состоянии покоя его каудальная часть должна быть сложена внутри ямки [3].

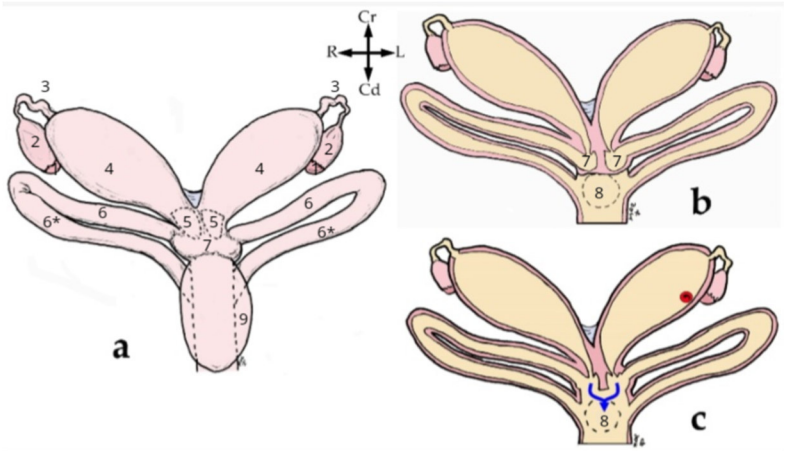

Рисунок 2 – Схематическое изображение половой системы самки сахарной летяги:
(a) фронтальная плоскость; (b, c) фронтальная плоскость в разрезе; урогенитальный синус отмечен пунктирной линией. (a) мочевой пузырь (9) отражен каудально.
(b) Схема женских половых органов небеременной сахарной летяги с двумя независимыми вагинальными синусами.
(c) Схема женских половых органов беременной сахарной летяги, показывающая одно срединное влагалище (сливающиеся синие стрелки).
1– ovarium; 2 – infundibulum tubae uterinae; 3 – tubae uterinae; 4 – corpus uteri; 5 – cervix uteri; 6 – lateral vaginae с краниальной петлей и 6* – каудальной петлей; 7 – sinus vaginalis; 8 – sinus urogenitalis (Иллера, 2023)

В репродуктивной системе самки коалы два яичника подвешены внутри яичниковых сумок, прикрепленных к дорсальной брюшной стенке [2]. Каждый яичник овальный и слегка сжат. Они одинаковы по размеру и несколько напоминают по очертаниям фасоль, их поверхность слегка дольчатая [5]. Микроанатомия яичника коалы в основном похожа на описанную для других сумчатых и плацентарных млекопитающих. Центральный мозговой слой, содержащий кровеносные сосуды, нервы и соединительную ткань, окружен корой, в которой находятся зародышевые клетки на разных этапах развития, интерстициальная ткань и, в зависимости от стадии цикла, функциональное или дегенерирующее желтое тело [2].

Яйцевод представляет собой извилистый трубчатый орган, простирающийся рядом с яичниками в сумке до рогов матки. Имеет четыре части – бахромчатую воронку, тонкостенную ампулу, извитой перешеек и маточно-трубное соединение. Яичник в свою очередь частично покрыт бахромчатой воронкой, которая впоследствии расширяется в железистую ампулу и мышечный перешеек. Ампула яйцевода коалы четко определена ее тонкими стенками и выраженным ветвлением множества гладких продольных складок слизистой оболочки. Область перешейка яйцевода коалы характеризируется увеличением толщины мышечной оболочки, уменьшением количества продольных складок слизистой оболочки [2]. По внешнему виду яйцеводы тонкие и расположены несколько спирально. Каждый яйцевод открывается в соответствующую ему матку [5].

Парные матки коалы имеют среднюю длину 5 см., ветеренообразной формы и подразделяются на две отдельные части, верхнюю железистую часть и мышечную шейку матки. Общая форма железистой части матки резко меняется в зависимости от стадии репродуктивного цикла. Мышечная шейка матки у коалы относительная длинная. Яйцевод прикреплен к железистой матке [2]. Слизистая оболочка матки мягкая, гладкая и бархатистая вблизи дна, к низу она образует продольные складки. Складки сходятся к синусу, и края последнего, как следствие, имеют слегка зазубренный вид [5]. Каждая шейка матки открывается в медиально разделенный перегородкой вагинальный синус, оба из которых имеют терминальную краниальную часть мышечного бокового влагалища [2].

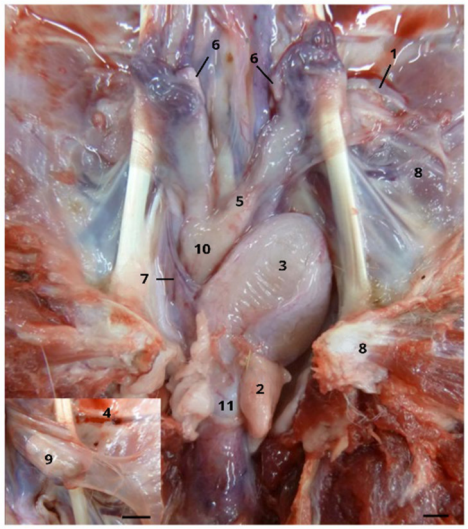

Рисунок 3 – Расположение репродуктивной системы самки коалы in situ. Вставка — яичник в яичниковой сумке.
1 – ampulla tubae uterinae, 2 – жировая ткань в тазовом канале, 3 – vesica urinaria, 4 – bursa ovarica, 5 – cervix uteri, 6 – isthmus tubae uterinae, 7 – боковая часть влагалища, 8 – тазовое дно, разделенное пополам, 9 – ovarium, 10 – sinus vaginalis, 11 – sinus urogenitalis.

Относительное положение входов боковых влагалищ в верхний вагинальный синус различается у отдельных коал. Некоторые влагалища открываются в вагинальный синус непосредственно каудальнее входа в шейку матки. У других коал влагалища открываются более каудально от цервикальных отверстий. Каудальные конечности боковых влагалищ более тонкостенные, менее мускулистыми и более расширенные, чем остальная часть влагалищ [2]. Впадины противоположных сторон соединены медиальными стенками, которые, сливаясь, образуют перегородку между ними. У коалы перегородка сверху неидеальна и, таким образом, обеспечивает сообщение между влагалищами с противоположных сторон. У коалы каждое собственное влагалище составляет около половины диаметра матки [5].

Две мышцы, точно соответствующие *m. retractores penis* у самцов, берут начало от крестца и заканчиваются на каждой стороне мочеполового канала, около его наружного отверстия. Сфинктер клоаки охватывает как анус, так и мочеполовое отверстие [5].

Вокруг самой каудальной части урогенитального синуса имеется пара двусторонне расположенных малые преддверные или бартолиновых желез. Эти структуры располагаются параллельно вентральной стороне каудального урогенитального синуса и погружены в соединительную ткань, зажаты между внешним слоем кольцевых мышц и мышечной оболочкой урогенитального синуса.

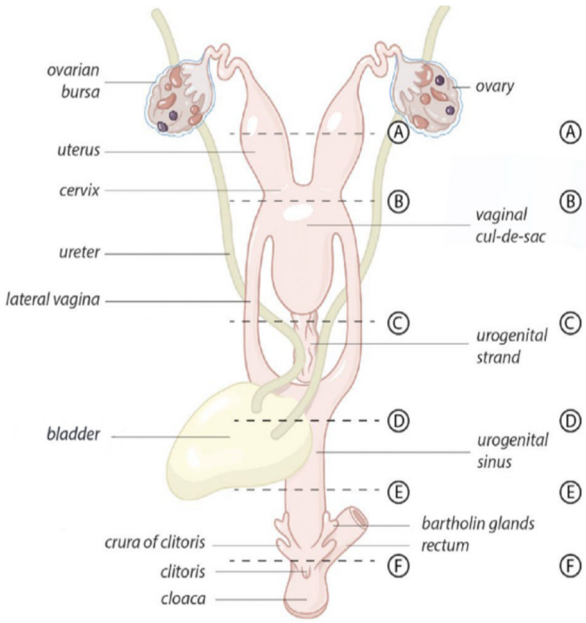

Рисунок 4 – Схематическое изображение половой системы самки коалы

Внешний вид желез может быть различным. В непосредственной близости от вестибулярных желез, но немного каудолатерально, располагаются билатерально расположенные ножки клитора. Из вентрального дна урогенитального синуса в общее преддверие выступал дорсовентрально уплощенный двураздельный клитор. Клитор коалы представляет дорсовентрально уплощенную двураздельную структуру, заключенную в стенках преддверия – в ямке клитора. Он состоит из широких продольных складок слизистой оболочки, выстланной многослойным неороговевающим плоским эпителием [2].

Анализируя вышесказанное можно прийти к выводу, что половая система сахарных летяг и коал имеют как сходства, так и видимые различия в анатомическом строении репродуктивных органов. Различия имеют: яичники, яичниковая бурса, яйцевод, маток, боковых влагалищах. Наличие мочеполового синуса является общей чертой для рассмотренных семейств сумчатых, так же, как и клоака, в которую открывается как анус, так и мочеполовое отверстие. У коал так же описаны преддверные железы, у сахарных летяг они не описаны, что не может указывать на их отсутствие. У обоих семейств клитор двураздельный, располагается в ямке клитора.

СПИСОК ЛИТЕРАТУРЫ

1. Taggart, DA A Сравнение транспорта спермы и эмбриона в женских репродуктивных путях сумчатых и плацентарных млекопитающих. Reprod. Fertil. Dev. 2020, 451– 472.

2. Pagliarani S. et al. Anatomy of the female koala reproductive tract //Biology. – 2023. – Т. 12. – №. 11. – С. 1445.

3. Иллера М.М., Алонсо-Пеньярандо Д., Ломбардеро М. Общая анатомия женской репродуктивной системы сахарных летяг (Petaurus Breviceps) //Животные. – 2023. – Т. 13. – №. 14. – С. 2377.

4. Johnson-Delaney, Cathy A, and Angela M Lennox. “Reproductive Disorders of Marsupials.” The veterinary clinics of North America. Exotic animal practice vol. 20,2 (2021): 539-55.

5. Anatomy of the koala (Phascolarctos Cinereus). By A. H. YOUNG, M.B., F:R.C.S., late Assistant-Lecturer on Anatomy, The Owens College, Manchester. 2020.

6. Johnson-Delaney, C.A.; Lennox, A.M. Reproductive disorders of Marsupials. Vet. Clin. N. Am. Exot. Anim. Pract. 2019, 20, 539– 553.

УДК 619 :612.825.56 :636.934.2

ОСОБЕННОСТИ ОБОНЯТЕЛЬНОГО АНАЛИЗАТОРА ЛИСИЦЫ

Е.Ю. Никитина, студентка
Научный руководитель: С.В. Баталова, канд. биол. наук, доцент
Новосибирский государственный аграрный университет

Аннотация. В статье рассматриваются особенности строения обонятельного анализатора лисицы и перспективы изучения обонятельной системы животных для лечения заболеваний центральной нервной системы человека.

Ключевые слова: лиса, обонятельный анализатор, обонятельная луковица, обонятельный эпителий, вомероназальный орган, нейропластичность.

Изучение обоняния продолжается очень долгое время, но до сих пор нельзя с уверенностью сказать, что этот вопрос исчерпан. Появляются всё новые данные о степени сложности устройства обонятельного анализатора и особенностях его функционирования.

Известно, что анализ запаховых раздражителей является определяющим в организации сложных форм поведения. У млекопитающих (в зависимости от вида) насчитывают от 500 до 2000 обонятельных рецепторов. Кодирующие их гены составляют от 3 до 5% от общего числа генов в организме, и суперсемейство генов обонятельных рецепторов является вторым по численности после пула генов, кодирующих рецепторы иммунной системы, что указывает на исключительную биологическую роль обоняния у млекопитающих [1].

Лиса – макросоматик, то есть обонятельный анализатор у неё является ведущим. Через обонятельный анализатор она получает информацию о половом партнёре, пище, потенциальной опасности, о направлении движения на местности. Как и другие хищники, лиса приурочивают мочевые точки к заметным элементам ландшафта и растительности, поэтому визуальная ориентация сопровождается у них ольфакторной. Визуальная ориентация, тоже играет важную роль, поскольку направление передвижения (по ветру) и погодные условия (сильный мороз, слякоть) значительно ограничивают возможности ольфакторной ориентации.

Запах маркировки, нанесенной в период подъема численности популяции, не выветривается и остается распознаваемым для животных в течение нескольких лет. У животных складывается стереотип обхода индивидуального участка, включающий, в качестве ориентира, пахучие метки. По-видимому, в природе могут наблюдаться ситуации, когда запахи пахучих меток остаются в биотопах, в то время как визуальные ориентиры, совмещенные с этими метками, со временем исчезают [2].

Химические сигналы млекопитающих содержат информацию о видовой принадлежности, поле, репродуктивном статусе, возрасте, социальном статусе животного, посылающего данный сигнал. Для такого рода сигналов был предложен термин “сигнальный феромон”. Сигнальные феромоны следует отличать от индивидуального запаха особи [1].

В обонятельном анализаторе большинства млекопитающих выделяют два главных отдела: основную обонятельную систему и дополнительную обонятельную систему. В основной обонятельной системе сенсорные нейроны обонятельного эпителия воспринимают запаховые сигналы, одоранты, и передают информацию в первичный обонятельный центр – основную обонятельную луковицу, откуда сигнал поступает дальше во вторичные сенсорные центры в первичной обонятельной коре.

К ключевым органам дополнительной, или вомероназальной, системы, относят вомероназальный (Якобсонов) орган, дополнительную обонятельную луковицу и вомероназальную амигдалу. Вомероназальный орган функционирует по принципу помпы, обеспечивая поступление химических сигналов из носовой полости в просвет органа через узкий канал [1].

У млекопитающих он расположен на дне носовой полости под обонятельными раковинами в виде парных симметричных сигарообразных мешков, состоящих из хряща.

Установлено, что вомероназальный орган играет важную роль в половом, агрессивном и родительском поведении, а также необходим в поддержании социальных связей во внутривидовых отношениях [3].

Исследование домашних животных (коровы, лошади и свиньи) показало, что основная обонятельная луковица – это парный овальный орган, расположенный на базальной поверхности лобных долей переднего мозга на слабо выраженной ножке. Дорсальный отдел луковицы построен из серого, а латеровентральный – из белого мозгового вещества. Обонятельные луковицы состоят из семи слоёв. Добавочная обонятельная луковица представляет собой скопление обонятельных клубочков и отходящих от них волокон. Клубочки этой луковицы бессистемно разбросаны по ее телу в 2–3–4 слоя [4].

У плотоядных вомероназальный орган сообщается с полостью рта через назопалатиновый проток. В формирование запаховых ощущений, помимо собственно обонятельной системы, вносит значительный вклад система тройничного нерва, из-за чего некоторые запахи вызывают ощущения жжения или покалывания.

Подсистемы обоняния у хищников пока недостаточно изучены. При этом исследования дополнительной обонятельной луковицы у норок, сурикатов и собак показали, что клубочки в ней устроены сложнее, чем у других отрядов млекопитающих. Так, у норок предполагаемый дополнительная обонятельная луковица включает не только основной дорсокаудальный бугорок, но и меньшие латеральные и медиальные области. В результате исследования сурикатов была обнаружена субпопуляция атипичных клубочков с сильным кальретинин-(CR)-положительным нейропилом вблизи дополнительной обонятельной луковицы [5].

Исследование обонятельного лимба рыжей лисицы

В 2022 году международная группа исследователей (Ортис-Леаль и др., 2022) провела исследование обонятельного лимба рыжей лисицы, используя при этом нейроанатомические, иммуногистохимические и лектингистохимические методы. Для этого были взяты три взрослых рыжих лисицы-самца и две самки (*Vulpes vulpes*). После изъятия обонятельные луковицы вместе с ростральными лобными долями были залиты парафином и последовательно разрезаны микротомом в горизонтальной плоскости по всей длине с толщиной среза 6–7 мкм.

Гистология обонятельного лимба лисиц показала наличие сложной клубочковой организации вдоль области между каудальным концом МОБ и передней частью АОБ, что подтверждает результаты Миодонски (1968) и Никадзима и др. (1998) при изучении обонятельного лимба собаки. Новое исследование лисы позволило выявить наличие нейронных скоплений, состоящих из крупных сомитов зарождающихся отростков. Эти сомы были как в виде компактных скоплений, так и в виде рассеянных поверхностных нервных образований длиной до нескольких миллиметров. Образованы они пучками нервных волокон. До этого исследования наличие нервных волокон в обонятельной луковице никем ещё не описывалось.

Суббульбарные образования, описанные Ларривой-Сахдом (2012) у крыс, связанные с передней частью переднего обонятельного ядра, и Вилламайором и др. (2020) у кроликов, связанные с дополнительной обонятельной луковицей, могут быть похожи на поверхностные скопления, выявленные в ходе настоящего исследования. Однако эти образования состоят из скоплений крупных многоугольных нейронов, отличающихся расположением в самой глубокой части каудального обонятельного бугра, непосредственно связанного с передним обонятельным ядром и латеральным обонятельным трактом, в который они направляют свои аксоны [5].

Нейрохимические характеристики этих нейронов исключают возможность того, что они являются эктопическим кластером главной обонятельной луковицы. И сомы, и нейропиль атипичных клубочков были иммунопозитивны по отношению к субъединице Gao белка G, которая отсутствует в соме митральных клеток главной обонятельной луковицы лисы. Так же важным фактором является обширная UEA-положительная иннервация. UEA – это отличный гистохимический маркер α-фукозы, которая служит маркером пути высшей нервной системы

у собаки и свиней и опосредует процессы, которые включают обучение и память, рост нейритов и синаптическую пластичность.

Таким образом, данное исследование показывает, что обонятельная луковица домашней рыжей лисицы (*Vulpes vulpes*) отличается очень высокой степенью развития и устроена сложнее, чем у африканской дикой собаки. Кроме того, эта работа приближает к пониманию неканонических путей, участвующих в обработке хемосенсорных сигналов и позволяет предположить, что лисья обонятельная луковица – более сложная и функционально значимая структура, чем комплекс «ожерелье» или подмножество атипичных клубочков, описанных у грызунов. Очевидно, что лиса может служить моделью для изучения особенностей обоняния млекопитающих и прикладного использования полученной информации в лечении человека [5].

Прикладное значение изучения обонятельного анализатора животных

Вышеприведённое исследование показывает, что лисица и другие животные могут служить моделями для изучения особенностей обоняния млекопитающих для дальнейшего прикладного использования полученной информации.

Влияние доместикации на обоняние лисиц

Английскими зоологами во главе с Кевином Парсонсом из Университета Глазго были изучены черепа 75-ти городских лисиц и 36-ти лисиц, обитающих в окрестностях сельской местности. При этом установлено, что морды городских лисиц стали более широкими и укороченными, сагиттальный гребень на вершине черепа расширился, а размеры скуловой области уменьшились. Исследователи предполагают, что данные изменения могут быть связаны с питанием пищевыми отходами. При этом в городских условиях сгладился половой диморфизм – черепа самцов стали похожи на черепа самок. Очевидно, расширение и укорочение морды является следствием начального этапа доместикации городских лисиц и свидетельствует об улучшении обоняния [6].

СПИСОК ЛИТЕРАТУРЫ

1. Вознесенская В.В. Эволюция феромонов млекопитающих/ В.В. Вознесенская, М.А. Ключникова, Т.К. Лактионова // Институт проблем экологии и эволюции им. А.Н. Северцова РАН. Журнал обшей биологии. – 2021. –№ 2. –Т.82. –С. 112–128.

2. Владимирова Э.Д. Ориентировочное поведение лисицы обыкновенной и куницы лесной в окрестностях г. Самары / Э.Д. Владимирова, Д.П. Мозговой //Вестник СамГУ. –2007. –№8(58). –С. 304-321.

3. Польской В.С. Сравнительная анатомо-физиологическая характеристика некоторых органов чувств человека и животных разного уровня организации / В.С. Польской, К.А. Алфимова // Журнал интегративные тенденции в медицине и образовании. – Курск. – 2020. – Т.2. –С.73-84.

4. Шишкина М.П. Сравнительная морфометрия обонятельных луковиц домашних животных / М.П. Шишкина, А.П. Шишкин, С.Т. Ильгеев, Л.Д. Верхошенцева // Биологические науки. Оренбург. – С.121-122.

5. Ortiz-Leal I, Torres MV, Vargas-Barosso V, Fidalgo LE, Lopez-Beceiro AM, Larriva- Sahd JA and Sanches-Quinteiro P (2023) The olfactory limbus of the red fox (Vulpes vulpes). New insights regarding a noncanonical olfactory bulb pathway. Front. Neuroanat. 16:1097467. doi: 10/3389/fnana.2022.1097467.URL:https://www.frontiersin.org/journals/neuroanatomy/articles/10.3389/fnana.2022.1097467/full.

6. Parsons K.J. Skull morphology diverges between urban and rural populations of red foxes mirroring patterns of domestication and macroevolution/K. J. Parsons, Anders Rigg, A. J. Conith, A. C. Kitchener, S. Harris and Haoyu Zhu //Proceedings of the Royal Society B: Biological Sciences.

УДК 619:611.7:569.112

ОСОБЕННОСТИ СКЕЛЕТА УТКОНОСА (Ornithorhynchus anatinus)

Е.С. Осипова, студентка
Научный руководитель: О.В. Распутина, д-р ветеринар. наук, профессор
Новосибирский государственный аграрный университет

Аннотация. На основании изучения источников литературы осуществлён сравнительный анализ остеологических характеристик утконоса. Ключевые параметры для сравнения включают морфометрические данные (размеры и пропорции костей), особенности строения черепа, конечностей и других скелетных элементов.

Ключевые слова: остеология, утконос, монотремы, эволюция, адаптация, млекопитающие.

Млекопитающие представляют собой один из самых разнообразных и высокоразвитых классов животных, имеющих множество уникальных характеристик. Основной признак млекопитающих – это наличие молочных желез, которые у самок вырабатывают молоко, обеспечивая питание потомства. Млекопитающие также обладают теплорегуляцией, что позволяет им поддерживать постоянную температуру тела независимо от окружающей среды. У них присутствует три специализированных типа зубов (резцы, клыки и коренные), что связано разнообразием в питательных привычках. Млекопитающие имеют сложную структуру кожи, состоящую из волос и желез, что помогает в терморегуляции и защите. Этот класс включает в себя все современные виды, от крошечных мышей до гигантских китов, и занимает практически все экосистемы [1].

Монотремы представляют собой особую группу млекопитающих, отличающуюся от остальных порядков своими необычными репродуктивными особенностями. Они являются яйцекладущими млекопитающими, что делает их исключением среди остальных членов класса. Этот порядок включает только несколько современных видов, среди которых наиболее известны утконос (Ornithorhynchus anatinus) и несколько видов ехидн. Эволюционная история монотремов уходит в глубь веков. Они являются одними из самых древних млекопитающих, их предки существовали более 200 миллионов лет назад. Монотремы сохранили несколько примитивных черт, которые помогают учёным лучше понять эволюционные процессы, произошедшие в классе млекопитающих.

Утконос (Ornithorhynchus anatinus) сочетает в себе черты различных животных. Его тело имеет обтекаемую форму, что позволяет ему эффективно плавать в водах австралийских рек и озёр. Он обладает плоским, широким носом, напоминающим утиную клюв, который хорошо приспособлен для поиска пищи на дне водоёмов. Утконос имеет шерсть, которая, будучи водоотталкивающей, помогает сохранять тепло. Конечности утконоса имеют плавательные перепонки, что делает его отличным пловцом, а при движении по суше перепонки убираются, позволяя ему передвигаться более эффективно. У утконоса заметно присутствие особых структур, таких как костные отростки и специализированные зубные зачатки, которые отличаются от зубов у большинства млекопитающих. Эти особенности играют важную роль в его питательных привычках, позволяя ему эффективно извлекать пищу из донных отложений [2].

Череп утконоса отличается рядом уникальных характеристик, выделяющих его среди предков и современных млекопитающих [7]. Основные отличия заключаются в форме и структуре черепа, а также в способности воспринимать электроощущения.

Утконос имеет плоский череп с широкими и короткими черепными костями. Челюсти утконоса не имеют зубов, вместо этого у него есть роговые пластинки, которые используются для фильтрации пищи из воды (рисунок 1). Эта адаптация связана с образом жизни утконоса, который питается водными беспозвоночными [3].

Рисунок 1 – Скелет головы утконоса
https://www.savalli.us/BIO370/Diversity/09.Mammalia.html

Утконос обладает особой системой, позволяющей ему улавливать электрические поля, создаваемые движущимися организмами под водой, благодаря специфическим структурам, расположенным на поверхности клюва. Эти электрорецепторы не обнаруживаются у прямых предков, что подчеркивает эволюционные изменения, произошедшие в ходе адаптации утконоса к водному образу жизни.

Конечности утконоса также демонстрируют значительные отличия от их предков. Передние конечности утконоса образованы плоскими ластами, которые позволяют ему эффективно плавать. Эти ласты содержат много мягких тканей и гибкие суставы, что придаёт утконосу возможности маневрирования в водной среде.

Задние конечности утконоса также имеют вид ласт, но они менее выражены. Это отличие делает утконоса более адаптивным к жизни в воде, хотя в то же время они продолжают выполнять функции для передвижения по суше. Передние и задние конечности утконоса больше напоминают конечности морских млекопитающих, таких как тюлени.

Ребра утконоса также отличаются от ребер его предков. Утконос имеет более короткие и широкие ребра, что связано с его уникальным дыхательным аппаратом и адаптацией к воде. Предки же имели более длинные и узкие ребра, что позволяло им лучше поддерживать структуру грудной клетки при наземном передвижении [4].

У утконоса наблюдается укороченная и более широкая структура таза, что подтверждает его водный образ жизни. Эта адаптация позволяет лучше поддерживать тело во время плавания. В то время как предковые виды млекопитающих имели более высокие и узкие тазовые структуры, что связано с необходимостью переносить вес тела и поддерживать устойчивость на суше.

Хвост утконоса короткий и мускулистый, что позволяет ему использовать его как стабилизатор при плавании. Это отличается от длинного и гибкого хвоста предков, который выполнял функции для балансировки и маневрирования при передвижении по земле [5].

В скелете плечевого пояса утконоса есть коракоид и прокоракоид – кости, отсутствующие у большинства млекопитающих. Эти элементы плечевого пояса напоминают аналогичные структуры у рептилий, показывая, что утконос сохраняет древние черты, которые были утрачены у большинства современных млекопитающих.

Важной частью анатомии утконоса является грудина, которую сопровождает большой надгрудинник. Ключица этого животного крупная, что создает надежную опору для передних конечностей. Лопатка не имеет гребня, как это обычно наблюдается у других млекопитающих,

что возможно связано с его водным образом жизни. Плечевая кость короткая и мощная, обеспечивая необходимую силу для плавательных движений, в то время как локтевая кость значительно длиннее лучевой, что придает дополнительную гибкость конечностям. Запястье утконоса также короткое и широкое, что адаптировало его для особых способов передвижения и охоты (рисунок 2).

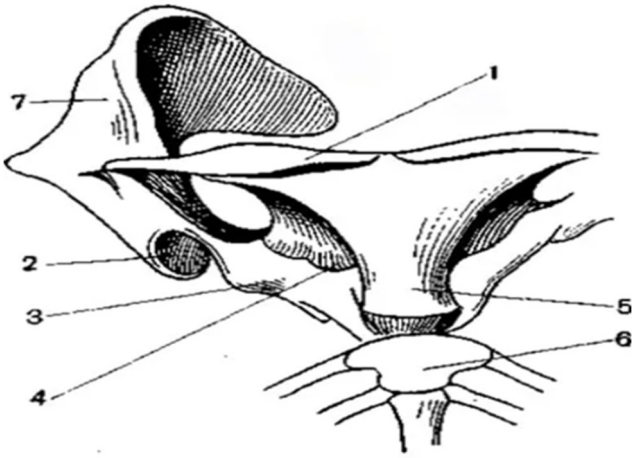

Рисунок 2 – Грудина и плечевой пояс утконоса: 1-ключица; 2-сочленовная ямка для кости; 3-коракоид; 4-эпикоракоид; 5-предгрудина; 6-грудина; 7-лопатка. https://www.earthflora.ru/utkonos-ornithorhynchus-anatinus.html

Позвоночный столб состоит из 7 шейных позвонков, 15–17 грудных, 2–3 поясничных, 2 крестцовых и 11–20 хвостовых. Эта сложная структура позвонков демонстрирует гибкость, подвижность шеи, спины и позволяет утконосу поддерживать баланс и маневренность в воде.

Сравнительный анализ остеологии утконоса демонстрирует множество уникальных адаптаций, возникших в ходе эволюции. Скелет головы утконоса, его конечности и другие остеологические характеристики претерпели значительные изменения, связанные с переходом к водной среде обитания и специфическому образу жизни.

СПИСОК ЛИТЕРАТУРЫ

1. Автандилов Г.Г. Морфометрия: руководство / Г.Г. Автандилов. – М.: Медицина, 1990, – 384 с.

2. Автандилов Г.Г. Основы количественной патологической анатомии: учебное пособие / Г.Г. Автандилов. – Москва: Медицина, 2002, – 237 с.

3. Соколов В.Е. Систематика млекопитающих. Отряды: однопроходных, сумчатых, насекомоядных, шерстокрылов, рукокрылых, приматов, неполнозубых, ящеров / В.Е. Соколов. – М.: Высшая школа, 1979. – 528 с.

4. Жизнь животных по А. Э. Брему. Млекопитающие / Общ. ред. Северцова А.Н. – М.: Государственное учебно-педагогическое издательство Наркомпроса РСФСР, 1941. Т. 5: – 288 с.

5. Черепанов Г.О. Ископаемые высшие позвоночные: Учеб. пособие / Г.О. Черепанов, А.О. Иванов. – СПб.: Изд-во С.-Петерб. Ун-та, 2001. – 204 с.

6. Скелет утконоса: офиц. сайт. – URL: https://pikabu.ru/story/skeletutkonosa5982924 (дата обращения 16.03.2025). – Текст: электронный.

7. Изображение скелета утконоса: офиц. сайт. – URL: https://www.5zaklepok.ru/images1/617.htm (дата обращения 16.03.2025). – Текст: электронный

8. Климова, А.Д. Особенности соединения костей лицевого и мозгового отделов при помощи швов у цыпленка и гусенка / А.Д. Климова, М.В. Первенецкая, М.В. Лазарева // Вопросы ветеринарной науки и практики : Сборник трудов научно-практической

конференции преподавателей, аспирантов, магистрантов и студентов факультета ветеринарной медицины Новосибирского государственного аграрного университета, Новосибирск, 25 марта 2019 года / Новосибирский государственный аграрный университет. – Новосибирск: ИЦ НГАУ «Золотой колос», 2019. – С. 47-50.

УДК 636.7(599.745); 591.5; 636.088.7

ФИЗИОЛОГИЧЕСКИЕ ИЗМЕНЕНИЯ ВО ВРЕМЯ БЕРЕМЕННОСТИ У СОБАК

В.Р. Паутова, студентка
Научный руководитель: Р.Г. Уткина, ст. преподаватель
Новосибирский государственный аграрный университет

Аннотация. В статье рассматриваются физиологические изменения организма собаки во время беременности. Эти изменения необходимы для поддержания здоровья матери и развития плодов.

Ключевые слова: беременность, собака, физиологические изменения, плодоношение, метаболизм, обмен веществ.

Беременность у собак – это сложный физиологический процесс, который влечет за собой значительные изменения в организме самки, направленные на поддержание и развития плодов, а также подготовку к родам и лактации. Эти изменения затрагивают практически все системы организма, начиная от эндокринной системы и метаболизма, заканчивая сердечно-сосудистой, дыхательной и пищеварительной системами. Понимание физиологических изменений, происходящих в организме беременной суки, является критически важным для обеспечения здорового потомства и благополучного течения беременности.

Беременность — биологическое состояние самки с момента оплодотворения до рождения плода. Продолжительность у разных пород варьируется от 58 до 65 дней. В период плодоношения в организме самки происходят существенные изменения. Перестройку организма, вызванную беременностью, регулируют нейроэндокринная система самки. Продуцируемый желтым телом и плацентой прогестерон является основном гормоном беременности. Он обеспечивает подготовку эндометрия к имплантации, создает в матке условия для развития эмбриона и плода, препятствует сокращениям матки и блокирует процесс созревания фолликулов в яичниках. Концентрация прогестерона в крови хорошо отражает функциональную активность желтого тела и плаценты, но вместе с тем из-за отсутствия различий в его содержании у беременных и небеременных собак не является диагностическим признаком щенности. На 15-30-й день беременности концентрация в крови прогестерона достигает максимальных значений и постепенно снижается в последней трети беременности. Еще одним важным гормоном во время беременности считается – пролактин. Он необходим для нормального развития молочных желез и обеспечения лактации, а также он контролирует секрецию прогестерона [1]. Во второй половине беременности постепенно увеличивается содержание пролактина, в последней трети концентрация эстрогенов существенно не изменяется. Ритм половых циклов у сук не прерывается беременностью. Первые признаки щенности проявляются не в изменении физического состояния, а в перемене поведения суки. Примерно через месяц после спаривания у суки начинают проявляться признаки беременности. Она становится менее активной: двигается медленнее, избегает резких движений и прыжков, больше спит и быстрее устает. Аппетит при этом, наоборот, увеличивается. Все эти изменения постепенно усиливаются по мере развития беременности. Начиная с пятой недели щенности, постепенно увеличивается объем живота равномерно с обеих сторон и одновременным отвисанием вниз. В это же время несколько увеличиваются соски, а кожа вокруг них светлеет. Значительное увеличение молочных желез отмечается на седьмой неделе щенности. Во второй половине беременности и ближе к родам сука может

столкнуться с изменениями в самочувствии: снижение аппетита или даже его отсутствие, тошнота и рвота. Кроме того, могут наблюдаться небольшие, бесцветные и не имеющие запаха выделения из петли. Начиная со второй половины беременности, положив руку на живот суки, можно почувствовать шевеление щенков. Стенки матки формируют вокруг каждого щенка отдельные, расширенные, округлые полости, похожие на ампулы. По мере роста щенков эти полости вытягиваются, приобретая овальную форму. К концу беременности границы между ними становятся менее заметными и почти сливаются. При пальпации живота суки на сроке 24-28 дней после оплодотворения можно почувствовать эти ампулы матки как упругие, круглые комочки с гладкой поверхностью. Начиная с 35 дня беременности, ампулы становятся менее различимыми и более мягкими. С 45 дня беременности уже можно четко прощупать самих щенков. По количеству плодов, развивающихся в чреве матери, различают одноплодную и многоплодную беременность. При одноплодной беременности в организме самки развивается один плод, а при многоплодной– два плода и более. Многоплодие бывает фактическим и потенциальным. Фактическое многоплодие – это количество щенков, родившихся одновременно. Потенциальное многоплодие определяется по числу яйцеклеток, вышедших из яичников (овуляция), и по количеству образовавшихся жёлтых тел. Жёлтых тел может быть больше, чем родившихся щенков, потому что некоторые яйцеклетки могут не оплодотвориться, а зародыши – погибнуть на разных этапах развития или выделиться из организма с выделениями во время течки. У собак, например, в среднем 12% яйцеклеток остаются неоплодотворёнными, и ещё около 25% оплодотворённых яйцеклеток/зародышей погибают до рождения. Таким образом, реальное число щенков меньше потенциально возможного количества, определяемого количеством овулировавших яйцеклеток. Количество плодов у суки зависит от множества факторов: породы, возраста, наследственных особенностей самки и самца, климатических условий, условий содержания животных, от правильного выбора времени для осеменения самки и др. У собак крупных пород (овчарки, доги и др.) обычно рождается 7-10, иногда 12 щенков (отмечены случаи рождения 16 и 22 щенков). У собак карликовых пород в одном помете бывает 2-4 щенка, но нередко и один. Плоды в рогах матки могут располагаться по-разному и в основном это зависит от количества щенков. В брюшной полости образуется петля, которая обращена к диафрагме и печени, если плодов немного. Если плод один, он лежит в ампулообразном расширении в краниальной части рога. Если плодов много, то может появиться вторая петля рогов матки, направленная в сторону таза. Таким образом, матка образует в брюшной полости от двух до шести пластов, лежащих один возле другого. На последней неделе щенности выделения становятся обильными с желтоватым или зеленоватым оттенком – это признак приближающихся родов [2].

Беременность значительно влияет на работу сердечно-сосудистой, дыхательной, выделительной систем, на обмен веществ, состав крови и мочи самки. Диафрагма перемещается вперед, при этом объем грудной полости не уменьшается, а увеличивается за счет расширения грудной клетки. Наблюдается преобладание грудного типа дыхания, которое становится частым и глубоким. Газообмен в легких усиливается на 60-70%. У беременных самок с развивающимися плодами повышается внутрибрюшное давление, что приводит к учащению актов дефекации и мочеиспускания. Также усиливается функция почек. В второй половине беременности в моче часто обнаруживается белок [1].

Идет усиленная нагрузка на сердечно-сосудистую систему, повышается тонус сосудов и функциональное состояние миокарда, происходит утолщение сердечной мышцы левого желудочка. Возрастает минутный объем сердца на 30-50% и общий объем циркулирующей крови на 20-40%. Вследствие развития плацентарного кровообращения разрастаются сосуды матки, их диаметр увеличивается в 4-5 раз. Возрастает количество крови на 20-25%, объем плазмы крови – на 40-50%. Более активно начинают появляется молодые формы эритроцитов. Снижается показатель гематокрита, особенно в конце беременности, из-за увеличения объема плазмы. Гемоглобин на протяжении беременности в пределах нормы. Так же увеличивается скорость оседания эритроцитов и свертываемость крови. Кальциево-фосфорный обмен в

организме беременной суки играет важную роль. Кальций является одним из абсолютно необходимых для клетки элементов. Около 40% от общего количества кальция находящегося в плазме крови связано с белками, 40 - 50% представлено в виде ионов и примерно 10 - 20% в виде комплексных соединений с органическими веществами. Кальций является ключевым элементом в функционировании сердечной и скелетной мускулатуры, а также в поддержании тонуса сосудов. Белково-связанная и ионизированная формы кальция находятся в состоянии динамического равновесия. Концентрация кальция в плазме крови имеет тесную взаимосвязь с уровнем фосфора, причем наблюдается обратно пропорциональная зависимость: увеличение уровня кальция в крови приводит к снижению концентрации фосфора. Фосфор в плазме крови представлен в форме фосфата натрия и соединений с органическими веществами, такими как ДНК, фосфатиды и нуклеиновые кислоты. Ионы фосфора играют ключевую роль в синтезе макроэргических соединений, таких как АТФ, которые накапливают энергию в клетках. Кроме того, фосфор является важным компонентом множества ферментов и, входя в состав сложных фосфолипидов, участвует в формировании клеточной мембраны. Ионы кальция и фосфора играют важнейшую роль в образовании структуры костной ткани и функционировании опорно-двигательной системы, выполняющей защитную и опорную функции. Обмен кальция в организме хищных совершается очень быстро. Строгая регуляция кальциевого обмена обеспечивает сохранение гомеостаза и, следовательно, нормальную жизнедеятельность клеток и всего организма в целом. На обмен кальция оказывают влияние гормоны - паратгормон, кальцитонин и катакальцин, гормональная форма витамина D. Кроме того, оказывают влияние половые гормоны, гормоны роста, надпочечников. Паратгормон, также известный как паратиреоидный гормон, вырабатываемый паращитовидными железами, является белком, который способствует мобилизации фосфорно-кальциевых запасов в костной ткани, что приводит к увеличению уровня кальция в крови. В почечных канальцах этот гормон усиливает реабсорбцию ионов кальция и одновременно подавляет реабсорбцию фосфора. В результате этих процессов наблюдается повышение концентрации кальция и снижение уровня фосфора в крови [3, 4].

В заключительном триместре беременности у собак отмечается существенное увеличение нагрузки на костно-мышечную систему. К моменту родов, масса тела беременной самки возрастает в среднем на 36%, варьируясь в пределах от 20% до 50%. Часто наблюдаемые дисбалансы в минеральном обмене веществ, в частности, дефицит кальция, повышают риск патологических переломов костей. Минеральный обмен тесно взаимосвязан с водным балансом организма. Во время беременности происходит физиологическая задержка жидкости в тканях, что создает предпосылки для развития отечного синдрома. Поддержание оптимального минерального и водного баланса критически важно для благополучного течения беременности и предотвращения осложнений [1, 5].

В заключение, физиологические изменения, сопровождающие беременность у собак, представляют собой сложный и взаимосвязанный каскад гормональных, метаболических и гемодинамических адаптаций. Понимание этих изменений имеет решающее значение для обеспечения оптимального здоровья суки и развития плодов. На протяжении всей беременности наблюдается значительное увеличение сердечного выброса, объема циркулирующей крови и скорости клубочковой фильтрации, необходимые для удовлетворения метаболических потребностей растущего потомства. Гормональные сдвиги, в частности повышение уровня прогестерона, оказывают глубокое влияние на функцию органов и систем, включая дыхательную систему, где отмечается увеличение минутного объема вентиляции. Тщательный мониторинг этих физиологических изменений посредством регулярных клинических осмотров и диагностических тестов имеет первостепенное значение для выявления потенциальных осложнений и своевременного вмешательства.

СПИСОК ЛИТЕРАТУРЫ

1. Зухрабов, М.Г. Некоторые особенности гемопоэза и обменных процессов в организме беременных сук / М.Г. Зухрабов, Н.Ю. Кононова // Ученые записки Казанской

государственной академии ветеринарной медицины им. Н. Э. Баумана. — 2011. — № 205. — С. 64–69.
2. Ким, Н.А. Разведение собак и основы племенной работы в кинологии : учебное пособие / Н.А. Ким. — Уссурийск : Приморский ГАТУ, 2024. — 162 с.
3. Кононова, Н.Ю. Результаты гематологических исследований сук разных пород в динамике беременности / Н.Ю. Кононова, М.Г. Зухрабов // Ученые записки Казанской государственной академии ветеринарной медицины им. Н. Э. Баумана. — 2010. – Т. 204. – С. 126-128.
4. Обеспечение здоровья собак. Амбулаторная практика / С.П. Убираев, И.И. Калюжный, В.С. Закирова [и др.]; под ред. С.П. Убираева, И.И. Калюжного. — Санкт-Петербург : Лань, 2023. — 268 с.
5. Панченко, А.А. Сравнительная оценка консервов и натурального корма в питании беременных и лактирующих собак / А.А. Панченко, В.В. Редько, В.В. Усенко // Научный журнал Кубанского государственного аграрного университета. — 2018. — № 135. — С. 208-222.

УДК 619:617.73:638.12

СТРОЕНИЕ СЕТЧАТКИ ГЛАЗА ПЧЕЛЫ: АДАПТАЦИИ К ПОИСКУ ПИЩИ И НАВИГАЦИИ

А.С. Пашинская, студентка
Научный руководитель: Н.А. Сигарева, канд. биол. наук, доцент
Новосибирский государственный аграрный университет

Аннотация. Данная статья посвящена детальному анализу строения сетчатки глаза медоносной пчелы (Apis mellifera), рассматривая её морфологические особенности и функциональное значение в контексте сложных поведенческих адаптаций, связанных с поиском пищи и навигацией. Особое внимание уделяется специализированным фоторецепторным клеткам, механизмам обработки информации и влиянию структуры сетчатки на эффективность выполнения этих задач.

Ключевые слова: пчела, Apis mellifera, сетчатка, омматидий, фоторецепторы, ультрафиолетовое зрение, поляризованный свет, навигация, поиск пищи, зрительная обработка, интернейроны, цветовое зрение.

Медоносная пчела – высоко социальное насекомое, жизненный цикл которого тесно связан с эффективным поиском и сбором ресурсов. Успешное выполнение этих задач напрямую зависит от зрения, играющего решающую роль в ориентации в пространстве, обнаружении цветочных ресурсов и направленной коммуникации внутри улья. Сетчатка глаза пчелы представляет собой замечательный пример эволюционной адаптации, оптимизированной для решения этих сложных задач. В данной статье мы рассмотрим морфологические и функциональные аспекты сетчатки, подчеркивая её специализацию для поиска пищи и навигации.

Глаз пчелы представляют собой уникальную систему, сочетающую два типа зрения: простое и сложное. Эта комбинация обеспечивает пчеле исключительные возможности по восприятию окружающего мира, необходимые для успешного выживания и выполнения

сложных поведенческих задач, таких как поиск пищи, ориентация на местности и общение в улье [1].

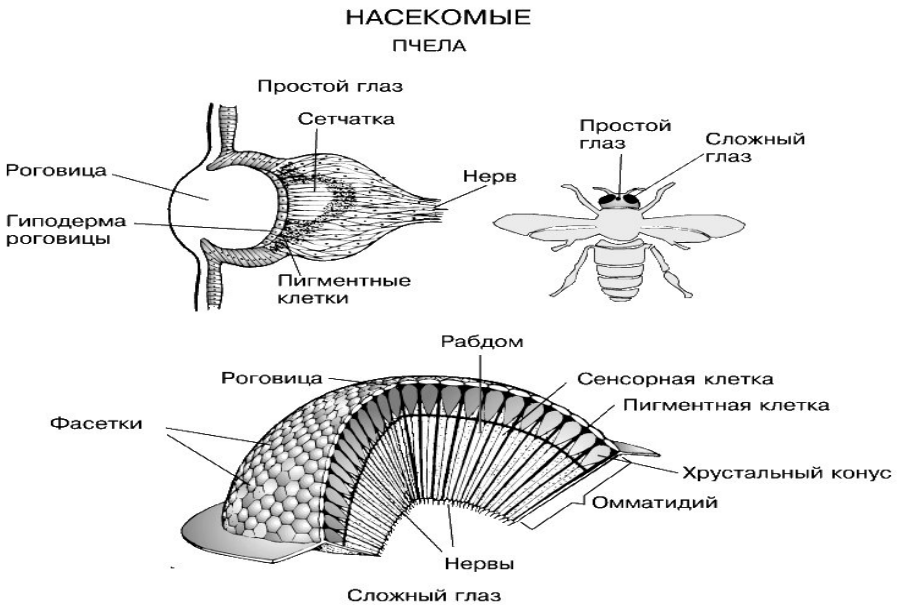

Рисунок 1 – Глаз пчелы

Три простых глаза, или оцеллии, расположенные на вершине головы в виде треугольника. Они представляют собой высокочувствительные датчики уровня освещенности. Каждый оцеллий состоит из роговицы, хрусталикового тела, фоторецепторных клеток и пигментных клеток, обеспечивающих световую изоляцию. Аксоны этих рецепторных клеток передают информацию в мозг, где она, используется для оценки общего уровня освещенности, определения направления солнца даже в пасмурную погоду и для стабилизации полета, компенсируя угловые колебания тела пчелы во время движения. Вклад оцеллиев в формирование общей зрительной картины относительно невелик, но их роль в ориентации и контроле движения тела крайне важна [2].

Намного более сложная система — это два больших фасетчатых глаза, занимающие большую часть боковых поверхностей головы. Каждый из этих глаз состоит из тысяч отдельных омматидиев. Каждая фасетка имеет свою собственную шестигранную линзу (роговицу), хрусталиковый конус, который преломляет свет, и, самое главное, рабидом – цилиндрическую структуру, состоящую из микроворсинок специализированных фоторецепторных клеток (обычно 7-8 в одном омматидии). Эти клетки содержат фотопигменты, реагирующие на различные длины волн света, включая ультрафиолет, что обеспечивает пчеле цветное зрение с более широким спектром, чем у человека. Рабидом окружен пигментными клетками, препятствующими рассеиванию света между омматидиями [9].

Информация, собранная каждым омматидием, поступает в мозг в виде отдельных сигналов, которые там обрабатываются, создавая мозаичное изображение. Это изображение не обладает такой же детализацией, как изображение, формируемое глазом млекопитающего, но зато обеспечивает пчеле невероятно широкий угол обзора и высокую чувствительность к движению. Способность видеть в ультрафиолетовом спектре позволяет пчелам обнаруживать невидимые для человека детали в цветовой гамме цветов, важные для поиска пищи и ориентации [7].

Специализация фоторецепторных клеток в глазах пчел является ключевым фактором, определяющим их уникальные зрительные способности. В отличие от трихроматического

зрения большинства приматов (включая человека), пчелы обладают тетрахроматическим зрением, дополненным высокочувствительными к ультрафиолету рецепторами [4].

Пчела хорошо видит чистые желтый и синий цвета, а также голубовато-зеленый, фиолетовый и «пчелиный» пурпурный цвета (вереск, красный клевер, иван-чай), но не воспринимает красные. Механизм различения пчелами цветов основан на использовании глазом спектральных отражательных характеристик освещенных поверхностей, которые в зависимости от цвета освещения отражают свет разного спектрального состава.

Буркгард, Аутрум и Цвель обнаружили четыре типа рецепторов — чувствительных зрительных клеток, которые обладают максимальной чувствительностью к определенным участкам спектра: рецепторы желтого цвета (530 мц); рецепторы сине-зеленого цвета (463 мц); рецепторы синего цвета (425 мц); рецепторы ультрафиолетового цвета (340 мц) [3].

Способность видеть ультрафиолетовый свет — это важная адаптация, обеспечивающая пчелам конкурентное преимущество в поисках пищи. Многие цветы, невидимые для человеческого глаза, имеют ультрафиолетовые узоры, действующие как "нектарные указатели". Эти узоры помогают пчелам быстро найти нектар и пыльцу, повышая эффективность опыления. Кроме того, ультрафиолетовое зрение помогает пчелам ориентироваться в пространстве, распознавать других пчел, и даже оценивать возраст и социальный статус особей в улье [8].

Особое расположение микроворсинок в рабидоме создает микро-анизотропию, что позволяет разным частям рабидома по-разному реагировать на поляризованный свет. В результате, пчела получает информацию не только о направлении и интенсивности света, но и о его поляризации.

Способность воспринимать поляризованный свет критически важна для навигации пчел. Она позволяет им:

- Определять направление солнца: даже в пасмурную погоду, когда солнце скрыто за облаками, пчелы могут определять его положение по узору поляризованного света на небе.
- Ориентироваться на большие расстояния: это особенно важно для пчел, которые могут летать на значительные расстояния в поисках пищи. Поляризованный свет служит надежным компасом для их направления.
- Возвращаться в улей: Точная навигация по поляризованному свету позволяет пчелам безопасно возвращаться в улей после сбора нектара и пыльцы.

Различные области зрительных долей мозга обрабатывают различные аспекты зрительной информации. Например, существуют области, ответственные за обработку информации о движении, цвете, поляризации света и пространственной ориентации. Эти области взаимодействуют друг с другом, что позволяет пчелам создавать целостное восприятие окружающего мира [6].

Зрительная информация не обрабатывается изолированно. Она тесно взаимодействует с информацией от других сенсорных систем, таких как обоняние и осязание. Это позволяет пчелам создавать полную картину окружающей среды и принимать оптимальные решения в сложных ситуациях.

На высших уровнях обработки информации вовлечены когнитивные процессы, позволяющие пчелам распознавать объекты, ориентироваться в пространстве и принимать сложные поведенческие решения [5].

Сетчатка глаза пчелы — уникальная система, оптимизированная для поиска пищи и навигации. Ее изучение важно для понимания поведенческой экологии пчел и разработки новых технологий в биомиметике. Уникальные адаптации, такие как ультрафиолетовое зрение, восприятие поляризованного света и сложная обработка информации в мозге, обеспечивают высокую эффективность и служат источником вдохновения для создания новых оптических и навигационных систем.

СПИСОК ЛИТЕРАТУРЫ

1. Григорьев Н. В. Пчелы: биология и экология / Н. В. Григорьев. – М.: Эколого-биологическое издательство, 2015. – 350 с.
2. Иванов С. Н. Биология пчел: анатомия и физиология / С. Н. Иванов. – М.: Просвещение, 2017. – 300 с.
3. Ковалев С. А. Строение и функции глаз насекомых / С. А. Ковалев. – М.: Издательство МГУ, 2020. – 300 с
4. Лебедев В. Г. Структура глаз пчел и других насекомых / В. Г. Лебедев. – М.: Наука, 2021. – 275 с.
5. Петров А. В. Строение и функции сетчатки глаза пчелы / А. В. Петров. – М.: Наука, 2018. – 250 с.
6. Тихомиров А. М. Свет и зрение у насекомых / А. М. Тихомиров. – М.: Научная книга, 2023. – 240 с.
7. Смирнова Е. А. Глаз пчелы: строение и эволюция / Е. А. Смирнова. – М.: Издательство МГУ, 2019. – 220 с.
8. Соловьев Д. И. Зрение пчел: механизмы и адаптации / Д. И. Соловьев. – М.: Издательство РАН, 2022. – 310 с.
9. Федоров А. С. Анатомия насекомых / А. С. Федоров. – М.: Научный мир, 2016. – 400 с.

УДК 616.61:616.61-002:616.61-008

ПАТОФИЗИОЛОГИЯ ХРОНИЧЕСКОЙ БОЛЕЗНИ ПОЧЕК У КОШЕК

И.Б. Подгорная, студентка
Научный руководитель: Р.Г. Уткина, ст. преподаватель
Новосибирский государственный аграрный университет

Аннотация. В данной статье будет рассмотрена актуальная тема патофизиологии хронической болезни почек у кошек, причины ее возникновения, процесс развития болезни, лечение и диагностика.

Ключевые слова: ХБП, поликистоз, патогенез, мочевина, креатинин, азотемия, умеренная азотмия, патогенез, СКФ, неазотемическая ХПН, дизрегуляция, терминальная стадия, полиурия, полидипсия, электронный баланс, лечение, окислительный стресс, диета, диализ.

Хроническая болезнь почек (ХБП) – одно из наиболее распространенных заболеваний у кошек в настоящее время. Ее популярность значительно возросла за последние десятилетия. Хотя основные причины ее возникновения редко удается выявить, тубулоинтерстициальный фиброз стал распространенным последствием ХБП у кошек. Знание патофизиологии этого заболевания играет ключевую роль в обеспечении оптимального индивидуального ухода за животными, особенно в части выявления и лечения возможных экстраренальных осложнений.

Хроническая почечная недостаточность (ХПН) – это гетерогенное заболевание, этиология и распространённость которого зависит от постоянно взаимодействующих факторов. Невозможно выделить одну специфическую группу пациентов, однозначно чаще других страдающих ХПН. Однако существуют группы повышенного риска, характеризующиеся более высокими рисками развития и прогрессирования ХПН. К ним относятся:

1. Пациенты с диабетом (сахарный диабет 1 и 2 типов): диабетическая нефропатия является основной причиной ХПН во многих странах. Гипергликемия, характерная для диабета, индуцирует повреждение мезангиальных клеток и базальной мембраны клубочков,

что приводит к развитию гломерулосклероза, интерстициального фиброза и, в конечном итоге, терминальной стадии ХПН.

2. Пациенты с артериальной гипертензией: длительная и неконтролируемая артериальная гипертензия вызывает повреждение почечной паренхимы, приводя к гипертрофии и фиброзу. Гипертензивная нефропатия, по мнению ученых, является типичной причиной ХПН. Повреждение почек при гипертензии, обусловленное как гемодинамическими факторами (повышенное давление в клубочках), так и директивным действием ангиотензина 2 и других вазоактивных веществ.

3. Пациенты с различными формами гломерулонефритов (иммунные, инфекционные, генетические) часто вызывают хроническое воспаление и повреждение почек, что может прогрессировать до ХПН.

4. Пациенты с поликистозом почек (ПКД): это генетически детерминированное заболевание, характерное образование множественных кист в почках, приводящее к их росту, повреждению паренхимы и неизбежному развитию ХПН. Выявляют аутосомно-доминантный и аутосомно-рецессивный типы ПКД. У 2 кошек с поликистозом (7 и 13 лет) была обнаружена терминальная стадия хронической почечной недостаточности незначительное повышение уровня креатинина и мочевины.

5. Пациенты с обструктивными уропатиями: Заболевания, вызывающие обструкцию мочевыводящих путей (камни в почках и мочеточниках, стриктуры, аденома простаты), для развития ХПН путем повышения внутрипочечного давления и повреждения почечной паренхимы.

6. Пациенты с хроническими заболеваниями мочевыводящих путей: хронический пиелонефрит может привести к развитию интерстициального фиброза и снижению функции почек.

7. У пациентов пожилого возраста: с возрастом наблюдается последовательное снижение функции почек (снижение скорости клубочковой фильтрации - СКФ), что увеличивает уязвимость к развитию ХПН и замедляет регенеративные процессы в почках.

8. Пациенты с системными заболеваниями: ХПН может вызывать осложнения системных заболеваний, таких как системная красная волчанка, амилоидоз и др. [2].

Патогенез. Важным аспектом управления ХПН является мониторинг состояния пациента, что позволяет своевременно корректировать лечение. На всех стадиях необходимо проводить лабораторные исследования, чтобы оценить уровень азотемии и соблюдать баланс электролитов. Консультация ветеринарного нефролога может оказаться полезной для оптимизации лечения. Клиническое наблюдение и поддерживающая терапия могут улучшить качество жизни пациентов с хронической почечной недостаточностью. Раннее выявление и агрессивное лечение в начальных стадиях заболевания способны замедлить его прогрессирование, что критически важно для повышения продолжительности жизни животного [1].

В развитии хронической болезни почек выделяют 4 стадии: неазотемическая ХПН: это стадия, которая, как правило, проявляется хронической почечной недостаточностью (ХПН), характеризующейся наличием относительно низкого уровня азотемии или повышения уровня мочевины и креатинина в крови) вслед за другими пациентами с аналогичным уровнем повреждения почек. Вместо того, чтобы диагностировать «неазотемическую ХПН», врачи сосредотачиваются на оценке скорости клубочковой фильтрации (СКФ), уровней других биохимических показателей и клинической картины больного, чтобы понять стадию и тяжесть повреждений почек.

Вторая стадия: Азотемия — это повышение уровня азотистых продуктов обмена веществ (мочевины и креатинина) в крови. Она является симптомом несамостоятельного заболевания и может проявляться в различных состояниях, включая почечную недостаточность. Пробы мочи для таких анализов не должны содержать изменений, характерных для кровотечений в органах мочевого тракта, воспаления и инфекций последнего. Чтобы объективно судить об изменениях концентрации белка и креатинина в

моче, необходимо исследовать 2 или 3 ее пробы, полученные от животного с интервалом в 2-4 недели. Нормальным считают соотношение концентрации в моче белка и креатинина ниже уровня 0,2 мг/дл. Если данный коэффициент равен 0,2-0,4 мг/дл, то состояние кошки оценивают как промежуточное между нормой и патологией. Наконец, когда соотношение концентрации белка и креатинина в моче становится выше 0,4 мг/дл, это служит признаком наличия притеинурии у животного. Таким образом, «легкая почечная азотемия» скорее указывает на раннюю стадию какого-либо заболевания почек, или же на компенсированное состояние при уже параллельной почечной недостаточности (ХПН). Она может быть обеспокоена незначительным снижением функций почек, организм которых еще в состоянии компенсировать [3].

Для более точного определения состояния необходимо выполнить следующее:

Уровень креатинина и мочевины в крови: Эти показатели должны быть слегка повышены по сравнению с референсными значениями для данного вида и возраста животного.

Скорость клубочковой фильтрации (СКФ): Этот показатель более точно отражает работоспособность почек, чем только уровень азотистых шлаков. Даже при незначительном азотировании СКФ может значительно снизиться.

Анализ мочи: Помогает выявить причину азотемии и характер почечного повреждения.

Клиническая картина: На ранней стадии заболевания симптомы заболевания могут отсутствовать или быть невыраженными.

Без дополнительных данных и доказательств невозможно сделать вывод о тяжести заболевания. Это может быть предвестником хронической почечной недостаточности или же следствием временного состояния, связанного с гидратацией, питанием или другими факторами.

Стадия умеренной почечной азотемии: свидетельствует о более выраженном, чем при легкой азотемии, нарушении функций почек, но все еще не дошедшее до терминальной стадии. Определение «умеренной» субъективно и зависит от существующих лабораторий референсных результатов и клинических картин. Врачи обычно используют более точные методы измерения функций почек, такие как скорость клубочковой фильтрации (СКФ). Если СКФ значительно снижена по сравнению с нормой, это может указывать на ухудшение повреждения почек.

Клинические признаки: На этой стадии уже могут наблюдаться признаки ХПН, хотя они могут быть не очень выраженными. Это может включать полиурию (увеличенное мочеиспускание), полидипсию (повышенную жажду), снижение аппетита, вялость, сохранение веса. Однако симптомы не всегда пропорциональны степени почечного повреждения. Другие лабораторные показатели: можно наблюдать изменения в других лабораторных показателях, например, в составе крови (анемия), в кислотно-щелочном балансе.

Терминальная стадия пониженной почечной азотемии при ХПН. Приводит к опасному повышению уровня азотистых отходов (мочевины и креатинина) в крови, что, по оценкам, ухудшает функции почек. Это уже не просто лабораторный показатель, серьезный симптом, требующий активного и скоординированного лечения.

Ключевые характеристики тяжелой почечной азотемии при ХПН: выраженное повышение уровня мочевина и креатинина: значения этих показателей значительно превышают верхний предел границы. Это указывает на то, что почки не справляются с выведением продуктов обмена, и они накапливаются в случайном порядке. В результате накопления токсичных азотистых соединений возникает интоксикация организма, что требует немедленного вмешательства ветеринара. Диагностика этой стадии проводится с использованием более глубоких лабораторных исследований, включая анализы крови и мочи, которые позволяют оценить степень повреждения почек. Терапия на этом этапе направлена на поддержку жизненно важных функций организма и коррекцию нарушений. Включает применение инфузионной и лекарствнной терапии. На стадии тяжелой почечной азотемии животное может испытывать тяжелые клинические симптомы, такие как рвота, диарея,

анорексия, а также нейропатия и отеки. Эти признаки указывают на выраженные метаболические нарушения, вызванные токсическим эффектом накопившихся продуктов обмена. Курс лечения на этой стадии требует комплексного подхода, включающего как медикаментозную терапию, так и диетические изменения [1].

Тяжелая азотемия часто сопровождается гиперфосфатемией (повышенное содержание фосфора), гипокальциемией (сниженное содержание содержания), а также нарушениями баланса калия. Эти изменения могут привести к основным положениям. Накопление опасных продуктов обмена приводит к уремии, с характерным нарушением состояния пациента. Клинические проявления уремии могут привести к снижению аппетита и апатии до более выраженных симптомов, таких как рвота, нарушения нервной системы, одышка, тошнота, боли в животе, нарушения сердечно-сосудистой системы.

Снижение скорости клубочковой фильтрации (СКФ): СКФ на этом этапе является крайне зависимым, что свидетельствует о тяжелом и высоком уровне на современном этапе.

Повышение уровня кислотности крови (метаболический ацидоз). Почки берут на себя всю роль в регулировании кислотно-щелочного баланса, поэтому его нарушение является сложным осложнением.

Животное становится вялым, проявление аппетита, рвота, снижение активности, изменение цвета мочи [1].

Лечение ХПН индивидуально и зависит от стадии заболевания, сопутствующих заболеваний и общего состояния пациента. К основным направлениям терапии относятся: диетотерапия - для пациентов с хронической почечной недостаточностью (ХПН) требует внимательного подхода, так как неправильный выбор продуктов может усугубить состояние. Основной акцент в рационе должен быть поставлен на ограничение фосфора и натрия, которые могут накапливаться в организме и привести к серьезным осложнениям. Потребление белка также должно контролироваться, чтобы избежать избыточной нагрузки на почки, однако белки высокого качества, такие как рыба и нежирное мясо, могут быть включены в рацион в умеренных количествах. В то же время, увеличенное содержание омега-3 жирных кислот, содержащихся в рыбе, орехах и семенах, способствует снижению воспалительных процессов и улучшению сердечно-сосудистой функции, что критически важно для пациентов с ХПН. Антиоксиданты, проявляющие свои действия в овощах и фруктах, помогают защищать клетки от окислительного стресса, что также способствует более благоприятному течению заболевания. Важно помнить, что диетотерапия должна быть индивидуализирована с учетом состояния здоровья пациента, сопутствующих заболеваний и предпочтений в питании [4]. Раннее ограничение содержания белка и фосфора в корме заметно замедляет прогрессирование ХПН, благоприятно влияя на клубочковую гиперфильтрацию. Необходимо лечение системной гипертензии, которая возникает в результате почечной недостаточности (ингибиторы АПФ, при необходимости диуретики, ограничение натрия в рационе) [6].

Основные аспекты дизрегуляции при ХПН: Причиной может быть нарушение работы эндокринных желез (например, щитовидной железы, надпочечников, гипофиза). Эти нарушения могут привести к изменениям в метаболизме, электролитном балансе и других процессах. Повреждение почек может влиять на синтез и выделение гормонов, что приводит к каскаду дизрегуляционных процессов. Например, снижение уровня эритропоэтина (гормона, стимулирующего образование эритроцитов) приводит к анемии. Нарушение баланса кальция и фосфора приводит к метаболическому остеопатозу. Метаболические нарушения: ХПН вызывает нарушение метаболизма многих веществ, включая белки, углеводы, жиры [5].

Контроль артериального давления. Контроль артериального давления имеет важное значение для предотвращения прогрессирования почечной болезни, так как гипертензия может вызывать дополнительные повреждения почек. Постоянное высокое давление создает нагрузку на сосуды, что может привести к их повреждению и нарушению кровоснабжения почечной ткани. Это, в свою очередь, уменьшает способность почек выполнять свои функции, что может приводить к развитию хронической почечной недостаточности. Антигипертензивные препараты, такие как ингибиторы АПФ и блокаторы рецепторов

ангиотензина, играют ключевую роль в контроле давления и защите почек. Эти лекарства помогают уменьшить сопротивление в сосудах, тем самым снижая артериальное давление и поддерживая кровоток в почках. Регулярный мониторинг давления также способствует изменениям в терапии, что позволяет достичь оптимальных показателей.

Лекарственная терапия хронической почечной недостаточности (ХПН) является важным компонентом комплексного подхода к лечению пациентов с данным заболеванием. Ингибиторы ангиотензин-превращающего фермента (АПФ) и блокаторы рецепторов ангиотензина II (БРА) не только помогают замедлить прогрессирование болезни, но и оказывают кардиопротективное действие, снижают артериальное давление и улучшают функции почек. Эти препараты помогают уменьшить уровень протеинурии, который является одним из показателей состояния почек. Кроме того, важно контролировать симптомы уремии, такие как тошнота и рвота, которые могут значительно ухудшить качество жизни пациента. Для этого применяются противотошнотные средства и препараты, способствующие улучшению пищеварения. Возможно использование диетических рекомендаций и назначение специальной лечебной диеты для поддержания нормального метаболизма и минимизации токсических веществ в организме. В случае развития анемии, которая может сигнализировать о недостаточной выработке эритропоэтина, эффективным решением является назначение синтетического эритропоэтина. Этот препарат способствует повышению уровня гемоглобина и улучшению общего самочувствия пациентов, что имеет особенное значение на поздних стадиях ХПН. Регулярное мониторирование состояния пациента и своевременная коррекция терапии могут значительно повысить эффективность лечения и улучшить качество жизни лиц с ХПН [4].

Диализ. Представляет собой жизненно важную процедуру, которая применяется для удаления токсинов и избыточной жидкости из организма пациентов с почечной недостаточностью. Он особенно актуален для тех, кто не может рассчитывать на восстановление функции почек или ожидать пересадки. Гемодиализ осуществляется с использованием специализированного аппарата, который очищает кровь, пропуская её через полупроницаемую мембрану. В процессе этого очищения удаляются вредные вещества, такие как мочевина и креатинин, а также избыток электролитов. Перитонеальный диализ, с другой стороны, использует брюшную полость в качестве фильтра. Специальный раствор вводится в живот через катетер, где он взаимодействует с отходами и избыточной жидкостью, которые затем выводятся из организма. Эта форма диализа часто позволяет пациентам проводить процедуры самостоятельно в домашних условиях, что добавляет удобства и гибкости в повседневную жизнь [4].

СПИСОК ЛИТЕРАТУРЫ

1. Чуб, Н.О. Хроническая почечная недостаточность у кошек / Н.О. Чуб // Молодой ученый. — 2019. — № 46 (284). — С. 236–239.
2. Юрьев, ЮН. Хроническая почечная недостаточность / Ю.Н. Юрьев. — 2017. — С. 6. — URL: https://vetradenis.ru/poleznoe/166-hronicheskaya-pochechnaya-nedostatochnost-u-koshek (дата обращения: 07.12.2024).
3. Мухаметьзянова, К.А. Хроническая болезнь почек у кошек (обзор литературы) / К.А. Мухаметьзянова // Международный студенческий научный вестник. — 2023. — № 2. – С. 60.
4. Нефрология / под ред. Е.М. Шилова. — Москва : ГЭОТАР-Медиа, 2007. — С. 599–612.
5. Романова, В.Е. Дизрегуляционная патология при хронической почечной недостаточности у собак и кошек : дис. … канд. биол. наук. — 2011. — 118 с.
6. Герке, А.Н. Клинические аспекты хронической почечной недостаточности у кошек / А.Н. Герке, Т.А. Семенова / Ветеринарная медицина — теория, практика, обучение : материалы конф. — 2006. — С. 300.

УДК 619 : 611.72 : 591.478

ОСОБЕННОСТИ СТРОЕНИЯ ГЛАЗА ХИЩНЫХ И ТРАВОЯДНЫХ ЖИВОТНЫХ

И.Б. Подгорная, студентка
Е.И. Земляницкая, канд. ветеринар. наук
Новосибирский государственный аграрный университет

Аннотация. В обзорной статье рассматриваются анатомические особенности строения глаз у травоядных и хищных животных, имеющие важное значение для понимания их поведения и адаптационных стратегий выживания в естественной среде обитания. Основное внимание уделяется различиям в структуре глаз, обусловленным спецификой образа жизни этих животных.

Ключевые слова: бинокулярное зрение, стереоскопичность, зрачок, тапетум, зрительная чувствительность, монокулярное зрение, градинка радужной оболочки.

Глаза животных представляют собой сложную систему, функционирующую как единый механизм, позволяющий животным ориентироваться в окружающей среде. Каждая структура глаза играет особую роль в восприятии света и формировании зрительных образов.

Капсула глазного яблока включает в себя три оболочки. Наружный слой, опорный, представлен фиброзной оболочкой, состоящей из двух частей. Передней является прозрачная роговица (*cornea*), задача которой заключается в защите внутренних структур и обеспечении первичной фокусировки света. Она обладает высокой степенью рефракции, что делает её важным элементом оптической системы глаза. Большая часть глаза снаружи покрывается плотной белочной оболочкой (*sclera*), основной функцией которой является обеспечение механической прочности глаза, сохранение формы глазного яблока и защита внутренних структур глаза. Она включает коллагеновые волокна, обеспечивающие жесткость и прочность оболочки, и незначительное количество эластических волокон, позволяющих сохранять гибкость и эластичность [1, 2].

Средняя оболочка глаза – сосудистая. В ее строение выделяют собственно сосудистую оболочку (*choroidea*), ресничное тело (*corpus ciliare*) и радужную оболочку (*iris*). Собственно сосудистая оболочка обеспечивает трофику наружного слоя сетчатки и регуляцию температуры внутри глаза, также участвует в обмене веществ и удалении продуктов метаболизма. Ресничное тело играет ключевую роль в поддержании нормального функционирования органа зрения. Ресничная мышца, сокращаясь и расслабляясь, меняет аккомодационные свойства хрусталика, влияя на фокусировку изображений. Радужная оболочка регулирует количество поступающего света, путем изменения формы зрачка, за счет наличия двух типов мышц, циркулярных и радиальных. Тем самым обеспечивается защита внутренних структур глаза от чрезмерного воздействия ультрафиолетового излучения [1, 2].

Внутренняя оболочка, сетчатка, состоит из нескольких слоев клеток и имеет основное значение в зрительном восприятии, она преобразует световое раздражение в нервное возбуждение и осуществляет первичную обработку зрительного сигнала. Фоторецепторный слой является частью внутреннего нервного слоя и содержит клетки, чувствительные к свету, палочки и колбочки. Палочки, обладая высокой светочувствительностью, отвечают за сумеречное зрение, с помощью которого различаются форма и размеры предметов. Колбочки обладают более низкой светочувствительностью, воспринимают дневной свет и обеспечивают цветовое зрение [1, 3, 4, 5].

Топография глаз у хищных и травоядных животных значительно различается, что связано с их образом жизни, охотничьими и пищевыми привычками. Эти различия непосредственно влияют на их зрение и восприятие окружающего мира.

У хищных животных расположение глаз обычно ближе друг к другу, на передней части головы. Это обеспечивает большую перекрываемость полей зрения – бинокулярное зрение (рис. 1) . Бинокулярное зрение позволяет лучше оценивать расстояние и точно прицеливаться

в движущуюся цель. Это достигается за счет того, что поля зрения обоих глаз перекрываются, а зрительная информация обрабатывается в мозге так, что создается трехмерное восприятие, то есть обуславливается стереоскопичностью [6].

У травоядных глаз, как правило, расположены по бокам головы (рис.1). Это обеспечивает широкий угол обзора – до 300 градусов, что позволяет им видеть хищников и другие угрозы. Однако из-за этого у них ограниченное бинокулярное зрение, что затрудняет оценку расстояний, но позволяет им контролировать большую площадь, так как такой угол обзора дает возможность видеть почти все вокруг, что особенно важно в открытых пространствах, где травоядные подвергаются постоянной угрозе со стороны хищников [7].

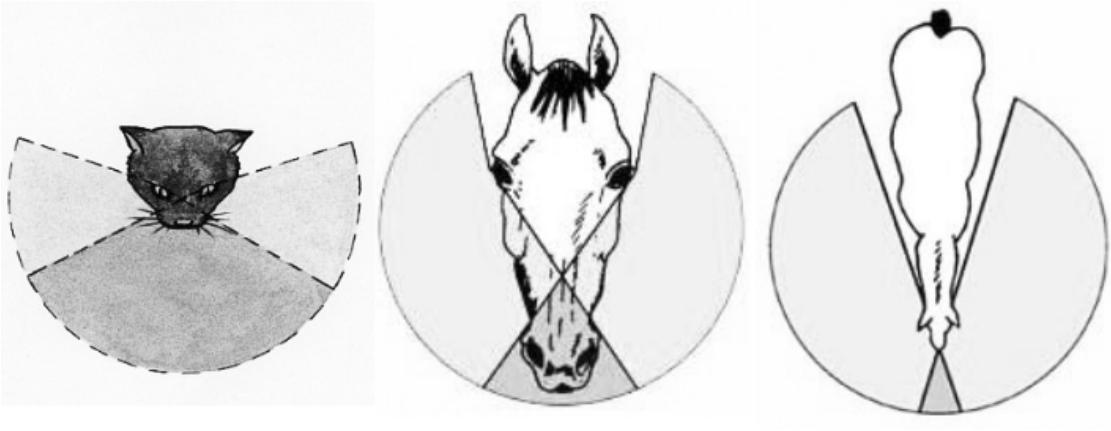

Рисунок 1 – Бинокулярное зрение у хищника- кошки, и травоядного- лошади [3]

Часто у хищных животных более выпуклые глаза, что дает им возможность лучше видеть в условиях низкой освещенности и лучше отслеживать быстро движущиеся объекты. Также ученые утверждают, что по форме зрачка можно определить травоядное ли или хищное животное. Диапазон просвета щелевидного зрачка шире, чем у круглого, поэтому щелевидные зрачки более актуальны для животных, активных и в дневное, и в ночное время. Ориентация щели зрачка, вертикальная или горизонтальная, зависит от образа жизни животного и объектов в зрительном поле, которые для животного более важны. Согласно данным Martin S. Banks, William W. Sprague, Jürgen Schmoll [и др.] (2015) горизонтальная ориентация зрачка характерна для травоядных животных, вертикальная ориентация – для хищников, поджидающих жертв в засаде, круглая форма зрачка чаще встречается у активных хищников [7, 8].

Еще одной особенностью глаз животных является наличие внутриглазного светоотражающего слоя под сетчаткой глаза – тапетума (*tapetum lucidum*). Тапетум обеспечивает зрение в условиях низкой освещенности, так как дает дополнительную возможность поглощения отраженного света фоторецепторам [9, 4]. Его состав может варьироваться в зависимости от вида. В основном тапетум формируется из клетки пигментного эпителия: эти клетки насыщены пигментами, которые поглощают часть света, что предотвращает чрезмерное размытие изображения. Фибриллярные структуры: эти структуры могут быть коллагеновыми или представленными в виде стекловидной структуры, отражающей свет. Они играют важную роль в отражении света назад через сетчатку. Дендриты: некоторые виды тапетума содержат дендритные клетки, которые лучше способствуют отражению света [9].

В сетчатке различных животных отмечается различное соотношение палочек и колбочек. У животных, активных в ночное время отношение палочек к колбочкам составляет 200:1, у активных в ночное время – 20 :1 [4].

У травоядных животных на зрачковом крае радужной оболочке глаза имеется тонкая складка или бороздка, называемая градинка радужной оболочки (granula iridis) (рис. 2).

Рисунок 2 – Зрачок с градинкой радужно оболочки. Слева – корова, справа – лошадь.

Одна из основных функций градинки заключается в контроле диаметра зрачка (pupilla). У травоядных животных, которые часто находятся в условиях изменяющегося освещения и должны быстро реагировать на угрозы, эта функция особенно важна. Градинка способствует более точной регулировке количества света, попадающего на сетчатку, что позволяет им лучше адаптироваться к различным условиям освещения. В некоторых случаях градинка может изменять оптические характеристики радужной оболочки, что может влиять на восприятие цвета и глубины. Это может быть важно для травоядных, так как они должны различать цвета, чтобы находить пищу.

Таким образом, особенности строения глаз хищников и травоядных животных отражают их эволюционную адаптацию к образу жизни и среде обитания. Хищники обладают острым зрением, способствующим эффективному поиску добычи, тогда как глаза травоядных адаптированы к широкому обзору и раннему обнаружению опасности. Эти различия подчеркивают важность визуальных характеристик в выживании различных видов и демонстрируют разнообразие стратегий адаптации в животном мире.

СПИСОК ЛИТЕРАТУРЫ

1. Ушаков, М.А. Хирургическая патология животных: учебное пособие / М.А. Ушаков, Р.Н. Булатов, С.П. Перерядкина. – Волгоград : Волгоградский ГАУ, 2023. – 172 с. – Текст : электронный // Лань: электронно-библиотечная система. – URL: https://e.lanbook.com /book/442577 (дата обращения : 15.04.2025).

2. Сенин, И.И. Строение глаза млекопитающих животных / И.И. Сенин, Н.К. Тихомирова // Vetpharma. – 2011. – №1. – С. 18-19. - URL: https://cyberleninka.ru/ article/n/stroenie-glaza-mlekopitayuschih-zhivotnyh (дата обращения: 11.04.2025).

3. Максимова, Е.М. Об исследовании зрения животных / Е.М. Максимова // Троицкий вариант – Наука. – 2024. – № 10 (404). – С.6-7. – Текст : электронный. – URL: https://www.trv-science.ru/2024/05/ob-issledovanii-zreniya-zhivotnyh/ (дата обращения: 10.03.2025).

4. Якупова, Э.И. Разные глаза – разные возможности / Э.И. Якупова // БМ [сайт]. – 2019. – URL: https://biomolecula.ru/articles/raznye-glaza-raznye-vozmozhnosti (дата обращения: 15.04.2025).

5. Васильева, Е.В. Болезни сетчатки / Е.В. Васильева // Ветеринарный Петербург : электронный журнал. – 2014. – №1. – URL: https://spbvet.info/zhurnaly/2014/bolezni-setchatki/ (дата обращения: 3.04.2025).

6. Основы общей терапии и внутренние незаразные болезни. Раздел «Ветеринарная физиотерапия»: учебное пособие / составители Т.С. Самсонова [и др.]. – Челябинск: ЮУрГАУ, 2018. – 248 с. – Текст: электронный // Лань: электронно-библиотечная система. – URL: https://e.lanbook.com/book/363926 (дата обращения: 12.04.2025).

7. Хотмирова, О.В. Особенности зрения и методы диагностики болезней глаз у животных: учебно-методическое пособие / О.В. Хотмирова. – Брянск: Брянский ГАУ, 2020. –

36 с. – Текст: электронный // Лань: электронно-библиотечная система. – URL: https://e.lanbook.com/book/172115 (дата обращения: 12.04.2025).

8. Why do Animals have Pupils of Different Shapes? / Martin S. Banks, William W. Sprague, Jürgen Schmoll, Jared A. Q. Parnell [et al.] // Science Advances : National Library of Medicine. – 2015. – V. 1. – Текст электронный. – URL: https://pmc.ncbi.nlm.nih.gov/articles/PMC4643806/ (дата обращения: 15.04.2025).

9. Машкин, В.И. Биология промысловых зверей России: учебник для вузов / В.И. Машкин; Изд-во «Лань» (ЭБС). – Санкт-Петербург : Лань, 2021. – 540 с.– Текст: электронный // Лань: ЭБС. – URL: https://e.lanbook.com/book/164962 (дата обращения: 8.04.2025).

УДК 619:616.697.084:636.7

РАСПРОСТРАНЕНИЕ ПРИЧИН БЕСПЛОДИЯ У КОБЕЛЕЙ

В.В. Поздяева, студентка
Научный руководитель: С.Н. Гудков, канд. биол. наук
Новосибирский государственный аграрный университет

Аннотация. Бесплодие у кобелей является серьезной проблемой в области ветеринарии и племенном разведении, у владельцев могут вызывать серьезные экономические потери. В данной статье рассматриваются основные причины бесплодия у кобелей, методы диагностики, распространенность проблемы и возможные методы лечения. В статье представлен обзор литературы по причинам бесплодия у кобелей.

Ключевые слова*:* бесплодие, собака, кобели, спермограмма, диагностика, патология, племенное разведение.

Современное собаководство предъявляет высокие требования к репродуктивному здоровью животных, особенно при использовании в племенных целях. Несмотря на достижения ветеринарной андрологии, бесплодие остается одной из ведущих причин исключения животных из разведения. По данным различных исследований, от 5 до 25% кобелей, используемых в племенной работе, сталкиваются с теми или иными проблемами фертильности. Бесплодие у кобелей может быть вызвано множеством факторов, которые можно разделить на несколько основных категорий:

Классификация по этиологии [1, 2]:

1. Генетические факторы – некоторые породы могут быть предрасположены к данной патологии из-за определенных мутаций или наследственные заболевания, которые влияют на качество спермы и общее репродуктивное здоровье.

2. Инфекционные агенты – являются одной из основных причин бесплодия у самцов собак, к ним относятся: микоплазма и уреплазма (вызывают воспаление, в результате чего снижается качество спермы). Некоторые вирусы, к примеру: герпеса или папилломы (вызывают воспаление и повреждение тканей). Бактериальная природа заболеваний – лептоспироз оказывает негативное влияние на репродуктивную функцию самцов.

3. Эндокринные нарушения: гормональные дисбалансы, такие как снижение уровня тестостерона или повышение уровня пролактина приводят к бесплодию. Как правило это связано с нарушениями в гипоталамо-гипофизарной системе.

4. Экологические и физиологические факторы: условия и качество жизни питомца оказывают значительное влияние на репродуктивное здоровье производителей. Стресс, плохое питание, высокая температура окружающий среды и недостаток света влияют на качество спермы и уровень гормонов.

5. Возраст. У стареющих кобелей часто наблюдается качество эякулята и общего репродуктивного здоровья.

Инфертильность так же можно разделить на врожденную и приобретенную. Причинами при врожденной патологии являются крипторхизм [3], гипоплазия семенников, интерсексуальность, гипоспадия. При приобретенном бесплодии причинами будут являться орхит, простатит, ожирение, стресс, дефицит микроэлементов, новообразование и так далее.

Методы диагностики бесплодия. Правильная и полная диагностика является ключевым этапом в понимании этиологии бесплодия у кобелей. К методам диагностики репродуктивной системы относятся: анализ спермы - это основной метод оценки репродуктивной функции. Сперма анализируется на подвижность: проверяется процент подвижных сперматозоидов, что важно для понимания их способности оплодотворять. Морфология: Оценивается форма и структура сперматозоидов. Наличие аномалий может указывать на проблемы с фертильностью. Считается общее количество сперматозоидов в образце, так как низкая концентрация может свидетельствовать о проблемах [4, 5].

Так же к методам диагностики относят ультразвуковую диагностику: Ультразвук позволяет визуализировать половые органы кобеля, выявлять аномалии, новообразования или воспалительные процессы. Это может включать исследование семенников, семявыносящих протоков и простаты на наличие изменений.

Гормональные исследования: измерение уровней различных гормонов, таких как тестостерон, пролактин и лютеинизирующий гормон, может помочь определить наличие эндокринных нарушений.

Биопсия и микробиологические исследования: в случае подозрения на инфекцию или опухоль может потребоваться биопсия и последующее микробиологическое исследование, чтобы идентифицировать инфекционных агентов или определить природу опухолей.

Общая клиническая оценка: важно учитывать выписки из истории болезни, осмотр животного и общую клиническую оценку, включая анализ питания, условия содержания и уровень стресса. Эти методы в совокупности позволяют ветеринару получить полное представление о репродуктивном здоровье кобеля, что способствует правильной диагностике и выбору подходящего лечения [6].

Лечение бесплодия у кобелей зависит от выявленной причины, которая может быть как органической, так и функциональной. В зависимости от выявленного этиологического фактора применяются следующие подходы:

Антибактериальная терапия. Используется при орхите, эпидидимите, простатите, вызванных бактериальной флорой (чаще всего *Escherichia coli, Brucella canis, Staphyloccus spp.*). Назначают антибиотики широкого спектра действия тетрациклинового ряда и фторхинолоны. Длительности применения – не менее 3-4 недель, при бруцеллезе показано пожизненное лечение антибиотиками, а в некоторых случаях кастрация [2].

Гормональная терапия. При недостатке тестостерона возможна стимуляция сперматогенеза с помощью ХГЧ (хорионического гонадотропина) или ГнРГ (гонадотропин-рилизинг-гормона). В случае гипотиреоза назначают левотироксин. При опухолях гипофиза или надпочечников – симптоматическая или хирургическая терапия.

Поддерживающая и нутритивная терапия. При данном виде лечения назначают препараты, улучшающие качество спермы и общее состояние половой системы: Цинк – участвует в регуляции тестостерона, улучшает морфологию сперматозоидов. Витамин Е и селен – антиоксиданты, защищают компоненты мембран сперматозоидов, повышают их жизнеспособность и усиливают кровообращение в семенниках. Омега-3 жирные кислоты уменьшают воспаление и улучшают обмен веществ [1].

Хирургическое лечение. Примерами такого лечения будут являться удаление опущенного семенника при одностороннем крипторхизме, перевязка пораженной вены при варикоцеле, резекция пораженных тканей при абсцессах или опухолях

Искусственное осеменение применяют в случаях, когда кобель способен продуцировать сперму, но по каким-либо причинам невозможна естественная вязка (например, при нарушениях поведения или ортопедических патологиях). Данный метод

позволяет использовать генетически ценных кобелей на расстоянии и повышает шансы на оплодотворение при низкой концентрации сперматозоидов [7].

Профилактика бесплодия один из важнейших аспектов поддержания репродуктивного здоровья кобелей, она обеспечивает сохранение численности племенного поголовья, позволяет на раннем этапе начать борьбу с патологией, снижает риск патологии в целом и позволяет контролировать физиологические особенности самцов. Профилактика включает в себя:

Рациональное кормление и условия содержания. Рацион собаки должен быть сбалансированный по белкам, жиру, углеводам, витаминам и микроэлементам. Правильный рацион позволяет избежать ожирения, которое оказывает негативное влияние на репродуктивную систему. Следует придерживаться комфортному температурному режиму (перегрев мошонки снижает сперматогенез), регулярная физическая активность и прогулки снижают стресс у животных [8].

Регулярные ветеринарные осмотры и контроль инфекций. Начиная с 6 месяцев, специалисты осматривают племенных кобелей на наличие патологий, проводят УЗИ и спермограмму 1 раз в 1-2 года, ежегодная периодичности осмотров проводится у производителей старше 5 лет. Животных регулярно, согласно графику прививок, вакцинируют и дегельминтизируют. Заводчикам следует следить за тем чтобы не происходило вязок с непроверенными суками, чтобы избежать заражения инфекциями передающимися половым путем.

Генетический отбор. Следует исключать из разведения животных с наследственными патологиями репродуктивной системы (крипторхизм, интерсексуальность), следует проводить генетические тестирования на предрасположенность к бесплодию.

Таким образом, основные причины бесплодия включают генетические, эндокринные и инфекционные заболевания, а также влияние окружающей среды и образа жизни. Анализ клинических данных и результатов лабораторных исследований подтверждает важность ранней диагностики и комплексного подхода к лечению. Важным аспектом является необходимость регулярного ветеринарного контроля за состоянием здоровья кобелей, особенно в репродуктивный период. Повышение осведомленности владельцев собак о возможных признаках бесплодия и факторах риска может способствовать более эффективному выявлению и лечению данной проблемы.

СПИСОК ЛИТЕРАТУРЫ

1. Фонтбон, А. Бесплодие у самцов собак: последние достижения. / А. Фонтбон, [Электронный ресурс] // cbra.org: [сайт]. — URL: http://cbra.org.br/pages/publicacoes/rbra/v35n2/RB376%20Fontbonne%20pag266-273.pdf (дата обращения: 20.04.2025).

2. Микробиологический анализ возбудителей инфекционных заболеваний предстательной железы в ставропольском крае у кобелей / В.А. Беляев, Е.В. Сафоновская, В.Н. Шахова [и др.] // Вестник АПК Ставрополья. — 2014. — № 3. — С. 91-94. — ISSN 2222-9345. — Текст : электронный // Лань : электронно-библиотечная система. — URL: https://e.lanbook.com/journal/issue/292469 (дата обращения: 19.04.2025). — Режим доступа: для авториз. пользователей.

3. Козырева, Е.А. Крипторхизм и пути его решения для заводчика собак выставочных пород (обзор) / Е.А. Козырева // Теоретические и прикладные основы ветеринарной науки : Сборник трудов научно-практической конференции студентов института ветеринарной медицины и биотехнологии Новосибирского ГАУ, Новосибирск, 31 мая 2023 года. – Новосибирск: Издательский центр Новосибирского государственного аграрного университета "Золотой колос", 2023. – С. 129-132. – EDN ULDSNG.

4. Баймишев, Х.Б. Акушерство и гинекология : учебное пособие / М.Х. Баймишев. — Самара : СамГАУ, 2021. — 400 с. — ISBN 978-5-88575-639-6. — Текст : электронный //

Лань : электронно-библиотечная система. — URL: https://e.lanbook.com/book/183703 (дата обращения: 19.04.2025). — Режим доступа: для авториз. пользователей.

5. Домославска, А. Клинические и сперматологические показатели у самцов собак с приобретенным бесплодием: ретроспективный анализ. / А. Домославска, С. Здундчик. [Электронный ресурс] // PubMed : [сайт]. — URL: https://pubmed.ncbi.nlm.nih.gov/32835435/ (дата обращения: 20.04.2025).

6. Кормакова, А.А. Диагностика и лечение бесплодия кобелей-производителей / А.А. Кормакова, В.О. Сущень, М.А. Ладанова [Текст] // Студенты – науке и практике АПК . — Витебск, 2018. — С. 83-84.

7. Дюльгер, ГП. Современные методы искусственного осеменения собак / П.Г. Дюльгер, Е.С. Седлецкая, Н.И. Колядина // Российский ветеринарный журнал. – 2017. – № 8. URL: https://cyberleninka.ru/article/n/sovremennye-metody-iskusstvennogo-osemeneniya-sobak (дата обращения: 17.04.2025).

8. Беляев, В.Д. Влияние разных типов кормления на сперматологические и гематологические показатели собак в условиях специализированных питомников / В.Д. Беляев, А.А. Голдырев, Д.Ф. Ибишов // Известия ОГАУ. – 2013. – № 3 (41). URL: https://cyberleninka.ru/article/n/vliyanie-raznyh-tipov-kormleniya-na-spermatologicheskie-i-gematologicheskie-pokazateli-sobak-v-usloviyah-spetsializirovannyh (дата обращения: 17.04.2025).

УДК 611.018:612.015.7

ГИСТОЛОГИЯ ЭНДОКРИННЫХ ЖЕЛЕЗ: РОЛЬ ЩИТОВИДНОЙ И ПОДЖЕЛУДОЧНОЙ ЖЕЛЕЗ В ОБМЕНЕ ВЕЩЕСТВ У ЖИВОТНЫХ

С.Д. Полищук, студентка
Научный руководитель: Р.Г. Уткина, ст. преподаватель
Новосибирский государственный аграрный университет

Аннотация. В статье рассматривается гистология двух ключевых эндокринных желез – щитовидной и поджелудочной, а также их влияние на обмен веществ у животных. Основное внимание уделяется их анатомическим и гистологическим особенностям, функциям и регуляции метаболических процессов. Подчеркивается важность щитовидной и поджелудочной желез в метаболизме животных, а также значимость исследований их гистологии для ветеринарной практики и зоологии.

Ключевые слова: эндокринные железы, щитовидная железа, поджелудочная железа, гистология, обмен веществ, патологии, ветеринария, зоология, метаболические процессы, гомеостаз, энергетический метаболизм.

Эндокринные железы играют ключевую роль в регуляции обмена веществ у животных, участвуя в выработке гормонов, которые контролируют множество физиологических процессов. В частности, щитовидная и поджелудочная железы являются двумя важнейшими эндокринными органами, влияющими на метаболизм углеводов, жиров и белков. Данная статья посвящена изучению их гистологии и функции, а также значению в обмене веществ у различных животных [4].

Эндокринная система включает в себя разбросанные по организму железы, которые выделяют гормоны непосредственно в кровь. Основные функции эндокринных желез заключаются в регуляции роста, развития, обмена веществ и поддержания гомеостаза [3].

Гистология эндокринных желез отличается высоким уровнем клеточной организации. Каждая железа состоит из специфических гормонпродуцирующих клеток, окружённых капиллярами, что облегчает транспорт гормонов в кровь. Классификация зависит от типа клеток, их морфологии и секреции [4].

Структура и гистологические особенности щитовидной железы:

Щитовидная железа состоит из двух симметричных долей (правая и левая), соединённых перетяжкой (истмусом). Основной структурной единицей являются фолликулы, представляющие собой шарообразные образования, заполненные коллоидом (включает тиреоглобулин) [5].

Клеточный состав:

1) Тиреоциты (фолликулярные клетки): Основная масса клеток, синтезирующих тиреоидные гормоны (T3 и T4).

2) Парафолликулярные клетки (С-клетки): Ответственные за секрецию кальцитонина, который регулирует уровень кальция в крови.

Фолликулы окружены богатой сетью капилляров, что обеспечивает быстрый транспорт гормонов в систему кровообращения.

Гистология щитовидной железы характеризуется высокой степени клеточной организации и сосудистой сети, что способствует эффективной секреции и функциональности железы [5].

Функции щитовидной железы в обмене веществ:

Регуляция метаболизма: Тиреоидные гормоны, T3 и T4, играют ключевую роль в поддержании и регулировании основного обмена веществ. Они увеличивают скорость окислительных реакций в клетках, что приводит к повышенному потреблению кислорода и выработке тепла [5].

Участие в углеводном, жировом и белковом обмене:

1) Углеводный обмен - стимулируют гликолиз и глюконеогенез.

2) Жировой обмен - участвуют в катаболизме триглицеридов и свободных жирных кислот.

3) Белковый обмен - способствуют как синтезу, так и распаду белков, что влияет на рост и развитие тканей.

Терморегуляция: Тиреоидные гормоны повышают уровень тепла в организме, что критично для поддержания нормальной температуры тела.

Структура и гистология поджелудочной железы:

Поджелудочная железа имеет сложную структуру, состоящую из двух основных частей. Экзокринная часть производит пищеварительные ферменты и бикарбонаты, которые выделяются в двенадцатиперстную кишку. Эндокринная часть увеличена островками Лангерганса, которые отличаются от экзокринной части [6].

Островки Лангерганса состоят из различных типов клеток:

1) Альфа-клетки: вырабатывают глюкагон, который повышает уровень глюкозы в крови.

2) Бета-клетки: синтезируют инсулин, отвечающий за снижение уровня сахара в крови.

3) Дельта-клетки: вырабатывают соматостатин, регулирующий секрецию других гормонов.

Островки окружены интенсивной сетью капилляров, что позволяет оперативно ввести гормоны в системный кровоток и регулировать уровень глюкозы [6].

Функции поджелудочной железы в обмене веществ:

Регуляция уровня глюкозы: Инсулин, выделяемый бета-клетками, снижает уровень глюкозы в крови, способствует её усвоению в клетках, а также стимулирует синтез гликогена в печени. Глюкагон, синтезируемый альфа-клетками, действует как антагонист инсулина, увеличивая уровень глюкозы в крови за счёт гликогенолиза и глюконеогенеза [6].

Участие в метаболизме липидов и белков: Поджелудочная железа регулирует уровень жиров в крови, влияя на распад триглицеридов и их использование клетками. Участие в синтезе белков, включая специфические ферменты, помогающие в пищеварительном процессе [6].

Интеграция гормонов: Инсулин и глюкагон работают совместно с другими гормонами (например, кортизолом и адреналином) для поддержания стабильного уровня глюкозы, адаптируя обмен веществ к условиям (стресс, физическая активность) [6].

Взаимодействие щитовидной и поджелудочной желез:

Щитовидные гормоны могут повышать чувствительность тканей к инсулину, улучшая использование глюкозы клетками. Увеличение метаболизма, стимулируемое тиреоидными гормонами, может влиять на секрецию инсулина и глюкагона, подстраивая обмен веществ [1].

Щитовидная железа влияет на энергетический метаболизм, что согласуется с действиями поджелудочной железы в регуляции уровня сахара в крови. Нарушения в функции одной из желез могут оказать влияние на метаболизм и функцию другой [1].

Патологии, связанные с нарушением функций желез:

Патологии щитовидной железы:

1) Гипотиреоз: усталость, увеличение массы тела, чувство холода, депрессия. Может привести к изменениям в обмене веществ, снижению физической активности.

2) Гипертиреоз: потеря веса, учащенное сердцебиение, повышенное потоотделение, тревожность. Увеличивает скорость метаболизма, что может вызывать ряд заболеваний.

Патологии поджелудочной железы:

1) Диабет: Тип 1 - аутоиммунное разрушение бета-клеток, приводящее к недостатку инсулина. Тип 2 - инсулиновая резистентность, когда клетки теряют способность реагировать на инсулин, несмотря на его нормальное или повышенное количество.

2) Гипогликемия: патологически низкий уровень глюкозы в крови, часто связанный с избытком инсулина или недостатком еды.

Все перечисленные патологии влияют на общее состояние здоровья животных, приводя к нарушениям роста, питания, здоровья и снижения жизненных функций. Таким образом, комплексное понимание функций и заболеваний этих желез критично для общей ветеринарной практики и здоровья животных [2].

Важность для ветеринарии:

Изучение функций эндокринных желез имеет большое значение для ветеринарии. Знания об их гистологии и роли в обмене веществ помогают в диагностике и лечении болезней, связанных с эндокринной системой. Правильная диагностика заболеваний, ожидаемых при нарушении функций желез, улучшает подходы к лечению.

Исследования и перспективы в области зоологии:

Дальнейшие исследования эндокринной системы животных открывают новые горизонты для понимания механизмов, регулирующих обмен веществ. Перспективы использования этих знаний могут включать улучшение методов разведения животных и оптимизацию условий их содержания.

Таким образом, щитовидная и поджелудочная железы являются важными эндокринными органами, регулирующими обмен веществ у животных. Гистология этих желез позволяет понять их функционирование и роли в метаболических процессах. Исследование этих аспектов крайне важно, как для зоологии, так и для ветеринарной практики, предоставляя возможность более эффективно управлять здоровьем и благополучием животных.

СПИСОК ЛИТЕРАТУРЫ

1. Власова, Е.Н. Гистология и физиология эндокринной системы животных / Е.Н. Власова. – Москва: Наука, 2022. — 350 с.

2. Гаврилова, Т.С. Гистология эндокринных органов / Т.С. Гаврилова. – Москва: Агропромиздат, 2015. — 280 с.

3. Кузнецов, А.В. Эндокринная система животных / А.В. Кузнецов. – Санкт-Петербург: Лань, 2019. — 320 с.

4. Новиков, И.П. Анатомия и физиология эндокринных желез / И.П. Новиков. – Екатеринбург: Урал. государственный университет, 2017. — 240 с.

5. Семенова, Л.В. Щитовидная железа: структура и функции / Л.В. Семенова. – Казань: Казанский государственный университет, 2018. — 200 с.

6. Федоров, Р.С. Поджелудочная железа: анатомия и патологии / Р.С. Федоров. – Ростов-на-Дону: Издательство ЮФУ, 2020. — 220 с.

УДК 576.315.42

ОСОБЕННОСТИ ОРГАНИЗАЦИИ ХРОМАТИНА

С.И. Поляк, студентка
Научный руководитель: Н.А. Сигарева, канд. биол. наук, доцент
Новосибирский государственный аграрный университет

Аннотация. В данной обзорной статье рассмотрены компоненты хроматина и его многоуровневая организация, от нуклеосом до хромосом, а также подробно описаны различия между эухроматином и гетерохроматином.

Ключевые слова: хроматин, хромасома, гистоны, нуклеосомы.

Хроматин, вероятно, является главным компонентом ядра потому, что именно он несет в себе наследственную информацию, которая при делении материнской клетки передается дочерним и реализуется в процессе жизнедеятельности этих клеток. Состоит хроматин из хроматиновых нитей, а каждая хроматиновая нить в дальнейшем становится одной хромосомой путем спирализации [4].

Хроматин сам по себе является многокомпонентной структурой, состоящей из комплекса ДНК и РНК, липидов, гликозамигликанов, гистонов и огромного числа негистоновых белков, число которых по некоторым исследованиям их количество может превышать 450 вместе с модифицированными формами, и это учитывая, что окрашиваются только мажорные формы, а вместе с минорными их число может превышать тысячи [1, 2].

Гистоны – это белки, богатые остатками аминокислот (аргинин и лизин), которые определяют их основные свойства. Гистоны присутствуют в ядрах не в самостоятельной форме, а связанные в качестве комплекса с ДНК. У них есть две важные функции – регуляторная и структурная. Структурная функция – обеспечение пространственной организации ДНК в хромосомах и ее упаковка. Регуляторная – регуляция синтеза нуклеиновых кислот (как ДНК, так и РНК).

У негистоновых белков, учитывая их количество, функций соответственно весьма много, более 100. Среди этих белков есть множество ферментов, среди которых есть те, которые отвечают за репарацию, репликацию, транскрипцию и модификации ДНК [4].

В интерфазном ядре хроматин занимает обособленные неперекрывающиеся области – хромосомные территории. Свободные от него полости, каналы и лакуны, между хромосомными территориями, называются интерхроматиновое пространство (домен). Оно идет от ядерных пор в сторону периферии. В каждой хромосомной территории внутренние участки гетерохроматина отделяются от интерхроматина толстым слоем деконденсированного эухроматина (100–200 нм), который еще называют периферическим хроматином [1, 5].

Различают два вида хроматина — эухроматин и гетерохроматин.

Эухроматин деконденсированный и открытый для транскрипции, которая активно в нем идет. Он не окрашивается и не виден в световой микроскоп. Находится этот вид хроматина внутри ядра и ядерных пор. В ДНК эухроматина содержатся постоянно работающие гены, так называемые гены «домашнего хозяйства», и гены, которые часто подвергаются экспрессии.

Гетерохроматин – это конденсированные, плотно скрученные сегменты хромосом, недоступные для транскрипции. Он интенсивно окрашивается и в световом микроскопе имеет вид гранул или маленьких глыбок. Гетерохроматин делят по локализации на: перихроматин –

тот, который контактирует с ламиной, и перинуклеарный – примыкающий к ядрышку. Хотя при этом отдельные зерна и глыбки гетерохроматина могут встречаться и в других участках нуклеоплазмы [1, 3].

По соотношению эу- и гетерохроматина в ядре можно судить о степени функциональной активности клетки – чем выше содержание гетерохроматина и ниже – эухроматина, тем ниже транскрипционная активность клетки, и наоборот. Таким образом, в ядре наблюдаются более или менее конденсированные участки хроматина, причем степень их конденсации и расположение изменяются в зависимости от воздействия на клетку многих внутренних и внешних факторов, например, вирусных патогенов или подавление активности некоторых ферментов ядра их ингибиторами, сопровождающееся остановкой пролиферации клетки и угнетением функциональной активности хроматина [1, 2].

Хроматин в ядре упакован определенным образом. В раскрученном состоянии длина одной ДНК-молекулы равна примерно 5 см, но это только одна, а общая длина всех молекул ДНК может достигать более 2 метров, а в синтетический период интерфазы, когда происходит репликация, эта длина увеличивается в двое. И чтобы вся эта нить поместилась в ядро, диаметр которого всего 10 мкм, хроматин весьма компактно упаковывается. Это можно представить, как помещение очень длинной нити 20 км длиной в миниатюрный теннисный мячик, диаметр которого примерно 10 см [3].

Первый уровень упаковки хроматина – нуклеосомный. Нити хроматина наматываются на блоки гистонов (обычно из 8 штук) и образуют одну общую нить – нуклеосому, похожую на «бусинки на нитке». Такую же форму имеют некоторые домены (хромосомные территории), находясь в частично деконденсированном состоянии. кроме того, они также могут выглядеть как фибрилла 30 нм диаметром – следующий уровень упаковки хроматина. Фибрилла образуется также благодаря гистонам, вокруг которых нуклеосомная нить скручивается. Часто хромосомы в интерфазном ядре принимают именно такой вид, причем одна фибрилла соответствует только одной хроматиде. Плотность фибрилл связана с функциональной активностью хроматина, причем в прямой зависимости – чем больше интенсивность транскрипции, тем выше плотность нуклеосомных фибрилл, и наоборот – чем меньше интенсивность, тем ниже плотность.

Кроме того, известно, что нуклеосомы формируют в ядре не только фибриллы, но и так называемые клатчи – группы клеток гетерогенного характера и различного размера. Нуклеосомы в среднем количестве в таких группах и их плотность зависят в основном от типа клеток: например, в эмбриональных стволовых клетках эти группы состоят из меньшего количества нуклеосом и обладают меньшей плотностью.

Следующий этап упаковки – образование петельных доменов диаметром 300 нм, каждый из которых соответствует одному или нескольким генам. Удаление гистонов (дегистонизация) из ДНК доменов приводит к образованию петель, состоящих из центральной частицы диаметром 30–60 нм и отходящих от нее в стороны 15–30 малых петель. Доменно-петлевая структурная упаковка хроматина обеспечивает чрезвычайно компактную организацию ДНК и к тому же строго контролируемую активность генов. Такая организация хроматина в клетки абсолютно необходима для обеспечения его особой конформации (положения, обусловленного вращением вокруг упругого торсионного, или, проще говоря, осевого, напряжения).

Последний этап – конденсирование до хромосом. Петли складываются между собой таким образом, что образуются высококонденсированные участки хромасом. Но выявляются они только в процессе деления клетки – это обеспечивает правильное распределение генетического материала при расхождении хроматид во время анафазы митоза, либо мейоза ll, или при расхождении гомологичных хромасом при анафазе мейоза l [1].

В итнтерхроматиновом домене присутствуют свои частицы хроматина – интерхроматиновые гранулы, или кластеры. Кластеров связаны между собой сетью тонких фибрилл и часто выглядят как скопления «бусин на нитках», то ест как нуклеосомы. Размеры кластеров не особо велики, варьируются от 0,8 до 1,8 мкм, редко они достигают несколько

мкм в диаметре. По форме их часто характеризуют как неровные и неправильные, кривые [1-3, 5].

Таким образом, хроматин представляет собой динамичную и многоуровневую структуру, организация которой тесно связана с его функцией. Он играет ключевую роль не только в организации и защите генетического материала, но и в регуляции экспрессии генов. Сложная организация хроматина, включающая различные уровни компактизации и модификации, позволяет клетке точно контролировать доступ к ДНК, обеспечивая тонкую настройку экспрессии генов в зависимости от клеточного типа, стадии развития и внешних сигналов. Эта взаимосвязь между структурой и функцией делает хроматин ключевым регулятором в определении клеточной идентичности и поддержании гомеостаза.

СПИСОК ЛИТЕРАТУРЫ

1. Андреев, В.П. Клиническая морфология печени: ядерный аппарат гепатоцитов / В.П. Андреев, В.М. Цыркунов, Р.И. Кравчук // Гепатология и гастроэнтерология. – 2020. – № 2. – С. 126-142.

2. Блохин, Д.Ю. Динамическая структура хроматина / Д.Ю. Блохин // Российский биотерапевтический журнал. – 2006. – № 2. – С. 21-33.

3. Быков, В.Л. Цитология и общая гистология (функциональная морфология клеток и тканей человека) / В.Л. Быков. – СПб.: СОТИС, 2007.– 520 с.

4. Гусейнова, Н. Т. К. Клетка – основа жизни на Земле / Н. Т. К. Гусейнова, Р. Ф. К. Мамедова // Universum: химия и биология. – 2019. – № 11-1 (65). – С. 36-41.

5. Микроскопия сверхвысокого разрешения в изучении структуры и функционирования клеточного ядра / С.С. Рябичко, А.Н. Ибрагимов, Л.А. Лебедева // Acta Naturae (русскоязычная версия). – 2017. – № 4 (35). – С. 44-53.

УДК 619.9 : 612.13 : 612.174

ЭФФЕКТ СТЕРИЛИЗАЦИИ И КАСТРАЦИИ НА ФИЗИОЛОГИЧЕСКИЕ ПРОЦЕССЫ

Е.Д. Пучкова, студентка
Научный руководитель: Р.Г. Уткина, ст. преподаватель
Новосибирский государственный аграрный университет

Аннотация. В данной статье рассматриваются различные эффекты стерилизации и кастрации на физиологические процессы.

Ключевые слова: кастрация, стерилизация, животные, гормональный фон, половые органы.

Во время кастрации и стерилизации (тем или иным образом) меняется гормональный фон животного. Это приводит к изменениям у животного во всех структурах организма.

В первую очередь, кастрация или стерилизация изменяет работу половых органов. В результате сосуды и нейротрофии яичек и яичников останавливаются, а их вегетативная блокада постепенно (в течение 4-5 месяцев) приводит к атрофии железистой ткани. Эти необратимые вегетативные изменения сразу же параллельно сопровождаются полной блокадой выделительных половых путей. При этом сосуды кожи наружного и подкожного слоев не повреждаются, так как они действуют как средство обратного транспорта продуктов распада, которые естественным образом появляются при атрофии половых желез [1].

Стрессовые факторы после операции повреждают фосфолипидный матрикс мембраны эритроцитов, что приводит к образованию различных форм пойкилоцитов в периферической крови. Пойкероциты - это эритроциты, структура плазматической мембраны которых так или иначе меняется под воздействием различных (в данном случае стрессовых) факторов. При

этом они не теряют способности выполнять свои основные функции, но изменения в их подвижности и эластичности сопровождаются непременным повышением риска закупорки мелких капилляров. Это приводит к временной, часто длительной ишемии различных органов, вызывая нарушения их функций, которые тем или иным образом надежно затеняют рост, развитие и жизнедеятельность организма [8].

У стерилизованных или кастрированных животных количество эритроцитов снижается с 3-го по 20-й день после операции на 6,2-21,0% от исходного значения. Значительное снижение концентрации гемоглобина на 90-180-й день после операции составило 11,1-9,0%. На 3-й, 20-й, 60-й и 180-й дни после операции количество эозинофилов у животных значительно увеличивается в 1,7-2,2 раза. На 180-й день после операции наблюдалось увеличение концентрации А1-глобулина на 69,3%. Достоверное увеличение содержания β-глобулина за 30-180 дней составляет 30,6% [1]. Концентрация γ-глобулина значительно снижается на 60-90-й день после операции на 19,3-10,2%. Когда количество фолликулостимулирующего гормона снижается на 70-85% почти во все периоды исследования, концентрация лютеинизирующего гормона снижается до 20-12% от исходного значения [3]. Содержание эстрадиола снижается на 20-180-й день после операции до уровня 58,3-11,9%. Количество прогестерона в сыворотке крови снижается на 20-27-й день после операции до уровня 64,2-17,85%. Однако концентрация эстрадиола и прогестерона резко и кратковременно повышается на 18,0-54,0% через 3 дня после операции. На 30-й день после операции определяется значительное увеличение количества эритроцитов на 24,4%. На 10-й день после операции содержание палочковидных нейтрофилов временно увеличивается на 23,1%. Количество базофилов увеличивается на 20-й день после операции. Содержание альбумина значительно увеличивается на 180-й день - на 20,5% [2].

Из-за изменения количественного состава крови может измениться иммунное состояние животного. На 3-й день после операции количество лейкоцитов увеличивается в среднем на 30,69%, а на следующий день исследования с небольшими колебаниями их количество становится ниже исходного уровня. На третий день уровень Т-лимфоцитов снижается на 11,75%. Количество фагоцитов на третий день увеличивается на 11,68%, уровень иммуноглобулина А резко снижается на 37,25%, а содержание иммуноглобулина G на третий день не меняется [5].

Стерилизация и кастрация влияют на обмен калия, натрия, фосфора и других веществ в организме животного. Динамика содержания кальция сопровождается значительным снижением катаболической фазы и увеличением анаболической фазы до стандартного значения (если у животного наблюдается нарушение уровня/гиперкальциемии). Динамика содержания фосфора волнообразная, сначала снижается, затем наблюдается превышение нормативного уровня на 11,99%, но на 8,15% ниже первого уровня, и уровень фосфора на всех этапах повышается. Динамика показателя натрия отрицательная, содержание хлора не меняется и колебания не регистрируются. Динамика калия волнообразная, превышающая нормативный показатель в катаболической фазе и снижающаяся ниже верхней границы контрольного интервала в анаболической фазе [7].

Из визуальных эффектов в первую очередь следует отметить изменение мышечной массы животного. Кастрация или стерилизация приводит к снижению массы тела и накоплению мышечной ткани. Эта операция в основном влияет на развитие мышц туловища, особенно мышц плечевого пояса и позвоночника [6]. У некоторых животных увеличиваются жировые отложения. Это связано с нарушением обмена веществ. Стерилизация и кастрация животных приводит к гормональным изменениям, которые могут стимулировать образование жировой ткани [9].

Во-вторых, меняется поведение животного. Животным не нужно метить свою территорию. Женский половой цикл не проявляется в действии. Аппетит большинства подвергнутых манипуляциям животных улучшается по мере увеличения веса.

Исходя из вышеизложенного, использование стерилизации и кастрации как способа коррекции поведения домашних животных является безопасным решением. Медикаментозное

подавление полового цикла небезопасно для здоровья животных, поэтому простая манипуляция - реальный вариант. В физиологии основным методом подтверждения функции органа или ткани является метод элиминации (удаления). Если функция утрачена после удаления, то этот орган ассоциируется с утраченной функцией. Поведенческие симптомы, исчезнувшие после удаления половых желез (маркировка области для привлечения представителей противоположного пола), подтверждают эту концепцию [10].

Все негативные последствия после операции устраняются врачом. Из всех известных методов контрацепции и подавления сексуального влечения стерилизация или кастрация является самым безопасным методом для животных и не имеет серьезных последствий.

СПИСОК ЛИТЕРАТУРЫ

1. Валиуллина, Д.Ф. Стерилизация собак методом электрокоагуляции яйцепроводов / Д.Ф. Валиуллина // Ученые записки Казанской государственной академии ветеринарной медицины им. Н. Э. Баумана. — 2013. — № 216. — С. 52–56.

2. Валиуллина, Д.Ф. Стерилизация собак на фоне применения «Овариовита» / Д.Ф. Валиуллина // Ученые записки Казанской государственной академии ветеринарной медицины им. Н. Э. Баумана. — 2010. — № 203. — С. 49–52.

3. Файзуллина, Н.З. Влияние различных методов кастрации на гомеостаз у собак / Н.З. Файзуллина, Д.Ф. Валиуллина // Ученые записки Казанской государственной академии ветеринарной медицины им. Н. Э. Баумана. — 2010. — № 203. — С. 267–272.

4. Гармаев, Б.Ц. Способ кастрации самцов сельскохозяйственных животных / Б.Ц. Гармаев, Б.Н. Гомбоев // Вестник АПК Ставрополья. — 2015. — № 4. — С. 84–87.

5. Гимранов, В.В. Показатели иммунного статуса у бычков при кастрационных ранах на фоне применения Ветоспорина и Витамэлама / В.В. Гимранов, Н.В. Фисенко, Р.Р. Вахитов // Вопросы нормативно-правового регулирования в ветеринарии. — 2013. — № 3. — С. 40–42.

6. Косилов, В.И. Влияние кастрации баранчиков киргизской тонкорунной породы на рост и развитие тканей и мышц / В.И. Косилов, Т.С. Кубатбеков, Б.Б. Траисов // Ғылым және білім / Наука и образование. — 2015. — № 4. — С. 36–43.

7. Определение минерального обмена при кастрации хряков на фоне иммунокоррекции / В.В. Решетняк, А.А. Стекольников, В.В. Бурдейный [и др.] // Международный вестник ветеринарии. — 2022. — № 1. — С. 221–228.

8. Скопичев, В.Г. Воздействие кастрации на морфологию эритроцитов / В.Г. Скопичев, Н.Н. Богачев // Международный вестник ветеринарии. — 2017. — № 2. — С. 42–45.

9. Смелкова, Е.В. Проблема ожирения, коррекция лишнего веса у собак / Е.В. Смелкова, Г.Г. Шаламова, А.М. Миндубаев // Ученые записки Казанской государственной академии ветеринарной медицины им. Н. Э. Баумана. — 2021. — № 246. — С. 210–213.

10. Шихова, Л.Р. Стерилизация как способ коррекции поведения кошек / Л.Р. Шихова, К.Е. Гуменюк, А.Л. Выставной // Вестник Омского государственного аграрного университета. — 2014. — № 2. — С. 60–62.

УДК 611.018:591.5

ГИСТОЛОГИЧЕСКОЕ СТРОЕНИЕ ЦЕНТРАЛЬНОЙ НЕРВНОЙ СИСТЕМЫ: СТРОЕНИЕ ГОЛОВНОГО МОЗГА И СПИННОГО МОЗГА

Е.Е. Разумкова, студентка
Научный руководитель: Р.Г. Уткина, ст. преподаватель
Новосибирский государственный аграрный университет

Аннотация. Центральная нервная система (ЦНС) играет ключевую роль в функционировании организма животных, обеспечивая интеграцию и координацию всех физиологических процессов. Гистологическое строение ЦНС включает различные типы клеток и тканей, которые выполняют специфические функции. В данной статье мы рассмотрим основные компоненты гистологического строения ЦНС животных.

Ключевые слова: центральная нервная система, головной мозг, спинной мозг, гистология, клетки, нейроциты, серое вещество, белое вещество, рога спинного мозга, нервные волокна, кора головного мозга.

Центральная нервная система состоит из головного и спинного мозга. Головной мозг включает в себя такие структуры, как кора, подкорковые ядра, мозжечок и ствол мозга. Спинной мозг проходит вдоль позвоночного столба и отвечает за передачу сигналов между головным мозгом и остальными частями тела.

Спинной мозг (СМ) состоит из двух симметричных половин, которые разделены глубокой щелью спереди и спайкой сзади. На поперечном срезе отчетливо видно серое и белое вещество. Серое вещество СМ имеет форму бабочки или буквы «Н» и включает передние, задние и боковые рога. Оно состоит из тел нейроцитов, нервных волокон и нейроглии.

Серый цвет серого вещества СМ обусловлен высоким содержанием нейроцитов. Большинство нейроцитов в СМ имеют мультиполярную морфологию. Эти клетки окружены спутанными нервными волокнами, образующими нейропиль. Аксоны в нейропиле слабо миелинизированы, а дендриты не имеют миелина. Нейроциты схожи по размеру и строению и формируют группы, образующие ядра.

В сером веществе СМ различают несколько типов нейроцитов:

1. Корешковые нейроциты — находятся в ядрах передних рогов и выполняют двигательную функцию; их аксоны покидают СМ через передние корешки и передают двигательные импульсы к скелетной мускулатуре.

2. Внутренние клетки — их отростки не выходят за пределы серого вещества СМ и заканчиваются в пределах своего сегмента или соседнего, выполняя ассоциативную функцию.

3. Пучковые клетки — их отростки формируют нервные пучки в белом веществе и направляются в соседние сегменты или вышележащие отделы нервной системы, также выполняя ассоциативную функцию [1].

Задние рога СМ короче и уже, они содержат следующие виды нейроцитов:

А.Пучковые нейроциты — располагаются диффузно, получают чувствительные импульсы от нейроцитов спинальных ганглиев и передают их по восходящим путям белого вещества в вышележащие отделы нервной системы (в мозжечок и кору больших полушарий);

В.Внутренние нейроциты — передают чувствительные импульсы от спинальных ганглиев к двигательным нейроцитам передних рогов и соседним сегментам [5].

В задних рогах СМ выделяют три зоны:

1. Губчатое вещество — состоит из мелких пучковых нейроцитов и глиоцитов.

2. Желатинозное вещество — содержит много глиоцитов и практически не имеет нейроцитов.

3. Собственное ядро СМ — состоит из пучковых нейроцитов, которые передают импульсы в мозжечок и зрительный бугор.

4. Ядро Кларка (грудное ядро) — состоит из пучковых нейроцитов, чьи аксоны направляются в мозжечок через боковые канатики.

В боковых рогах спинного мозга (СМ), расположенных в промежуточной зоне, находятся два медиальных промежуточных ядра и одно латеральное ядро. Аксоны пучковых ассоциативных нейронов медиальных промежуточных ядер передают импульсы в мозжечок. Латеральное ядро боковых рогов в грудном и поясничном отделах СМ является ключевым ядром симпатической части вегетативной нервной системы. Аксоны нейронов этих ядер формируют преганглионарные волокна, которые выходят через передние корешки СМ и заканчиваются на нейроцитах симпатического ствола, включая превертебральные и паравертебральные симпатические ганглии. В сакральном отделе СМ латеральное ядро выполняет функцию центрального ядра парасимпатической части вегетативной нервной системы [2].

Передние рога СМ содержат множество мотонейронов (двигательных нейронов), которые образуют две группы ядер:

1. Медиальная группа ядер – иннервирует мышцы туловища.

2. Латеральная группа ядер – ярко выражена в области шейного и поясничного утолщения и иннервирует мышцы конечностей.

По функциям мотонейроны передних рогов СМ делятся на:

1. Большие мотонейроны – диаметром до 140 мкм, передающие импульсы на экстрафузальные мышечные волокна, обеспечивая быстрое сокращение мышц.

2. Малые мотонейроны – поддерживающие тонус скелетной мускулатуры.

3. Мотонейроны, передающие импульсы интрафузальным мышечным волокнам (в составе нервно-мышечного веретена).

Мотонейроны являются интегративными единицами СМ и получают как возбуждающие, так и тормозные импульсы. До 50% поверхности тела и дендритов мотонейронов покрыты синапсами. В среднем на один мотонейрон человека приходится 25-35 тысяч синапсов, и одновременно на него могут поступать импульсы от тысяч синапсов, исходящих от нейронов спинального и супраспинальных уровней [3].

Также возможно возвратное торможение мотонейронов, так как ветви аксонов мотонейронов передают импульсы на тормозные клетки Реншоу, аксоны которых образуют тормозные синапсы на телах мотонейронов.

Аксоны мотонейронов выходят из СМ через передние корешки, достигают скелетных мышц и заканчиваются на каждом мышечном волокне моторной бляшкой.

Белое вещество СМ состоит из продольно ориентированных преимущественно миелинизированных нервных волокон, формирующих задние (восходящие), передние (нисходящие) и боковые (как восходящие, так и нисходящие) канатики, а также из глиальных клеток.

Головной мозг (ГМ) является высшим центральным органом, отвечающим за регуляцию всех жизненно важных функций организма, и играет ключевую роль в психической и высшей нервной деятельности.

ГМ развивается из нервной трубки. На ранних этапах эмбриогенеза краниальный отдел нервной трубки делится на три мозговых пузыря: передний, средний и задний. В дальнейшем, благодаря складкам и изгибам, из этих пузырьков формируются пять отделов ГМ: продолговатый мозг, мост, средний мозг, промежуточный мозг, конечный мозг.

Дифференцировка клеток нервной трубки в краниальном отделе при развитии ГМ происходит аналогично развитию спинного мозга. Камбием служит слой вентрикулярных (герменативных) клеток, расположенных на границе с каналом трубки. Эти клетки активно делятся и мигрируют в верхние слои, дифференцируясь в двух направлениях:

1. Нейробласты, которые становятся нейроцитами. Между нейроцитами устанавливаются сложные связи, формируя ядерные и экранные нервные центры. В отличие от спинного мозга, в ГМ преобладают центры экранного типа.

2. Глиобласты, которые становятся глиоцитами.

Ствол мозга включает продолговатый мозг, мост, мозжечок, а также образования среднего и промежуточного мозга. Ядра делятся на:

1. Чувствительные и двигательные ядра черепных нервов (ядра подъязычного, добавочного, блуждающего, языкоглоточного и предверно-улиткового нервов). Двигательные ядра расположены преимущественно медиально, а чувствительные – латерально.

2. Ассоциативные ядра, нейроны которых образуют связи с мозжечком и таламусом. Все эти ядра состоят из мультиполярных нейроцитов.

В центральной части продолговатого мозга располагается ретикулярная формация (РФ), которая начинается в верхней части спинного мозга и проходит через продолговатый мозг, распространяясь в задний, средний и промежуточный мозг. РФ состоит из сети нервных волокон и небольших групп мультиполярных нейроцитов с длинными дендритами и аксонов с многочисленными коллатералями, что позволяет образовывать множество синаптических связей с другими нейроцитами и восходящими и нисходящими нервными волокнами. Нисходящее влияние РФ регулирует вегетативные функции, контроль над мышечным тонусом и стереотипными движениями. Восходящее влияние обеспечивает общий уровень возбуждения коры головного мозга, необходимый для бодрствования. РФ передает импульсы не в строго определенные участки коры, а диффузно, образуя окольный афферентный путь в кору ГМ, по которому импульсы проходят медленнее, чем по прямым путям [2]. Кроме ядер и РФ, в продолговатом мозге также имеются восходящие и нисходящие пути.

Мост содержит в дорсальной части ядра V, VI, VII и VIII черепных нервов, ретикулярную формацию и волокна проводящих путей. В вентральной части расположены собственные ядра моста и волокна пирамидных путей.

Средний мозг включает крупные и важные образования — красные ядра, состоящие из гигантских нейроцитов, от которых начинается руброспинальный путь. В красном ядре происходит переключение волокон от мозжечка, таламуса и двигательных центров коры головного мозга.

Промежуточный мозг представлен главным образом таламусом (зрительным бугром), содержащим множество ядер. Нейроциты ядер таламуса получают афферентные импульсы и передают их в кору головного мозга. В подушке таламуса заканчиваются волокна зрительного пути. Таламус является коллектором почти всех афферентных путей. Под таламусом находится гипоталамус — один из высших центров интеграции вегетативной и соматической иннервации с эндокринной системой [3].

Гипоталамус является узлом связи, соединяющий ретикулярную формацию с лимбической системой, соматическую НС с вегетативной НС, кору БПШ с эндокринной системой. В составе ядер гипоталамуса (7 групп) имеются нейросекреторные клетки вырабатывающие гормоны: окситоцин, вазопрессин, либерины и статины [5].

Цитоархитектоника коры головного мозга включает шесть основных слоев:

1. I – молекулярный слой. Содержит мелкие нейроны (горизонтальные клетки Кахаля) и дендриты пирамидных клеток. Клетки Кахаля-Ретциуса важны для формирования структуры коры.

2. II – наружный зернистый слой. Состоит из звездчатых и малых пирамидных клеток. ГАМКергические клетки тормозят, а пирамидные выделяют глутамат.

3. III – наружный пирамидный слой. Включает малые, средние и крупные пирамидные нейроны, размер которых увеличивается к белому веществу. Их аксоны углубляются в белое вещество и могут быть проекционными или ассоциативными.

4. IV – внутренний зернистый слой. Содержит звездчатые и мелкие пирамидные нейроны, получающие информацию от таламуса через таламокорковые волокна. Волокна имеют радиальную и тангенциальную ориентацию [4].

СПИСОК ЛИТЕРАТУРЫ

1. Гистология. Лекционный курс. Лекция 9: Нервная система [Электронный ресурс] // Studfile.net : сайт. URL: https://studfile.net/preview/2783102/page:21/ (дата обращения: 02.05.2025).
2. Цитология, гистология и эмбриология: учебное пособие / А.Н. Фасахутдинова, С.Н. Хохлова, М.А. Богданова [и др.]. – Ульяновск, 2023. – 216 с.
3. Гурова С.В. Частная гистология / С.В. Гурова. – Пермь: ИПЦ «Прокростъ», 2021. – 124 с.
4. Гистологическое строение коры головного мозга. Строение головного мозга [Электронный ресурс] // Studfile.net : сайт. URL: https://studfile.net/preview/7653864/page:31/ (дата обращения: 02.05.2025).
5. Соловьёв Л.П. Цитология, гистология и эмбриология: в 2 ч. Ч. 2. Частная гистология / Л.П. Соловьев. – Караваево : Костромская ГСХА, 2023. – 202 с.

УДК 619:611.33:599.537

АНАТОМИЧЕСКИЕ ОСОБЕННОСТИ СТРОЕНИЯ ЖЕЛУДКА ДЕЛЬФИНОВ

К.И. Распопова, студентка
Научный руководитель: Е.А. Сысоева, канд. ветеринар. наук
Новосибирский государственный аграрный университет

Аннотация. В данной статье рассматриваются анатомические особенности желудка дельфинов, соответствующие их морфофизиологическим адаптациям к жизни в морской среде, на основе научной и исследовательской литературы. Обзор направлен на выяснение функций желудка дельфинов и их пищевой роли.

Ключевые слова: дельфин, желудок, пищевод.

Дельфины (семейство Delphinidae) являются высокоразвитыми морскими млекопитающими с особыми анатомическими и физиологическими особенностями. Одним из важных аспектов их биологии является строение желудка, который играет центральную роль в пищеварении и усвоении питательных веществ.

Морские млекопитающие подвержены множеству инфекционных заболеваний различной природы. Китообразные могут сталкиваться с бактериальными, грибковыми и вирусными инфекциями, а также с паразитарными инвазиями. Часто у дельфинов в организм попадают инородные тела. Для их удаления применяется гастроскопия. Это исследование углубляет имеющиеся знания о дельфинах и предоставляет дополнительные важные данные, позволяющие специалисту более детально оценить состояние их желудка [2, 3].

Дельфины обычно питаются придонными рыбами (ставрида, сельдь и скумбрия) и головоногими моллюсками. Дельфины охотятся на рыбу группами: они окружают косяк и загоняют его в ловушку, после чего каждый дельфин по очереди ловит рыбу. Дельфины не пережёвывают добычу, а проглатывают ее целиком, головой вперёд, а крупную рыбу разгрызают. Взрослый дельфин за день съедает около 10-20 кг рыбы или другой морской пищи [5, 7].

Из-за того, что дельфины не пережевывают пищу, их пищеварительная система полностью отвечает за её переработку. Они обладают уникальной анатомией пищеварительного тракта, приспособленной к условиям их жизни в океане и особенностям питания. Желудок дельфинов состоит из нескольких камер, каждая из которых выполняет определённые задачи в процессе переваривания [4, 8, 9].

Физиология желудочно-кишечного тракта дельфинов своеобразна, поскольку она напоминает систему пищеварения наземных копытных, таких как бегемоты и верблюды. Их желудок *(ventriculus)* состоит из трёх камер – преджелудка (*proventriculus*), пилорической и

фундальной камер (*ventriculum piloricum et fundalis*), что позволяет эффективно перерабатывать пищу, преимущественно состоящую из рыбы, а также деминерализовать кости. Изучение нижних камер возможно только с помощью современных методов визуализации или после вскрытия, но преджелудок можно исследовать с использованием эндоскопии (рис. 1) [3, 9].

Рисунок 1 – Эндоскопия первого отдела желудка у дельфина. Норма

Желудок дельфина имеет сложное строение, делясь на три камеры. Передний отдел представляет собой самую объемную часть желудка, где слизистая оболочка выстлана многослойным плоским ороговевающим эпителием. Этот отдел не содержит желез и образует множество складок, различающихся по высоте и направлению.

Пищевод (*esophagus*) открывается в преддверие желудка (*antrum piloricum*), представляющее собой небольшое расширение на вентральной стенке переднего отдела. Из этого преддверия пища поступает через отверстие (*ostium medius*) в средний отдел желудка.

Слизистая оболочка (*tunica mucosa*) среднего отдела образует высокие продольные складки, плотно соприкасающиеся друг с другом, и выстлана столбчатым эпителием. В этом отделе находятся многочисленные железы, схожие по своему строению с фундальными железами (*gll. gastricae*) однокамерного желудка. Следом за средним отделом располагается соединительный канал (*canalis conjunctivum*) длиной 6-8 см и шириной 1-1,5 см, который ведет в пилорический отдел желудка. Этот канал начинается с отверстия на медиальной стенке среднего отдела, имеющего хорошо выраженный сфинктер. Слизистая оболочка канала гладкая, иногда с невысокими складками. Она также выстлана столбчатым эпителием и содержит редкие пилорические железы [4, 9].

Пилорический отдел желудка представляет собой тонкостенный трубчатый орган, имеющий несколько уплощённую форму, напоминающую подкову. Соединительное отверстие канала (*ostium pylorico-fundalis*), объединяющее его с пилорическим отделом, имеет сфинктер (*m. sphincter pylorico-fundalis*), который развит значительно меньше по сравнению с сфинктером канала, соединяющим его со средним отделом желудка. Слизистая оболочка пилорического отдела более гладкая по сравнению с другими отделами желудка и содержит железы, строение которых схоже с пилорическими железами (*gll. pyloricae*) однокамерного желудка млекопитающих. Пилорический отдел желудка дельфина прилегает к печени (*hepar*) и поджелудочной железе (*pancreas*), а его конечные участки находятся вблизи ампулы двенадцатиперстной кишки (*ampula duodenum*) [4, 8].

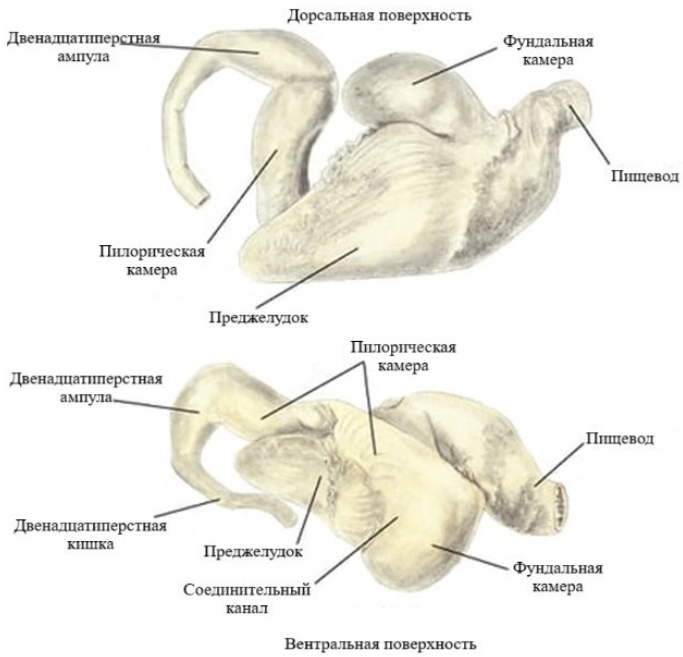

Рисунок 2 – Схема желудка дельфина. Вид сверху. Вид снизу. (Иллюстрация д-ра Дж. Константинеску)

Дельфины постоянно находятся в поисках рыбы и кальмаров в своей естественной среде обитания. Их уникальная система пищеварения позволяет им быстро питаться, не задерживаясь надолго, и эффективно перерабатывать пищу, чтобы быстро получать энергию, а также оставаться лёгкими и подвижными в воде [1, 6].

Таким образом, анатомические черты желудка дельфинов отражают их экологические ниши и адаптации к окружающей среде. Изучение структуры и функции желудка дельфина является важным этапом в исследовании их биологии и поведения, что может помочь в более эффективном сохранении этих удивительных морских млекопитающих.

СПИСОК ЛИТЕРАТУРЫ

1. Дуванова М.А., Денисенко Т.Е. Гематологические, биохимические, цитологические и микробиологические показатели состояния здоровья китообразных при диагностике заболеваний репродуктивной системы. В сборнике: морские млекопитающие Голарктики. Сборник научных трудов по материалам IX международной конференции. 2018. С. 171-173.

2. Карягина К.О, Денисенко Т.Е. Бактериальные инфекции как причины выбросов диких китообразных чёрного моря // Актуальные проблемы ветеринарной медицины, зоотехнии, биотехнологии и экспертизы сырья и продуктов животного происхождения. - М.: Сельскохозяйственные технологии, 2023. - С. 428-429.

3. Пахомова А. А., Сысоева Н. Ю. Заболевания дельфинов в условиях океанариумов // МНИЖ. 2019. №1-1 (79).

4. Фролова А.А. Некоторые анатомические особенности строения органов головной и передней туловищной кишки дельфинов-афалин // Молодежь и наука. - 2015. - С. 1-4.

5. Чечина О. Н., Кондратьева Н. Л., Степанова Л. В., Стреляная В. Н. Этапы развития пищевого поведения у детеныша Черноморского дельфина афалина в онтогенезе // Ученые записки Крымского федерального университета имени В. И. Вернадского. Биология. Химия. 2013. №1 (65).

6. Alessandra Neri, Cecilia Mancusi, et al Chapter Stomach contents of bottlenose dolphin Tursiops truncatus (Montagu, 1821): First results from specimens stranded in the Tuscan

Archipelago in the period 1990–2021 // Monitoring of Mediterranean Coastal Areas: Problems and Measurement Techniques, 1. - Florence: Firenze University Press, 2022. - С. 1-9.

7. Dolphin GI Infections: Diagnose & Treat Gastrointestinal Infections in Cetaceans // MiDOG Animal Diagnostics. 2023. URL: https://www.midogtest.com/blog/dolphin-gi-infections/ (дата обращения: 13.04.2025).

8. Dolphins Have Three Stomachs: Fascinating Facts About Dolphins in Hawaii // Dolphins and You. 2025. URL: https://www.dolphinsandyou.com/dolphins-three-stomachs-facts-hawaii/ (дата обращения: 13.04.2025).

9. Gerussi T, Graïc JM, Orekhova K, Cozzi B, Grandis A. Vascularization of the gastrointestinal tract of the bottlenose dolphin (Tursiops truncatus, Montagu 1821). J Anat. 2024.

УДК 619:611.314:569.535

ОСОБЕННОСТИ СТРОЕНИЯ ЗУБОВ У НАРВАЛОВ

К.И. Распопова, студентка
Научный руководитель: Е.А. Сысоева, канд. ветеринар. наук
Новосибирский государственный аграрный университет

Аннотация. В статье рассматриваются особенности строения и функции зубов у нарвалов по изученным исследовательским работам. Предполагается возможное их значение.

Ключевые слова: нарвал, киты, зуб, рог, кость.

Исследование ископаемых китообразных позволяет получить ценные сведения об эволюционном развитии и многообразии этих морских млекопитающих. Ископаемые останки дают уникальную возможность исследовать анатомию, филогенетические взаимосвязи и экологические адаптации древних китообразных [3].

Нарвал – прибрежное китообразное животное из семейства нарваловых. Нарвалы обитают в северных приполярных широтах. Самцы могут вырастать до 4,7 м в длину и весить 1600 кг. Самая заметная особенность – длинный спирально закрученный рог, немного напоминающий штопор [1]. На самом деле, этот рог не является костяным, как оленьи рога, и не является рогом, сделанным из кератина, как у носорога. Рог однорогого кита – это уникальный клык *(dens caninus)* [2]. Очень редко встречаются нарвалы, у которых есть даже два длинных рога. Помимо выступающего клыка, во рту есть не более одного зуба. Примерно у 15 % самок также появляется длинный зуб, но он короче, чем у самцов [9].

На конце бивня может быть эмаль (*enamelum*). В цементе (*caementum*) часто появляются продольные трещины, которые продолжаются за вдавленными участками спирали. Поэтому бивень нарвала круглый в сечении. Цемент отделен от дентина (*dentinum*) ярко выраженным переходным кольцом. Дентин может иметь концентрические кольца. Полость пульпы (*cavitas pulparis*) простирается почти по всей длине бивня, создавая полость внутри него [5].

Подробным исследованием анатомии зубов нарвала занимались американские ученые в 2008 году. Согласно их исследованиям, были созданы цифровые 3D-реконструкции трёх особей нарвалов, которые позволили получить чёткое представление о зубах и связанных с ними костных структурах [4].

Длина черепа у плода составляет примерно 6,5 см, а ширина – 5 см. Окостенение основных костей черепа не завершенное. Верхнечелюстные кости углублены в передне-брюшной части, образуя две заметные пары зубных альвеол (*alveoli dentales*). У плода хорошо развиты предглазничные и заглазничные отростки (*processus preorbitalis et postorbitalis).* На верхней челюсти видны две пары зубов – будущие бивни и рудиментарные зубы. Обе пары расположены в соответствующих лунках в верхней челюсти (рис. 3). Будущие бивни расположены спереди и медиально по отношению к рудиментарной паре зубов. Это

исследование показало, что в процессе развития будущие бивни смещаются назад и образуют два больших бивня взрослого нарвала (рис. 4). Рост и развитие рудиментарной пары зубов завершается на более поздних стадиях развития. Будущие бивни и рудиментарная пара зубов демонстрируют асимметрию [4].

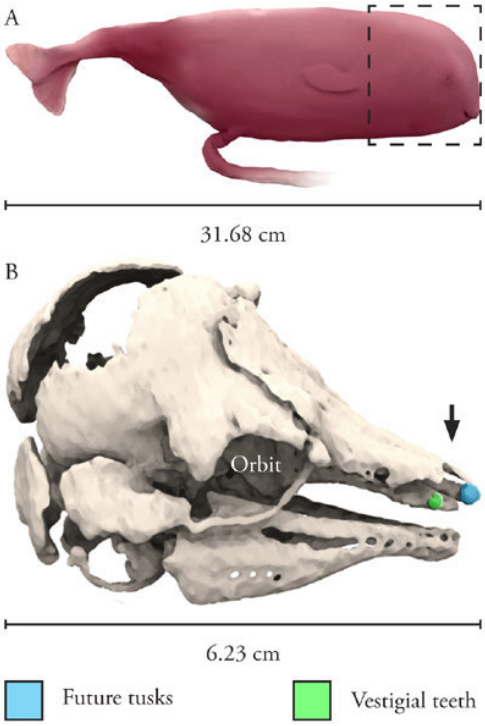

Рисунок 3 – Зубы самки нарвала на стадии эмбрионального развития. (A) Вид сбоку на весь плод и (B) вид сбоку на череп и зубы; плод на стадии развития от четырех до шести месяцев. Вид сбоку на 3D-модель поверхности плода, полученную с помощью компьютерной томографии.

У самок длина головы составляет 56 см, а ширина у основания – 48 см. Как и у большинства китообразных, череп асимметричный, а костные структуры смещены в левую сторону головы. Бивни расположены позади и медиальнее рудиментарной пары зубов. У самок парные бивни обычно остаются в верхней челюсти. Бивни асимметричны. Углубления для клыков в черепе начинаются у основания зубов и заканчиваются в самой дальней части каждой соответствующей верхнечелюстной кости [4].

3D-модели демонстрируют ранее не описанные лунки для рудиментарных зубов. Лунки для рудиментарных зубов начинаются у основания бивней и заканчиваются в самой дальней части верхней челюсти. Хорошо развитые лунки для рудиментарных зубов у взрослого нарвала имеют большое значение, поскольку дают представление об эволюции современного зубного ряда нарвала. Рудиментарная пара зубов также демонстрирует асимметрию. Длина левого бивня составляет 18,5 см, а правого – 17,5 см [4].

У взрослой самки нарвала рудиментарный зуб слегка выступает из кости. Наличие рудиментарных зубов у взрослых нарвалов в литературе практически не упоминается, возможно, потому, что рудиментарные зубы могут выступать из кости и легко теряются во время вскрытия и подготовки (рис.5) [4].

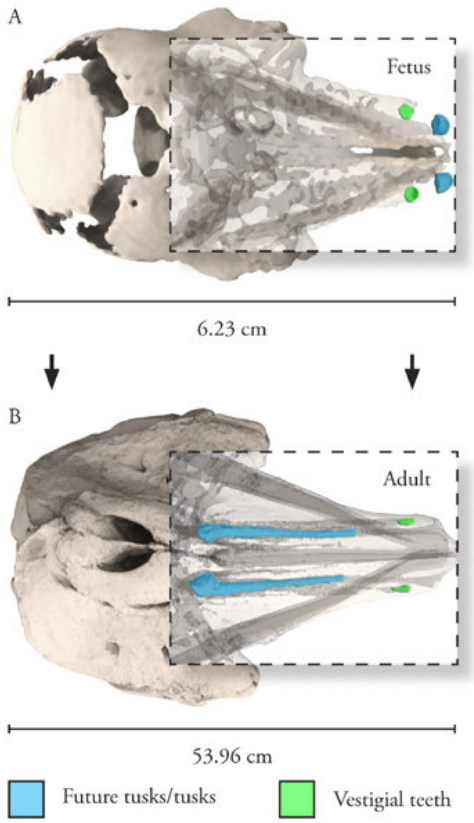

Рисунок 4 – Миграция зубных структур в процессе развития. (A) Вид сверху на плод женского пола и (B) вид сверху на взрослую самку; черепа приведены к одинаковой длине основания. Рострумы прозрачны для полной визуализации зубов.

Рисунок 5 – Аутопсия черепа нарвала американскими исследователями в 1900-1918

Длина головы самца нарвала 62,5 см, а ширина у основания – 50 см. Как и у самки нарвала, череп самца нарвала асимметричный. Правый бивень остаётся в черепе, а левый бивень выступает из левой верхней челюсти. Гнезда для бивней начинаются у основания зубов и заканчиваются в самой дальней части каждой соответствующей верхней челюсти. Рудиментарная пара зубов также несимметричная. Левый бивень имеет длину 90 см, а правый – 21 см. Цифровые 3D-изображения показывают, что, в отличие от рудиментарных зубов самки, рудиментарные зубы самца нарвала не вросли в кость, а находятся в мягких тканях сбоку от челюстей (рис. 6) [4].

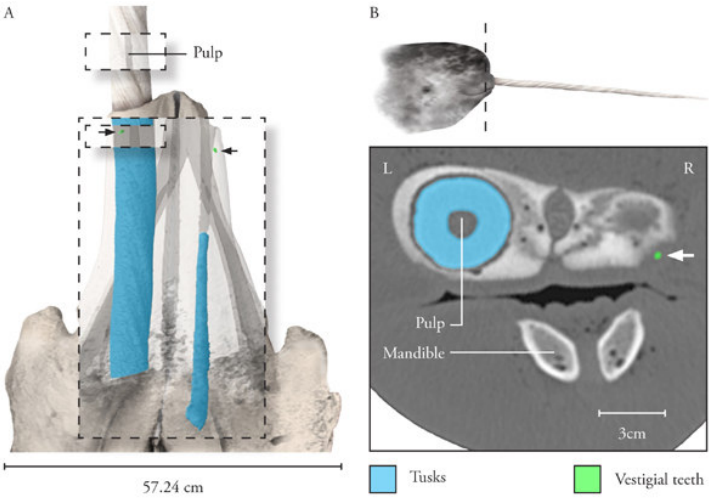

Рисунок 6 – Зубы взрослого самца нарвала. (A) Вид черепа и зубов со стороны спины; левый рудиментарный зуб находится ниже бивня, как показано на вставке. На детали показана полость бивня в прорезавшемся бивне. (B) Вид головы самца нарвала сбоку с плоскостью сечения и корональным срезом КТ. Боковой вид

Биологические исследования группы ученых, среди которых были Мартин Нвиия, Фредерик Эйхмиллер, Уинстон Куо и др., показывают, что бивни – это чувствительные органы, которые предоставляют важную информацию об окружающей среде. Нарвалы могут определять свои любимые места кормления, размножения и зимовки по глубине, температуре и солёности воды [10].

Бивни нарвалов становятся такими чувствительными из-за тысяч маленьких пор на поверхности. Они направляют воду внутрь, к твёрдой эмали, которая защищает сердцевину, где кровеносные сосуды и нервы проходят от кончика к мозгу [6]. Внутри китового рога есть пучок нервных волокон со сложной структурой, подобной оптическим волокнам (рис. 7).

Следовательно, некоторые исследователи предположили, что рог может быть своего рода органом чувств нарвалов. Они могут использовать свои длинные рога, чтобы чувствовать концентрацию ионов, температуру, толщину льда, давление воды и движения рыбы в морской воде [7].

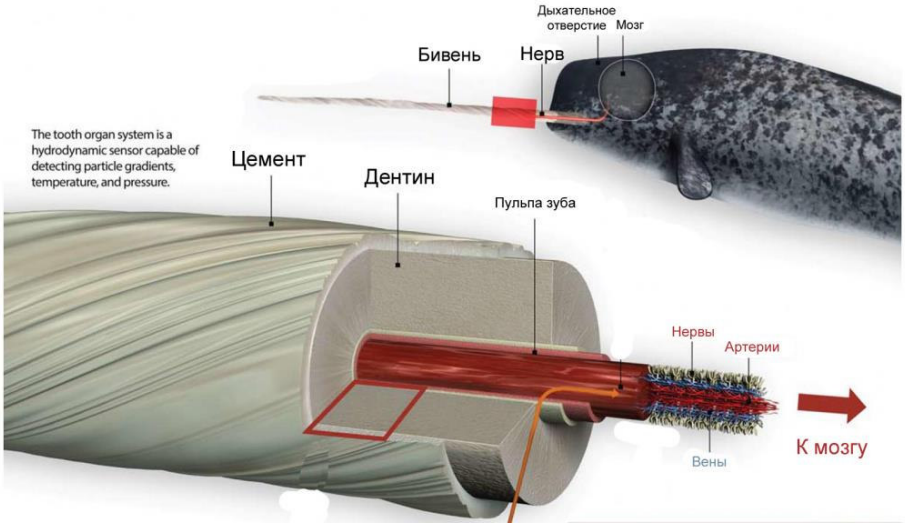

Рисунок 7 – Строение бивня нарвала. По Nweeeia et al. (2014)

Никто точно не знает, но обычно считается, что однорогим китам не грозит вымирание. Однако Конвенция о международной торговле видами диких животных и растений, находящимися под угрозой исчезновения, по-прежнему относит однорогого кита к категории

объектов торговли, которые необходимо контролировать, чтобы предотвратить попадание этого вида под угрозу исчезновения [8].

Таким образом, в статье были рассмотрены особенности строения и функции зуба нарвалов по изученным исследовательским работам. Данные вопросы все еще вызывают сомнения у ученых, и их изучение активно продолжается в наши дни.

СПИСОК ЛИТЕРАТУРЫ

1. Жариков, К.А. Нарвал / К.А. Жариков // Большая российская энциклопедия. Электронная версия; https://old.bigenc.ru/biology/text/2248992 Дата обращения: 25.10.2024
2. Носова, Е.И. Исследование, атрибуция и проблемы деградации «благородной» кости: историографический обзор / Е.И. Носова // Вопросы подводной археологии. – 2022. – №. 13. – С. 70-88.
3. Картмазова, Ю. Морской единорог – нарвал / Ю. Картмазова, 2022 – URL: https://zoographia.ru/articles/v-vode/morskoy-edinorog-narval/
4. 3D Visualization of the Dental Anatomy of the Narwhal, Monodon monoceros Ethan M. Tyler, Martin T. Nweeia, Brent R. Whitaker, Charles W. Potter, Timothy H. Phelps, Elliot K. Fishman, Gary P. Lees
5. Bennion RF, MacLaren JA, Coombs EJ, Marx FG, Lambert O, Fischer V.. 2023. Convergence and constraint in the cranial evolution of mosasaurid reptiles and early cetaceans. Paleobiology. 49(2):215–231. doi:10.1017/pab.2022.27. – DOI
6. Bianucci G, Bosio G, Malinverno E, de Muizon C, Villa IM, Urbina M, Lambert O.. 2018. A new large squalodelphinid (Cetacea, Odontoceti) from Peru sheds light on the early Miocene platanistoid disparity and ecology. Royal Society Open Science. 5(4):172302. doi:10.1098/rsos.172302. - DOI - PMC - PubMed
7. Claudia Frickel Narwale: Die Einhörner der Ozeane und ihr merkwürdiger Stoßzahn // JOYN - URL: https://www.prosieben.de/serien/galileo/news/narwale-steckbrief-stosszahn-aussehen-ernaehrung-feinde-lebensraum-343613 2024
8. Coste, A., Fordyce, R. E., & Loch, C. (2023). A new fossil dolphin with tusk-like teeth from New Zealand and an analysis of procumbent teeth in fossil cetaceans. Journal of the Royal Society of New Zealand, 54(5), 738–757. https://doi.org/10.1080/03036758.2023.2267456
9. Geraldine Patrick Encina, PhD Meet the narwhal, the long-toothed whale that inspired worldwide legends – URL: https://www.oneearth.org/species-of-the-week-narwhal/
10. Nweeia, Martin. (2024). Biology and Cultural Importance of the Narwhal. Annual review of animal biosciences. 12. 187-208. 10.1146/annurev-animal-021122-112307.

УДК 619:611.42:599

ОСОБЕННОСТИ ЛИМФАТИЧЕСКОЙ СИСТЕМЫ ВОДНЫХ МЛЕКОПИТАЮЩИХ

К.И. Распопова, студентка
Научный руководитель: Н.А. Сигарева, канд. биол. наук, доцент
Новосибирский государственный аграрный университет

Аннотация. Данная статья посвящена обзору литературы об анатомических, гистологических и функциональных особенностей лимфатической системы водных млекопитающих. Рассматривается ее роль в поддержании гомеостаза, иммунной защите и удалении отходов. Предполагаются адаптации, необходимые для жизни в водной среде. Анализируются данные о структуре лимфатических сосудов, лимфоузлов и других лимфоидных образований.

Ключевые слова: водные млекопитающие, лимфатическая система, лимфоидная ткань, фолликулы.

Лимфатическая система состоит из лимфатических сосудов, лимфатических узлов и других лимфоидных органов, и выполняет несколько жизненно важных функций, включая фильтрацию лимфы и поддержку иммунной реакции. У водных млекопитающих наличие специфических адаптаций в лимфатической системе обусловлено их средой обитания. Изучение гистологических особенностей лимфатической системы этих животных позволяет лучше понять механизмы их защиты от инфекций и адаптацию к жизни в воде.

Исследования упомянутые в статье проводились на образцах тканей, полученных от китов, добытых в результате гуманного отлова для научных исследований. Образцы фиксировались в формалине и окрашивались гематоксилином и эозином. Микроскопические исследования проводились с использованием светового микроскопа [6].

Лимфатическая система выполняет несколько жизненно важных функций в организме. Она осуществляет дренажную функцию, отводя избыточную жидкость в кровь из всех тканей и органов, серозных полостей, межоболочечных пространств центральной нервной системы и суставов. Кроме того, лимфатическая система резорбирует из тканей коллоидные растворы белковых веществ, которые не могут проникать в капилляры, а из кишечника всасывает жиры и белки. Она также выполняет защитную функцию, очищая тканевую жидкость от чужеродной инфекции, микроорганизмов и токсинов. Кровообразовательная функция заключается в том, что в лимфатических узлах происходит развитие лимфоцитов и образование антител [2, 7].

В целом, у млекопитающих лимфатические сосуды хорошо развиты и содержат множество клапанов. По сравнению с земноводными и пресмыкающимися, у млекопитающих наблюдается большее количество лимфатических узлов и ускоренное движение лимфы по лимфатическим сосудам. Это связано с большими размерами животных и их активным образом жизни, что требует более эффективной транспортировки лимфы для участия в иммунных реакциях и удалении избыточного межклеточного вещества Лимфа содержит антитела, лимфоциты и другие клетки иммунной системы, которые помогают защищать организм от инфекций. Лимфатические узлы, расположенные вдоль лимфатических сосудов, служат важными фильтрами, задерживающими патогены и обеспечивающими концентрацию иммунных клеток в местах, где они наиболее необходимы. [3, 7].

Водные млекопитающие, такие как дельфины, тюлени и китообразные, демонстрируют значительные изменения в лимфатической системе, способствующие их эффективному существованию в водной среде. Можно предположить, что у них имеются более широкий просвет сосудов (как кровеносных, так и лимфатических) и более эластичные стенки, по сравнению с наземными млекопитающими, связанные с необходимостью адаптироваться к высокому гидростатическому давлению в воде [5].

Количество лимфатических узлов может уменьшаться, что может быть связано с характером их миграционного образа жизни и потребностью в менее активном иммунном контроле. В лимфоидных образованиях работают иммунокомпетентные клетки, участвующие в общей и местной иммунной реакции, формируя единую иммунную систему. Брыжеечные лимфатические узлы являются составными частями лимфатической системы организма и расположены в брыжейке кишечника, между складками брюшной полости. Согласно исследованиям, на срезах брыжеечных лимфатических узлов серого кита наблюдается выраженная соединительнотканная структура. Капсула узла плотная, а трабекулы проявляются в небольшом объеме. Четкое разделение на зоны лимфатического узла отсутствует, а соотношение коркового и мозгового вещества составляет 3:1 (рис. 1). [6].

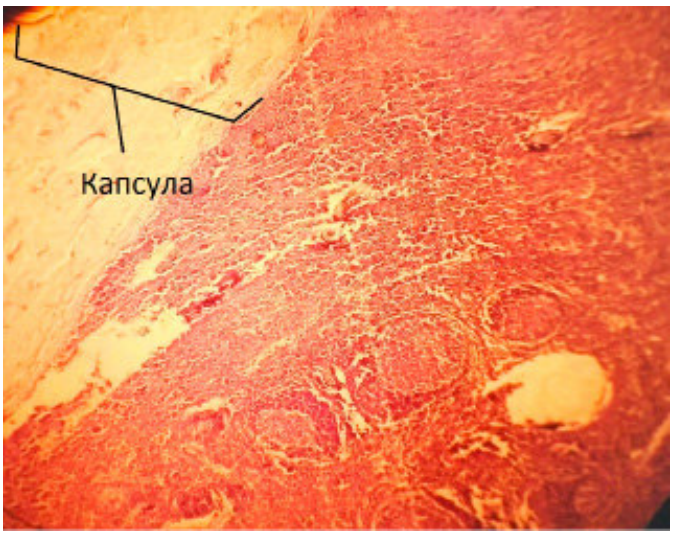

Рисунок 1 – Корковое вещество брыжеечного лимфатического узла серого кита (увеличение ×400). Окраска гематоксилин – эозин

Лимфоидные фолликулы в лимфатическом узле расположены произвольно, без четкой структуры или последовательности. На одном срезе можно обнаружить от 53 до 69 фолликулов. Наиболее крупные из них имеют средние размеры около 650 × 750 мкм, тогда как самые мелкие достигают 100 × 125 мкм. В большинстве случаев все лимфоидные фолликулы являются вторичными [6].

Морфофункциональный статус лимфатических узлов варьирует в зависимости от их расположения. Соотношение лимфоидных узелков с герминативным центром и без него сближает паховые и брыжеечные лимфоузлы; соотношение корковой и мозговой зон – паховые и трахеобронхиальные лимфоузлы; а величина паракортикальной зоны – брыжеечные и трахеобронхиальные лимфоузлы. Отличия наблюдаются в отдельных структурно-функциональных зонах лимфоузлов, относящихся к разным лимфатическим регионам. Паракортикальная зона, корковая зона и синусы пахового лимфоузла различаются по занимаемой площади с брыжеечными и трахеобронхиальными лимфоузлами. В брыжеечном лимфоузле мякотные тяжи занимают меньшую площадь, что отличает его от пахового и трахеобронхиального лимфоузлов. Важно отметить, что различия в структуре лимфоузлов не всегда обусловлены их делением на соматические и висцеральные [2, 4].

Следует подчеркнуть активное развитие соединительной ткани вокруг стенок сосудов, синусов и в лимфоидной паренхиме. Обобщая выше перечисленное, лимфоидные фолликулы концентрической формы выявляются не на всей площади среза. Тщательное исследование лимфоидной ткани показало, что плотность расположения развивающихся клеток была довольно низкой. В центральной части скоплений лимфоидной ткани были обнаружены липоциты, что не типично для морфологии лимфатического узла. Бластные клетки встречались редко, в то время как основную массу составили хаотично размещенные мелкие и средние лимфоциты, а также отдельные макрофаги. В целом, было отмечено расстройство структурной организации лимфатических узлов, что, как правило, приводит к снижению их иммунного потенциала [1].

Лимфатическая система дельфинов, китов, тюленей демонстрирует множество уникальных адаптаций, обеспечивая эффективное функционирование в условиях водной среды. Эти адаптации касаются как структурных, так и функциональных особенностей, что подчеркивает важность дальнейших исследований в этой области. Понимание физиологии лимфатической системы водных млекопитающих может значительно способствовать изучению их здоровья, а также оказать влияние на методы защиты этих видов в условиях изменения климата и антропогенного воздействия. Дальнейшие исследования в этой области могут способствовать созданию новых эффективных методов защиты и сохранения этих уникальных животных.

СПИСОК ЛИТЕРАТУРЫ

1. Володина, В.В. Морфология лимфатического узла каспийского тюленя (Pusa caspican Gmelin, 1788) в разные возрастные периоды / В.В. Володина, М.П. Грушко, Н.Н. Федорова // Актуальные вопросы ветеринарной биологии. – 2018. – № 3. – С. 32-36.
2. Горчакова, О.В. Функциональная морфология лимфоузлов разной локализации и их ответ на фитотерапию / О.В. Горчаков, В.Н. Горчаков // Современные проблемы науки и образования. – 2015. – № 4. С. – 458-465.
3. Исаев, Р.И. Аллергия. Лимфатическая система и ее задачи / Р.И. Исаев, Р.А. Шихахмедов // Международный журнал гуманитарных и естественных наук. – 2023. – № 2-1. – С. 6-11.
4. Кавцевич Н.Н. Цитохимические особенности лимфоцитов крови дельфинов афалин при содержании в неволе / Н.Н. Кавцевич // Актуальные вопросы ветеринарной биологии. – 2011. – № 3 (11). – С. 18-23.
5. Помойницкая Т.Е. Анатомические особенности мочеиспускательного канала и его кровоснабжение у байкальской нерпы / Т.Е. Помойницкая // Вестник КрасГАУ. – 2021. – № 9. – С. 214-219.
6. Особенности цитоархитектоники лимфатических узлов брыжейки серого кита (Eschrichtius robustus) / А.В. Романова, Л.А. Букина, В.М. Созонов // Научное обозрение. Педагогические науки. – 2019. – №5. – С. 75-78.
7. Чепак Н.В. Развитие и составные части лимфатической системы / Н.В. Чепак // проблемы научно-практической деятельности. Поиск и выбор инновационных решений. – Челябинск: OMEGA SCIENCE, 2021. – С. 190-192.

УДК 619:611.81:598.1

СТРОЕНИЕ ГОЛОВНОГО МОЗГА ПРЕСМЫКАЮЩИХСЯ

С.А. Раупов, студент
Научный руководитель: Е.А. Сысоева, канд. ветеринар. наук
Новосибирский государственный аграрный университет

Аннотация. В статье рассмотрено строение головного мозга пресмыкающихся, описана структура нервной системы головного мозга на основании данных отечественных и зарубежных авторов. Приводятся видовые особенности.

Ключевые слова: мозг, нервная система, головной мозг, пресмыкающиеся, рептилии.

Для нервной системы змей характерен небольшой головной и мощный длинный спинной мозг. Это обусловливает с одной стороны, примитивность высшей нервной системы и, с другой стороны – высокую координацию, точность и реактивность движения мускулатуры тела [1].

Спинной мозг (*Medulla spinalis*) имеет сходное строение со всеми позвоночными. Основным принципом организации спинного мозга является его сегментарное строение и внутреннее разделение на серое и белое вещество. Он располагается в позвоночном канале от первого шейного позвонка до крестца, где переходит в краевую нить (*filum terminale*). По ходу спинного мозга имеется два утолщения: шейное (*intumescentia cervicalis*), сегменты которого управляют крыльями и пояснично-крестцовое (*intumescentia lumbosacralis*), связанное с иннервацией задних конечностей. Разделение серого вещества на передние (вентральные) (*cornu ventralis*) и задние (дорсальные) (*cornu dorsale*) рога выражено слабо. Боковые рога практически отсутствуют, в связи с чем, нейроны, связанные с вегетативной нервной системой, располагаются ближе к центральному району серого вещества (*substantia grisea*) (рис. 1) [2].

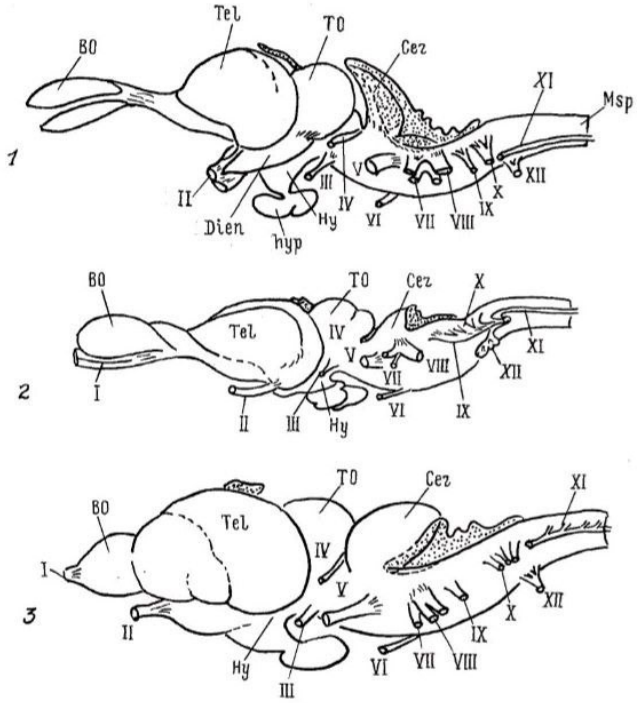

Рисунок 1 – Общий вид головного мозга некоторых представителей современных рептилий *1 – ящерица Varanus exanthematicus, 2 – питон Piton regius, 3 – черепаха Pseudemis ccripta elegans. BO – обонятельная луковица, Tel – конечный мозг, TO – крыша среднего мозга, Dien – промежуточный мозг, Hy - гипоталамус, hyp – гипофиз, Cer – мозжечок, Msp – спинной мозг, I–XII – черепно-мозговые нервы (nervi craniales)*

Черепные нервы (*nervi cranialis*) являются частью периферической нервной системы, но будут обсуждаться здесь вместе с другими черепными структурами. Они образованы периферическими аксонами и контролируют многие жизненно важные функции организма. Функции большинства из них можно оценить у рептилий. Каудальнее обонятельного (*nervus olfactorius*) и конечного нервов (*nervus terminale*) остальные черепные нервы выходят вентрально и латерально из мозга. У большинства рептилий имеется от 12 до 13 черепных нервов, но у змей их всего от 11 до 12. Двенадцать пар (10 у современных амфибий) черепных нервов выходят из мозга следующим образом: обонятельный (*nervus olfactorius*) (I) из конечного мозга; зрительный (*nervus opticus*) (II) из промежуточного мозга; глазодвигательный (*nervus oculomotorius*) (III), блоковый – (*nervus trochlearis*) (IV) и отводящий (*nervus abducens*) (VI) из среднего мозга; тройничный (*nervus trigeminus*) (V), лицевой (*nervus facialis*) (VII), слуховой (*nervus vestibulo-cochlearis*) (VIII), языкоглоточный (*nervus glossopharingeus*) (IX) и блуждающий (*nervus vagus*) (X) из продолговатого мозга. Добавочный (*nervus accesorius*) (XI) и подъязычный (*nervus hypoglossus*) (XII) черепные нервы также выходят из продолговатого мозга у других позвоночных, но, по-видимому, укорочение черепа помещает их за пределы черепа у амфибий; следовательно, они становятся спинномозговыми нервами [3, 4].

Формирующиеся у рептилий и других высших позвоночных связи сенсорных ядер продолговатого мозга с моторными и вегетативными центрами головного мозга обеспечивают такие сложные рефлекторные реакции как жевание, глотание, слюноотделение, рвотный рефлекс. Восходящие связи сенсорных областей мозга связаны с формированием пищевого и питьевого поведения. Наибольшие изменения в продолговатом мозге рептилий связаны с октаво-латеральной системой. Переход к наземному образу жизни привел к редукции центров октаво-латеральной системы, связанных с боковой линией *(linea lateralis*) и электрорецепцией и последующим развитием вестибулярных и слуховых центров (VIII – слуховой) (*nervus vestibulo-cochlearis*). Формируется сложный комплекс вестибулярных и слуховых ядер,

связанных трактами со спинным и средним мозгом. Вентральные отделы продолговатого мозга занимает висцеромоторная зона, которая включает моторные ядра тройничного, лицевого, языкоглоточного и блуждающего нервов. Они обеспечивают иннервацию дыхательной и языко-глоточной мускулатуры. Соматомоторная зона связана с моторными центрами III (глазодвигательный нерв) (*nervus oculomotorius*), IV (блоковый нерв) (*nervus trochlearis*), VI (отводящий нерв) (*nervus abducens*) (глазодвигательные ядра) и XII (подъязычный нерв) (*nervus hypoglossus*) черепно-мозговых нервов. Интересно, что среди рептилий наиболее сложным строением моторного ядра XII нерва обладают хамелеоны, отличающиеся наиболее сложным мышечным аппаратом языка. Таким образом, у рептилий, при сохранении общего плана строения продолговатого мозга, наблюдается четкая эволюционная тенденция к усложнению и дифференциации как морфологической структуры, так и системы проводящих трактов мозга [2].

У рептилий в мозжечке выделяют традиционные для всех позвоночных отделы: латеральные области и медиальную часть. Латеральные области, хорошо развитые у низших позвоночных и связанных с октаво-латеральной системой и получившие наименование ушки мозжечка (*auriculae cerebelli*) у рептилий практически редуцируются и превращаются в клочково-узелковую долю (*lobus flocculo-nodularis*). Медиальная часть составляет тело мозжечка (*corpus cerebelli*), разделяемый бороздами на доли и дольки. В глубине тела мозжечка у рептилий формируются два ядра, нейроны которых образуют систему эфферентных связей [2].

Эфференты мозжечка образованы аксонами клеток мозжечковых ядер и проходят в ножках мозжечка. По ним информация поступает к ядрам вестибулярного комплекса ствола мозга (*truncus cerebri*), красному ядру (*nucleus ruber*), нейронам крыши среднего мозга (*tectum mesencephali*) и вышележащим центрам промежуточного (таламус) (*thalamus*) и конечного мозга (*telencephalon*). Общим для всех эфферентных трактов мозжечка является то, что через них оказывается влияние мозжечка на моторные центры ствола мозга и спинного мозга [2].

В среднем мозге рептилий выделяют крышу среднего мозга (*tectum mesencephali, tectum opticum*), покрышку (*tegmentum*) и ножки мозга (*pedunculi cerebri*). Полостью среднего мозга является так называемый водопровод (*aqueductus cerebri*). Тектум изучен у рептилий достаточно хорошо и состоит из системы клеточных и волоконных слоев, число которых варьирует в зависимости от вида животных и степени развития зрительной системы. Наиболее сложное строение тектума встречается у хамелеонов, варанов, агам, ряда видов змей [2] (рис. 2).

Основной объем информации тектум получает из сетчатки, причем проекции четко организованы по ретино-топическому принципу: определенные зоны сетчатки проецируются в определенные участки тектума. Развиты связи и с другими отделами головного мозга. Эфференты тектума направляются в вышележащие отделы мозга (в основном в дорсальный таламус), а нисходящие связи направлены в ретикулярную формацию ствола и моторные центры спинного мозга. Последние обеспечивают такие реакции как поворот в сторону добычи/хищника, сочетанные повороты глаз и головы и др. Помимо центров, связанных со зрительным анализатором, у рептилий под тектумом располагается крупная группа нейронов – торус (*torus semicircularis*), являющийся слуховым центром и гомологом нижних бугорков четверохолмия (*colliculi inferiores*) мозга млекопитающих. В тегментуме среднего мозга располагаются моторные ядра III (глазодвигательного) (*nervus oculomotorius*) и IV (блокового) (*nervus trochlearis*) черепно-мозговых нервов, а также крупный центр экстрапирамидной системы мозга – красное ядро (*nucleus ruber*). Нейроны красного ядра формируют мощные руброспинальные (*tractus rubrospinalis*) и рубробульбарные (*tractus rubrobulbaris*) тракты. На границе тегментума и ножек мозга у рептилий находится интерколликулярное ядро, являющееся возможным гомологом черной субстанции (substantia nigra) млекопитающих. Таким образом, средний мозг рептилий содержит нервные центры, связанные со зрительной и слуховой сенсорными системами, а также моторными и премоторными структурами мозга.

Все они, в целом, определяют роль среднего мозга, как центра организации и контроля сложных поведенческих реакций рептилий [2].

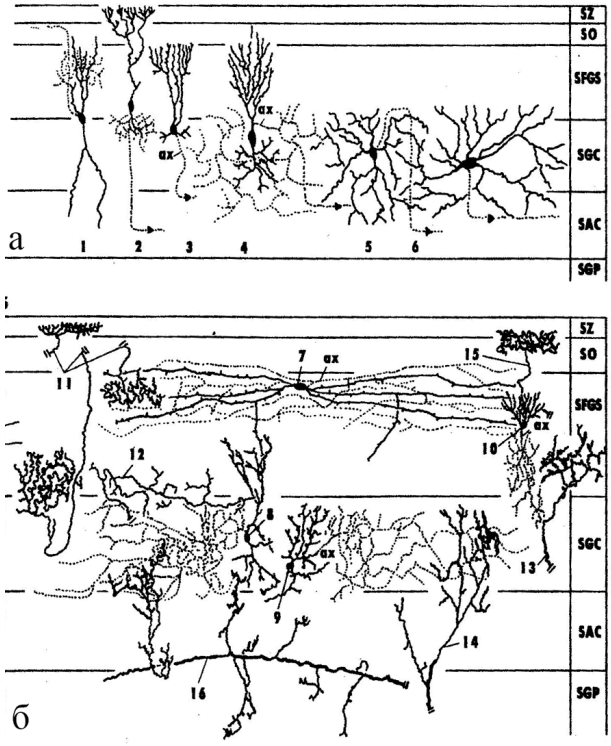

Рисунок 2 – Структура тектума среднего мозга змеи Thannophis sirtalis
а – эфферентные нейроны тектума, б – интернейроны и эфферентные волокна, 1–6 – эфферентные нейроны: текто-геникулятный (1), текто-истмальный (2), текто-истмо-бульбарный (3), текто-таламический (4), текто-бульбарный прямой (5) и перекрещенный (6), 7–10 – различные типы интернейронов тектума, 11–16 – афферентные волокна из сетчатки (11), тегментума (12), латерального коленчатого тела метаталамуса (13), таламуса (14), перешейка (istmus) (15), моторных ядер среднего мозга (16). SZ-SGP – слои тектума: SZ – stratum zonales, SO – stratum opticum, SPGS – stratum fibrosum et griseum superficiale, SGC – stratum griseum centralis, SAC – stratum album centralis, SGP – stratum griseum periventriculare

Промежуточный мозг (*diencephalon*) сверху прикрыт полушариями переднего мозга. В его крыше расположены эпифиз (*epiphysis*) и теменной орган (*organum (corpus) parietale*), у гаттерии и некоторых ящериц служащий дополнительным фоторецептором: он способен воспринимать сигналы опасности (быстрое затенение) и, видимо, служит рецептором, регистрирующим сезонные изменения светового режима. Уплотненный и прозрачный передний отдел теменного органа напоминает хрусталик глаза, а его бокаловидная задняя часть снабжена пигментными и чувствующими клетками. Таламус (*thalamus*) рептилий, как важнейший центр переключения информационных потоков от сенсорных систем в структуры конечного мозга получает значительное развитие. Это выражается в возрастании количества ядерных образований и четко выраженной направленности проекций таламуса в полушария. Основную трудность представляет задача сравнения структур промежуточного мозга рептилий, птиц и млекопитающих и установления их гомологии. Гипоталамус (*hypothalamus*) и эпиталамус (*epithalamus*) во многих отношениях оказались структурами более консервативными, сохраняющие сходные черты организации у всех позвоночных. Это, во-первых, связь с эндокринной системой, реализуемые через нейросекреторные центры гипоталамуса и гипофиза. Во-вторых, конвергенция разнообразной информации и участие гипоталамуса в организации поведенческих реакций. В-третьих, связь гипоталамуса со зрительной системой и участие в регуляции биологических ритмов организма [2, 5].

Конечный мозг (*telencephalon*) – содержит удлиненные и раздутые полушария головного мозга, дорсально охватывающие вентральные обонятельные доли. У рептилий он является важнейшим отделом ЦНС, так как в нём формируются формации плаща (*pallium*), гомологичные корковым структурам мозга птиц и млекопитающих. Плащ рептилий разделяется на медиальный (архикортекс) (*archicortex*), дорсальный (возможный гомолог неокортекса) (*neocortex*) и латеральный (палеокортекс) (*paleocortex*) отделы (рис. 3).

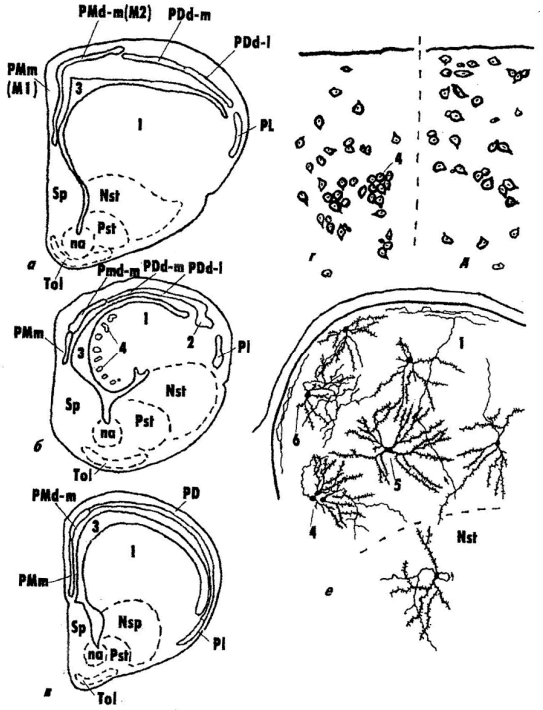

Рисунок 3 – Структура конечного мозга чешуйчатых рептилий (а), черепах (б) и крокодилов (в), цитоархитектоника дорсо-вентрикулярного края ДВК разного вида и фрагмент нейронной структуры ДВК гадюки

1 – ДВК, 2 – паллиальное утолщение в ДВК, 3 – латеральный мозговой желудочек, 4–6 – разные типы нейронов ДВК, PMm, PMd-m – отделы медиального паллиума, PDd-m, PDd-1 – отделы дорсального паллиума, PL – латеральный паллиум, Nst, Pst – отделы стриатума, Sp – септум, Tol – обонятельный бугорок, na – nucleus accumbens

Долгое время дорсальный плащ рассматривали как гомолог неокортекса (слоистая структура, сложные формы нейронов, определенная система связей), однако окончательно этот вопрос не решен. На эту роль претендует и другой отдел полушария: дорсовентрикулярный край (*margo dorsoventricularis*) (ДВК), имеющий паллиальное происхождение, прямые связи с сенсорными ядрами таламуса, сложный нейронный состав. Ряд авторов рассматривает ДВК, как специфический отдел полушарий мозга рептилий, не имеющий аналога в мозге млекопитающих и развивающийся независимо и параллельно с другими кортикальными формациями других высших позвоночных [2, 3].

СПИСОК ЛИТЕРАТУРЫ

1. Порублев В.А. Биология и морфология змей: учебное пособие / В.А. Порублев. – Ставрополь: Изд-во СтГАУ «АГРУС», 2008. – 52 с.

2. Обухов, Д.К. Рептилии (Reptilia) / Д.К. Обухов, О.В. Зайцева (ред.). – URL: [https://www.zin.ru/projects/neuromorphology/taxonomy/Reptilia.html] (дата обращения – 9.12.2024).

3. Vitt, L. J., & Caldwell, J. P. (2009). Anatomy of Amphibians and Reptiles. Herpetology, p. 35–81.

4. Jeanette Wyneken, Reptilian Neurology: Anatomy and Function, Veterinary Clinics of North America: Exotic Animal Practice, Volume 10, Issue 3, 2007, p. 837-853
5. Пресмыкающиеся (Рептилии): нервная система. – URL: [http://medbiol.ru/medbiol/reptilii/00019f92.htm] (дата обращения – 9.12.2024).

УДК 619:611.22:636

ОСОБЕННОСТИ СТРОЕНИЯ ГОРТАНИ ЖИВОТНЫХ

А.А. Решотко, студентка
Е.А. Сысоева, канд. ветеринар. наук
Новосибирский государственный аграрный университет

Аннотация. Статья посвящена обзору анатомического строения и физиологических особенностей гортани у животных, с акцентом на видовые особенности.

Ключевые слова: гортань, орган, животные, хрящ, функции.

Гортань – сложный орган, играющий ключевую роль в дыхании и вокализации у млекопитающих. Хотя базовая структура гортани относительно схожа у разных видов, её анатомические особенности и функциональные возможности демонстрируют разнообразие, отражающее адаптацию к различным экологическим нишам и способам жизни. Анатомия гортани у животных, хотя и имеет общие черты у млекопитающих, демонстрирует значительное разнообразие, связанное с адаптацией к различным способам жизни, диетам и коммуникативным потребностям. Основные компоненты гортани остаются схожими, но их размеры, форма и функции могут значительно различаться [4].

Гортань (*larynx)* – служит начальным отделом дыхательного тракта, располагается между глоткой и трахеей и выполняет разнообразные функции. Она проводит воздух из глотки в трахею и обратно, изолирует дыхательный путь при проглатывании корма, укрепляет трахею на подъязычной кости, создает опору для каудального констриктора глотки (*m. constrictor pharyngis caudalis*) и начала пищевода, служит органом голосообразования. Остов гортани состоит из подвижно соединенных хрящей, на которых укрепляются мышцы гортани и глотки. Со стороны полости хрящи гортани покрыты слизистой оболочкой, образующей ряд складок. В стенках гортани имеются сосуды и нервы [5].

Остов гортани состоит из пяти хрящей, соединенных подвижно связками. Основным хрящем является кольцевидный (*cartilago cricoidea*); впереди него располагаются щитовидный (*cartilago thyroidea*) и два черпаловидных хряща (*cartilago arytenoidea*), а впереди щитовидного хряща – надгортанный хрящ (*cartilago epiglottica*). Хрящи гортани обеспечивают зияние просвета гортани (для проведения воздуха); управляются мышцами [5].

Голосовые связки (*Ligamentum vocale*) – парные складки эластичной ткани, расположенные между черпаловидными хрящами. Их вибрация при прохождении воздуха создает звуки. Длина, толщина и эластичность голосовых связок определяют диапазон и качество голоса. Голосовые складки (plica vocalis) тонкие, натянутые между внутренней поверхностью щечной железы и голосовым отростком. Состоят в основном из мышечных волокон *m. vocalis*, которые медиально формируют одноименные связки [7].

Внутренняя поверхность гортани выстлана слизистой оболочкой, которая обеспечивает увлажнение (рис. 1). Также слизистая оболочка гортани обеспечивает защиту от проникновения в организм болезнетворных микроорганизмов путем взаимодействия факторов иммунной защиты и непосредственно клетками эпителиального слоя [8].

Существуют некоторые функциональные особенности строения гортани у разных видов животных. Хищные часто имеют более развитые мышцы гортани, что позволяет им издавать широкий диапазон звуков для коммуникации и охоты. Гортань жвачных животных адаптирована к процессу жвачки, имея более сложную мускулатуру для контроля дыхания во

время этого процесса (у свиньи и жвачных желудочковая мышца слита с голосовой.). Звуки, которые они издают (мычание, блеяние), относительно монотонны.

Различные мышцы гортани (три группы мышц: расширители, суживатели и длинные мышцы) контролируют движение хрящей и голосовых связок, регулируя ширину голосовой щели и натяжение голосовых связок (рис. 2). Это позволяет животным изменять высоту, громкость и тембр издаваемых звуков.

Расширителей входа в гортань три: кольцевидно-черпаловидная дорсальная мышца – *m. cricoarytenoideus dorsalis* – парная, идет от мышечного отростка кольцевидного хряща на мышечный отросток черпаловидного хряща, поднимает черпаловидные хрящи, расширяет вход в гортань и напрягает голосовые связки; кольцевидно-щитовидная мышца – *m. cricothyroideus* – парная, идет от наружной поверхности дуги кольцевидного хряща косо вперед и вверх, оканчивается на наружной поверхности пластинки щитовидного хряща, вдоль его каудального края и опускает щитовидный хрящ, тем самым расширяя вход в гортань и напрягая голосовые складки; подъязычно-надгортанная мышца – *m. hyoepiglotticus* – начинается от тела подъязычной кости и двумя головками оканчивается на надгортаннике, оттягивает надгортанник вперед и расширяет вход в гортань после акта глотания [5].

Суживателей входа в гортань четыре: кольцевидночерпаловидная латеральная мышца – *cricoarytenoideus lateralis* – парная, лежит медиально от пластинки щитовидного хряща. Начинается на латеральной поверхности дуги кольцевидного хряща, идет вперед и вверх и оканчивается на мышечном отростке черпаловидных хрящей, опускает черпаловидный хрящ и, вращая голосовой отросток внутрь, расслабляет голосовые складки; голосовая мышца – *m. vocalis* – заложена в голосовой складке, направляется от голосового отростка на пластинку щитовидного хряща, расслабляет голосовые складки; желудочковая мышца – *m. ventricularis* – лежит впереди голосовых складок в желудочковой складке, идет параллельно голосовой мышце и действует с ней одинаково [5].

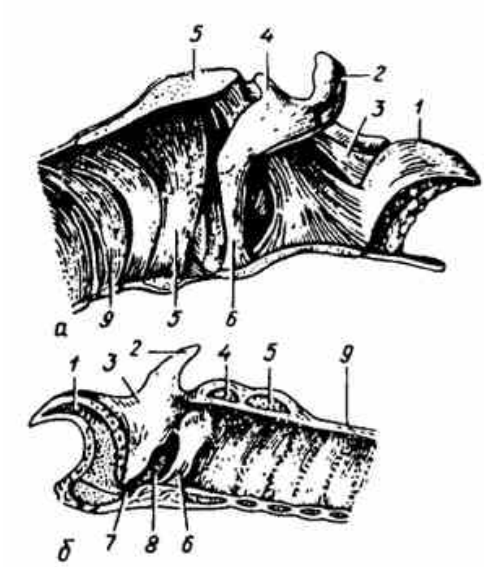

Рисунок 1 – Продольный разрез гортани и трахеи: а – крс; б – лошади; 1 – epiglottis; 2 – cornu cartilago; 3 – arytenoid-epiglottis ovile; 4 – arytenoid cartilago; 5 – lamina cartilaginis annularis; 6 – glottis; 7 – sinum medium; 8 – sinum laryngeum laterale; 9 – arteriae

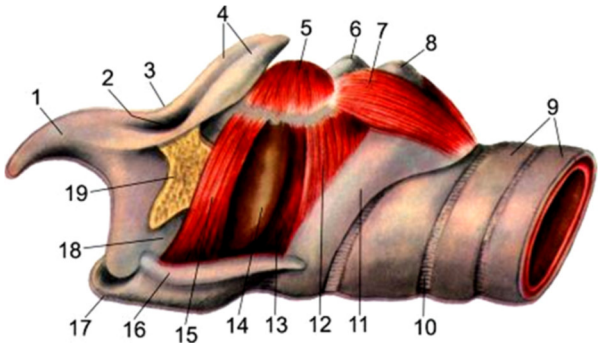

Рисунок 2 – Мышцы гортани собаки:
1 – epiglottis cartilago; 2 – introitus laryngis; 3 – epiglottis-arytenoid ovile; 4 – cornu processus cartilaginis arytenoidis: 5 – musculus arytenoideus transversus; 6 – crista muscularis cartilaginis arytenoidis; 7 – annularis arytenoidis dorsalis musculi; 8 – processus muscularis cartilaginis annularis; 9 – annuli arteriae; 10 – ligamentum annulare cartilaginis arteriae. arteriae; 11 – arcus cartilaginis annularis; 12 – annularis-arytenoideus lateralis; 13 – musculus vocalis; 14 – ventriculus laryngeus lateralis; 15 – musculus ventricularis; 16 – lamina cartilaginis thyreoideae; 17 – corpus cartilaginis thyreoideae; 18 – cartilago sphenoidea; 19 – membrana mucosa vestibuli larynges

Лошади обладают относительно длинными голосовыми связками, что позволяет им издавать характерное ржание на высокой частоте. Кольцевидный хрящ является основным в гортани. Щитовидный хрящ формирует вентральную и боковые стенки гортани. Черпаловидные хрящи имеют вид неправильных треугольных пирамидок. Надгортанный хрящ образует остов надгортанника и имеет форму листочка [1].

Голосовая щель у лошадей имеет относительно большую длину, что способствует образованию специфического звучания. Слизистая оболочка очень чувствительна, поэтому даже незначительные раздражители могут вызывать сильный кашель. Лошади отличаются от других животных тем, что у них лучше развиты органы осязания, обоняния и вкуса [6]. Анатомическое расположение гортани и её тесная связь с дыхательной системой делают данный орган уязвимым для различных заболеваний дыхательных путей.

У собак, как и у других животных, есть различия в форме и размерах хрящей гортани в зависимости от породы, возраста и пола. Короткие и толстые голосовые связки обеспечивают лающий звук. Слизистая оболочка гортани собаки также, как и у лошади, очень чувствительна к раздражителям, что может вызывать кашель и другие респираторные реакции (рис. 3, 4). У взрослой собаки крупных пород на краниолатеральной поверхности кольцевидного хряща часто обнаруживается маленький, гантелеобразной формы сесамовидный хрящ [3].

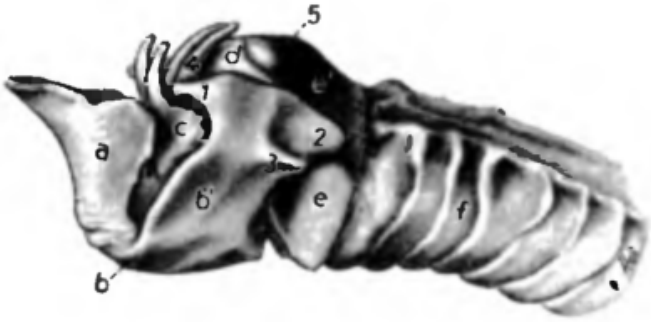

Рисунок 3 – Хрящи гортани собаки, вид с левой стороны:
a – cartilago epiglottica; b – cartilago thyreoidea, b' – lamina sinistra; c – processus cuneiformis; d – cartilago arytaenoidea; e – cartilago cricoidea, arcus, e’ – lamina; f - trachea;
1 – cornu rostrale, 2 – cornu caudale, 3 – cartilago thyreoidea, linea obliqua; 4 – processus corniculatus; 5 – cartilago cricoidea, crista mediana

Рисунок 4 – Хрящи гортани кошки, вид с левой стороны:
a – cartilago epiglottica; b – cartilago thvreoidea, b' – laminae; c – cartilago arytaenoidea; d – cartilago cricoidea, arcus, d' – cartilago cricoidea, lamina; e – trachea;
1 – cornu rostrale, 2 – cornu caudale, 3 – cartilago thyreoidea, linea obliqua; 4 – cartilago cricoidea. crista mediana

Сиринкс птиц (голосовой орган, аналог гортани), расположенный в нижней части трахеи, позволяет им издавать гораздо более широкий спектр звуков, чем млекопитающим (рис. 5) [2].

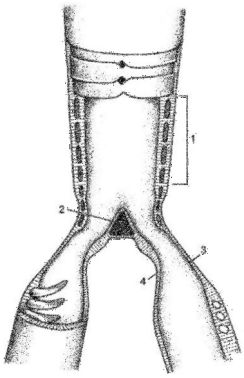

Рисунок 5 – Гортань птицы
1 – барабан; 2 – мостик; 3 – наружная барабанная мембрана; 4 – внутренняя барабанная мембрана.

В сравнении с другими животными, у свиньи может быть более выраженный хрящевой каркас гортани, а её структура может быть адаптирована к потребностям рытья и поиска пищи в земле, что может влиять на её устойчивость к раздражителю.

Также можно выделить следующие функции гортани, характерные для всех видов животных. Основной функцией является проведение воздуха из глотки в трахею и далее в легкие. Данный орган играет ключевую роль в защите нижних дыхательных путей от попадания в них пищи, воды и других инородных тел, что обеспечивается такими механизмами как замыкание голосовой щели при глотании, кашле или рвоте и рефлекс кашля**.** В полости гортани находятся голосовые связки. При их вибрации происходит звукообразование. Изменение натяжения и положения голосовых связок позволяет изменять высоту и тембр голоса [2].

В заключение можно отметить, что анатомия гортани у животных демонстрирует замечательное разнообразие. Базовая структура гортани остается у млекопитающих с вариациями в размерах, форме и функции её компонентов позволяют животным издавать широкий спектр звуков, от тонкого писка до глубокого рыка. Дальнейшие исследования в этой области позволят лучше понять эволюцию гортани и её роль в формировании коммуникативных систем у животных.

СПИСОК ЛИТЕРАТУРЫ

1. Акаевский, А.И. Анатомия домашних животных / А.И. Акаевский. – М.: Колос, 1984. – 542 с.
2. Зеленевский, Н.В. Анатомия животных: учебник для вузов / Н.В. Зеленевский, М.В. Щипакин. – 3-е изд., стер. – Санкт-Петербург: Лань, 2022. – 484с.
3. Зеленевский, Н.В. Анатомия собаки и кошки / Н.В. Зеленевский, Г.А. Хонин. – СПб.: Логос, 2004. – 344 с.
4. Анникова, Л.В. Клиническое исследование животных: учебное пособие / Л.В Анникова, С.В. Козлов. – 4-е изд., стер. – Санкт-Петербург: Лань, 2024. – 152 с.
5. Юдичев, Ю.Ф. Анатомия животных: учебное пособие: в 2 томах / Ю.Ф. Юдичев, В.В. Дегтярев, Г.А. Хонин; под редакцией В. В. Дегтярева. – Оренбург: Оренбургский ГАУ, 2013.
6. Степанчикова, К.В. Нервная система и органы чувств лошади / К.В. Степанчикова // Юный ученый. – 2024. – № 3(77). – С. 162-165.
7. Ультразвуковое исследование подвижности голосовых складок: ультразвуковая анатомия и методика / А.А. Куприн, Ж.Е. Комарова, Н.Н. Ветшева [и др.] // Российская оториноларингология. – 2022. – Т. 21. – №. 4 (119). – С. 8-28.
8. Азнабаева Л.Ф. Особенности местного иммунитета слизистой оболочки гортани в норме и при воспалительной патологии / Л.Ф. Азнабаева, Н.А. Арефьева, А.Н. Даянов // Российская оториноларингология. – 2011. – №. 3. – С. 6.

УДК 636.088.8(599.745); 591.5; 636.087.2

НАРУШЕНИЕ ОБМЕНА ВЕЩЕСТВ ПРИ ОЖИРЕНИИ У ДОМАШНИХ ПИТОМЦЕВ

Е.Р. Рогожкина, студентка
Научный руководитель: Р.Г. Уткина, ст. преподаватель
Новосибирский государственный аграрный университет

Аннотация. В данной статье рассмотрены основные причины, в результате которых возникает ожирение у кошек и собак и нарушения в обмене веществ из-за которых может возникнуть ожирение и которые развиваются при его наличии.

Ключевые слова: собака, кошка, ожирение, обмен веществ.

Проблема избыточного веса и ожирения у домашних животных все чаще встречается в ветеринарной практике и является одной из актуальных проблем 21 века. Встречаемость ожирения у собак до 30%, а у кошек превышает 20% [1, 8]. Это во многом обусловлено нарушением рациона кормления и малоподвижным образом жизни домашних питомцев, что способствует малому расходу энергии. Являясь самостоятельной проблемой, ожирение осложняется целым рядом заболеваний: ортопедическими, кардио-пульмонарными, нарушением толерантности глюкозе, сахарным диабетом, панкреатитом и жировой инфильтрацией печени, расстройством функции мочевыводящей и репродуктивной системы, кожными болезнями [10]. Проводились биохимические и морфологические исследования крови у собак с ожирением и были выявлены более высокие показатели активности ферментов АсАт и щелочной фосфатазы в отсутствии значимого повышения активности АлАт, активность которого будет повышаться в первую очередь при поражении печени. При оценке показателей красной крови самым наглядным изменением было снижение уровня гемоглобина и гематокрита как с течением возраста, так и при повышении массы тела.

Это может указывать на угнетение кроветворной функции у животных с повышенной жировой массой тела, возможно в связи с хроническим длительным воспалением в результате выделения жировой тканью воспалительных адипокинов. Выявлено хроническое повреждающее действие предположительно адипокинов жировой ткани, выражающееся в

неспецифическом повышении активности ферментов сыворотки крови, анемии хронического воспаления и умеренном лейкоцитозе при отсутствии явных клинических признаков. Все перечисленные факторы оказывают негативное влияние на работу всех органов и систем, в том числе, репродуктивную, а также значительно снижают качество продолжительность жизни собак [3].

Современная клиническая медицина рассматривает ожирение как «хроническое мультифакторное, гетерогенное по этиологии и клиническим проявлениям, рецидивирующее заболевание, характеризующееся избыточным отложением жировой массы в организме, с потенциально высоким кардиометаболическим риском, специфическими осложнениями и ассоциированными сопутствующими заболеваниями».

Ожирение – это заболевание, возникающее при расстройстве жирового обмена в результате патологий органов эндокринной или нервной системы, но чаще всего, в 80% и более случаев, оно возникает при нерациональном кормлении животного, в результате чего энергетические затраты организма не могут потребить избыток поступающей энергии из корма [12, 13].

Ожирение диагностируется в том случае, если масса кошки на 15% выше нормальной для ее породы, у собак ожирением считается 30-40% и более избыточной массы [5]. Чаще всего, развитие ожирения может быть по таким причинам, как: генетическая предрасположенность, образ жизни, гормональные изменения, нарушение обмена веществ, нарушение питания.

Различают экзогенное, или алиментарное, и эндогенное (эндокринное) ожирение.

1. алиментарное (экзогенное или первичное) – связано с нарушением энергетического баланса. Животное в следствии несбалансированного рациона по калорийности получает энергии больше, чем тратит.

2. эндогенное (вторичное) возникает на фоне заболеваний таких как гипотериоз, гиперкортицизм, акромегалия, поликистоз яичников (гиперэстрогенизм, гиперпролактинемия, гиперадреногенизм) или гипоэстрогенемия [5].

Несбалансированный рацион –одна из основных причин заболевания, связанная с вопросами питания. Преобладание в рационе жиров и углеводов на фоне дефицита белковых веществ, витаминов и минералов приводит к тому, что в организме превалируют процессы синтеза жировой ткани. Кормление питомца пищей со стола, жирными сортами мяса и рыбы, колбасными изделиями, сладостями неминуемо приводит не только к проблемам пищеварения, но и к набору лишнего веса. Сильное влияние на развитие ожирения оказывает избыточное содержание простых и легкоусвояемых углеводов в корме. Такие углеводы могут в организме переходить в жир и вызывать излишнее жиронакопление. Важное место в причинах ожирения у кошек играет качество и режим кормления. Будучи хищниками, кошки эволюционировали охотиться и питаться мелкими грызунами, а, следовательно, в их естественном рационе содержится большое содержание белков и меньшее углеводов [2, 12].

Кошки в естественных условиях получают углеводы из кишечного содержимого своей добычи. Лучше всего, в здоровый рацион кошки включить корма с высоким содержанием легкоусвояемого белка при низком содержании простых углеводов и жиров. Для формирования каловых масс, в рационе любого хищника обязательно должна присутствовать клетчатка. При исключительно мясной диете, у хищника может развиться запор. Также, клетчатка и белок играют важную роль в чувстве сытости у животного.

Для оптимального расщепления жиров в организме кошки, должно соблюдаться содержание воды и поваренной соли в рационе. Повышенное содержание соли приводит к обезвоживанию, а повышенное содержание воды понижается распад накопленных жиров в организме, так как жиры – это также источник воды внутри организма и при ее недостатке, эффективнее происходит распад жиров. Однако, этот пункт очень важен своей точностью. Включение растительного масла в рацион увеличивает активность липазы.

Возраст – это особый фактор возникновения ожирения. В ходе исследований было установлено, что упитанность характерна для кошек возрастом от 5 до 12 лет. У собак в 9-12-

месячном возрасте ожирение развивается приблизительно у 6 % животных, а среди взрослых собак этот показатель достигает 40%. Средний возраст собак, в котором у них диагностируют ожирение, колеблется от 5 до 8 лет [7, 9, 11].

Такой результат связан с тем, что с возрастом у животных замедляется обмен веществ, они начинает меньше тратить энергии и при должном кормлении постепенно набирает вес. Животные более пожилого возраста становятся менее активными, мышцы перестают получать привычную нагрузку, за счёт чего происходит дефицит мышечной массы и потеря веса. Расходуя меньше энергии на физическую нагрузку, питомец также меньше нуждается в потреблении пищи, за счёт чего также теряет вес.

Гормоны, вырабатываемые железами внутренней секреции, играют роль регулятора внутренней работы организма. Главными железами гормонов является гипофиз, паращитовидная и щитовидная железа, надпочечники, поджелудочная железа, а также яичники у кошек и яички у котов. При нарушении работы одной или нескольких желез организм дает сбой в работе [2, 5]. Ряд заболеваний внутренних органов нередко является фактором, провоцирующим набор лишнего веса. В первую очередь в группу риска входят животные, больные сахарным диабетом. Дефицит инсулина приводит к нарушению метаболизма одного из главных углеводов – глюкозы, что сопровождается ожирением питомца. Заболевания щитовидной железы, сопровождающиеся пониженной выработкой гормонов, приводят к тому, что в организме начинают преобладать процессы накопления и синтеза жировой ткани над процессами расщепления питательных веществ пищи. Гипофункция щитовидной железы – частая причина ожирения у котов. К тучности могут приводить также различные заболевания поджелудочной железы, желчного пузыря и печени, органов желудочно-кишечного тракта.

Гипогонадизм, гипо- и гиперфункция гипоталамуса и гипофиза (гипоталамогипофизарное ожирение), гиперинсулизм, нарушения ЦНС являются причинами эндокринного ожирения. Оно развивается вследствие недостаточной продукции жиромобилизирующих гормонов – кортикотропина, ТТГ, Т4, Т3, СТГ, адреналина, глюкагона. Это приводит к нарушению жирового обмена и как следствие происходит излишнее отложение жира в органах и тканях [6, 8].

Применение препаратов с прогестагенной активностью является еще одной причиной появления лишнего веса. Данные препараты, к сожалению, до сих пор востребованы, но уже давно известно об их пагубном действии на организм животного. Осложнения от использования медикаментов данного типа выражаются, прежде всего, в патологических изменениях яичников (например, образование кист), нарушении работы надпочечников, воздействуют так же на гипоталамус и гипофиз. И как следствие – возникновение ожирения [6, 8].

Еще одним фактором, предрасполагающим к ожирению у кошек и собак, является кастрация. Основными причинами влияния стерилизации на вес животного являются изменения в пищевом поведении и снижении физической активности [4]. После стерилизации также отмечаются изменения в обмене веществ, его скорость замедляется на 20-25%. Удаление гонад приводит к изменению гормонального фона, устраняет метаболическое воздействие эстрогенов и андрогенов на обмен веществ, что приводит к потреблению животным большего количества корма. Потому что Эстрогены, присутствующие в организме, как самцов, так и самок, способствуют подавлению аппетита. И, как правило, низкий уровень эстрогенов может привести к усилению аппетита и снижению чувства насыщения. Это происходит одновременно со снижением энергетической потребности вследствие уменьшения скорости обменных процессов и ограничения физической активности из-за меньшей потребности в прогулках у собак и изменении сексуального поведения.

Замедленный обмен веществ отражается не только на уровне биохимических реакций, но и на физической активности стерилизованного питомца. 60-70% энергии расходуется на поддержание функций организма (гомеостаз), 10% - на выработку тепла, а оставшиеся 20-30% - на физическую активность. Избыточное отложение жира в организме происходит в условиях

снижения физической активности и ведет к нарушению равновесия между принятой пищей и потраченной энергией, особенно у кошек, потому как чаще всего их активность ограничена площадью квартиры Животное меньше двигается, больше спит, тратит незначительное количество энергии. Гиподинамия наряду с повышенным аппетитом и низким уровнем энергетических потребностей приводят при неправильном уходе за кастрированным котом или собакой к быстрому набору лишнего веса [6, 7].

Но кастрация – необходимая мера и после проведения операции необходимо обеспечить животному особый уход. В таком случае потребность животного в энергии значительно ниже и необходимо корректировать рацион в пользу специальной ветеринарной диеты с пониженным содержанием жира.

В диетических кормах для профилактики и лечения ожирения у кошек содержится оптимальное количество клетчатки, для контроля сытости. Данные корма оказывают воздействие и на эндокринную систему, повышая чувствительность клеток к инсулину, предотвращая развитие сахарного диабета.

В случае составления натурального рациона следует изучить подробно таблицы тех или иных продуктов, их энергетическую ценность, содержание белков, жиров, углеводов и клетчатки. Данные таблицы можно найти в интернете или в литературе, посвящённой составлению натуральных рационов. В случае использование промышленных кормов важно отметить их состав. На упаковках корма указывают компоненты по порядку убывания, а, следовательно, самый первый продукт в корме будет иметь наивысшее соотношение по сравнению с остальными (исключение – влажность корма). В промышленной корме обязательно на первом месте должно стоять мясо и мясные продукты как источник белков. Затем источник клетчатки, для снижения аппетита и формирования каловых масс. Затем должен идти источник жиров, причем желательно как растительных, так и животных. Ну и самое малое соотношение веществ к сухому веществу должны являться минеральные вещества и витамины [12].

СПИСОК ЛИТЕРАТУРЫ

1. Борисова, Е.А. Методы лечения ожирения у собак / Е.А. Борисова // В мире научных открытий : материалы VI Междунар. студ. науч. конф., Ульяновск, 24–25 мая 2022 г. — Ульяновск : Ульян. гос. аграр. ун-т им. П. А. Столыпина, 2022. — С. 482–485.
2. Ивлиева, В.А. Диагностика и профилактика ожирения у кошек / В.А. Ивлиева, И.И. Калюжный // Проблемы и пути развития ветеринарной и зоотехнической наук : материалы Междунар. науч.-практ. конф. обучающихся, аспирантов и молодых ученых, посвящ. памяти проф. А. М. Колесова, Саратов, 14–15 апр. 2021 г. — Саратов : Сарат. регион. общ. орг. Центр вынужденных переселенцев «Саратовский источник», 2021. — С. 194–199.
3. Карпенко, Л.Ю. Корреляционный анализ биохимических и морфологических показателей крови собак мелких пород с ожирением / Л.Ю. Карпенко, А.А. Бахта, А.И. Козицына // Генетика и разведение животных. — 2023. — № 1. — С. 26–31.
4. Комышева, А.В. Ожирение у собак, причины, профилактика / А.В. Комышева // Знания молодых — будущее России : сб. ст. XX Междунар. студ. науч. конф., Киров, 06–07 апр. 2022 г. : в 2 ч. Ч. 2. — Киров : Вят. гос. агротехнол. ун-т, 2022. — С. 120–123.
5. Паутова, В.В. Диагностические и лечебные мероприятия при ожирении собак / В.В. Паутова, К.А. Сидорова // Аграрная наука в АПК: от идей к внедрению : сб. тр. Междунар. науч.-практ. конф., Тюмень, 08–09 нояб. 2023 г. — Тюмень : Гос. аграр. ун-т Сев. Зауралья, 2023. — С. 116–122.
6. Полякова, Ю.В. Этиология возникновения ожирения кошек / Ю.В. Полякова, В.Н. Теленков // Научно-технический прогресс: актуальные и перспективные направления будущего : материалы XI Междунар. науч.-практ. конф., Кемерово, 16 мая 2019 г. : в 2 т. Т. 2. — Кемерово : Зап.-Сиб. науч. центр, 2019. — С. 143–145. — EDN VGOBJY.

7. Пономаренко, Е.М. Проблема ожирения среди кошек и пути ее решения / Е.М. Пономаренко // Стуловские чтения : сб. науч. тр. III Междунар. науч.-практ. конф. студентов, Кинель, 23 мая 2024 г. — Кинель : Самар. гос. аграр. ун-т, 2024. — С. 112–117.

8. Самоварова, К.А. Распространённость ожирения среди собак и кошек / К.А. Самоварова // В мире научных открытий : материалы VI Междунар. студ. науч. конф., Ульяновск, 24–25 мая 2022 г. — Ульяновск : Ульян. гос. аграр. ун-т им. П. А. Столыпина, 2022. — С. 2041–2046.

9. Смелкова, Е.В. Проблема ожирения, коррекция лишнего веса у собак / Е.В. Смелкова, Г.Г. Шаламова, А.М. Миндубаев // Ученые записки Казанской государственной академии ветеринарной медицины им. Н. Э. Баумана. — 2021. — Т. 246, № 2. — С. 210–213.

10. Токарь, В.В. Проблема избыточного веса и ожирения у домашних кошек в городе Улан-Удэ / В.В. Токарь // Вестник ИрГСХА. — 2020. — № 98. — С. 127–132.

11. Уланова, И.С. Ожирение у собак / И.С. Уланова, Л.В. Анникова // Ветеринарная медицина XXI века. Инновации, обмен опытом и перспективы развития : материалы Междунар. науч.-практ. конф., Саратов, 14 марта 2012 г. / под ред. А. А. Волкова. — Саратов : Наука, 2012. — С. 330–332.

12. Чувашов, В.И. Причины ожирения у кошек, лечение и профилактика / В.И. Чувашов // Ветеринария, зоотехния непродуктивных животных : материалы V Регион. науч. конф. аспирантов, магистров и студентов, Красноярск, 29 нояб. 2024 г. — Красноярск : Краснояр. гос. аграр. ун-т, 2024. — С. 117–120.

13. Шакирова, А.Е. Проблема ожирения у собак / А.Е. Шакирова // Молодежные разработки и инновации в решении приоритетных задач АПК : сб. материалов Междунар. науч.-практ. конф. студентов, аспирантов и учащейся молодежи, посвящ. 150-летию Казанской ГАВМ, Казань, 15–16 марта 2023 г. : в 2 т. Т. II. — Казань : Казан. гос. акад. ветеринар. медицины им. Н. Э. Баумана, 2023. — С. 281–284.

УДК 636.2.082.232

СЕЛЕКЦИЯ БЫКОВ НА ПЛОДОВИТОСТЬ

А.С. Рогожникова, студентка
Н.Н. Горб, канд. ветеринар. наук
Новосибирский государственный аграрный университет

Аннотация. В статье рассматриваются литературные данные по ключевым аспектам селекции быков на повышение фертильности, включая оценку качества спермы, функциональные тесты сперматозоидов, генетические маркеры и современные методы диагностики.

Ключевые слова: быки-производители, селекция, плодовитость, сперматозоиды, функциональные тесты.

В животноводстве среди селекционируемых признаков одним из важнейших является воспроизводительная способность животных. В животноводстве воспроизводительная функция скота характеризуется не только с точки зрения размножения, но и как физиологически необходимый процесс для повышения продуктивности животных. Нарушение воспроизводительной функции ведет к снижению не только плодовитости скота, но и его молочной продуктивности. Объем производства продуктов животноводства должен увеличиваться на основе интенсификации отрасли молочного скотоводства путем повышения продуктивности скота, совершенствования селекционно-племенной работы и внедрения прогрессивных технологий содержания животных.

Воспроизводительную способность скота можно повысить за счет улучшений условий кормления, содержания, ветеринарного обслуживания, совершенствования техники искусственного осеменения, также путем селекции [1].

Популяция крупного рогатого скота неизбежно сопровождается изменением в генетической структуре. Эти изменения касаются не только селекционных признаков, но и тех признаков, по которым отбор непосредственно не проводился. Для правильной селекции необходимо учитывать закономерности изменчивости и наследуемости, основных параметров этого признака: количество, качество, оплодотворяющую способность семени быков, количество нормальных отелов [2].

Важная задача современной селекции – выявление связи между генотипом и фенотипом, так как племенная ценность животных определяется его генотипом.

Опубликованные исследования показывают, что признаки, влияющие на плодовитость быков, наследуются слабо и умеренно, что указывает на возможность улучшения плодовитости быков с помощью селекции. Между несколькими показателями мужской фертильности, такими как концентрация, количество сперматозоидов, подвижность и количество аномальных сперматозоидов, варьирует в зависимости от исследования [4].

Плодовитость быков подразумевает способность производить сперму высокого качества и в достаточном количестве. Плодовитость быка-производителя определяют такие количественные и качественные показатели, как объем эякулята, подвижность сперматозоидов и их концентрация в 1 мл эякулята, наличие аномалий и дефектов сперматозоидов. Они подвержены влиянию многих негенетических (возраст, сезон, интервал между взятием эякулятов, квалификация обслуживающего персонала и др.) и генетических (генетические мутации, аномалии) факторов. При применении методов генетики популяций позволяет выявить причины изменения генетической структуры [7].

Генетические факторы. Исследования фертильности показали, что мужская фертильность определяется в основном скоростью движения сперматозоидов. Строение сперматозоидов оказывает сильное влияние на скорость их движения: сперматозоиды с более высокой скоростью движения имеют удлиненные головки, более короткие средние части и более длинные основные и концевые части по отношению к общей длине жгутика. Таким образом, большая разница в строении сперматозоидов у разных самцов, обнаруженная в естественных популяциях, лежит в основе различий в мужской фертильности. Вторичные половые признаки являются честными показателями, поэтому у самцов с крупными и развитыми рогами яички больше, а сперматозоиды быстрее плавают [6].

Сперму оценивают визуально по объему, цвету, консистенции, запаху. Объем эякулята определяют с помощью градуированного спермаприемника и пробирки, в среднем у быка объем 4,0-5,0. Цвет спермы белого цвета с желтоватым оттенком. Консистенция – сливкообразная. Запах – не имеет особого запаха, иногда сперма быка может иметь слабый запах парного молока. Если внешние признаки эякулята имеют отклонение от нормальных показателей, то такую сперму бракуют и для работы не используют [3].

Негенетические факторы. Либидо (половое влечение) является важнейшим компонентом фертильности. Оно не зависит от обхвата мошонки, качества спермы, массы тела, скорости роста или мужественности. Один из способов измерения либидо — оценка способности к оплодотворению. Для этого быка подпускают к группе фиксированных самок и подсчитывают количество садок и оплодотворений, совершённых за определённый период времени. Однако этот метод требует много времени и содержания нескольких самок в ограниченном пространстве.

Оценка племенной ценности включает в себя медицинский осмотр, измерение окружности мошонки и оценку качества спермы. Чтобы успешно пройти оценку племенной ценности, бык должен иметь подвижность сперматозоидов не менее 30%, нормальную морфологию сперматозоидов не менее 70% и минимальную окружность мошонки в зависимости от возраста. Быки, который отвечает минимальным требованиям, классифицируются как удовлетворительные потенциальные производители. Если бык не

проходит один из тестов, он либо классифицируется как подлежащий повторной оценке, либо как неудовлетворительный потенциальный производитель. Быков следует тестировать примерно за 4-6 недель до сезона размножения [5].

Геномный отбор – еще один полезный инструмент, который может расширить возможности генетического прогнозирования. Оно оказывает большое влияние на прогнозирование полигенных признаков, таких как плодовитость, благодаря возможности включать биологическую информацию в генетическое прогнозирование.

Правильное питание необходимо для хорошей репродуктивной функции. Сбалансированное количество белка и энергии требуется для выработки спермы и физической активности, связанной с размножением. Достаточное количество витаминов и минералов также важно для размножения. Правильное питание перед размножением необходимо для того, чтобы у быка были достаточные резервы для успешного сезона размножения.

Избыток жира в мошонке может препятствовать терморегуляции. Степень ожирения, при которой ухудшается выработка спермы, точно не определена. Чрезмерная полнота связана с низкой производительностью. С другой стороны, у бычков крупных пород, начинающих сезон размножения с минимальным количеством жира на спине, качество спермы может быть хуже, чем у аналогичных бычков с умеренным количеством жира на спине. Потребность в питательных веществах, необходимых для оптимизации репродуктивной функции у быков-производителей, требует дополнительных исследований [2].

Отбор. Фенотипический отбор - основывается на оценке внешних признаков и продуктивных характеристик животных. В животноводстве до сих пор широко применяется этот подход, так как он позволяет выделить особей с наиболее выраженными продуктивными качествами. Несмотря на простоту, этот метод доказал свою эффективность и остается востребованным.

Племенной отбор играет ключевую роль в сохранении и усилении положительных качеств у потомства. Этот метод позволяет усилить и сохранить генетические преимущества, что приводит к увеличению продуктивности. Использование племенного отбора способствует улучшению репродуктивных качеств, так как отбираются животные с наилучшими показателями плодовитости, что обеспечивает стабильное повышение эффективности животноводства [2].

Искусственное осеменение представляет собой один из наиболее значимых методов в животноводстве, направленных на улучшение генетического потенциала стада. Основным преимуществом этого метода является возможность использования семени высокопродуктивных быков для осеменения большого количества коров, что способствует увеличению генетического разнообразия и улучшению показателей плодовитости. Один бык может осеменять десятки тысяч коров ежегодно, что делает процесс гораздо более эффективным по сравнению с естественным размножением [1].

В ходе анализа литературы были рассмотрены ключевые аспекты селекции на плодовитость быков, включая современные требования к репродуктивным качествам, методы и технологии селекции, а также генетические факторы, влияющие на репродуктивные способности. Было выявлено, что использование традиционных и современных методов селекции, таких как фенотипический отбор, геномный анализ и искусственное осеменение, позволяет значительно повысить плодовитость быков и улучшить продуктивность животноводства. Кроме того, анализ генетических маркеров и их взаимодействия с окружающей средой подчеркнул важность комплексного подхода к селекции.

СПИСОК ЛИТЕРАТУРЫ

1. Четвертакова, Е.В. Теоретические основы селекции: курс лекций/ Е.В. Четвертакова; Краснояр. гос. аграр. ун-т. – Красноярск, 2012 – 92 с.

2. Генетический мониторинг при селекции ярославской породы крупного рогатого скота / Н. С. Фураева, В. Ф. Максименко, А. В. Ильина, Ю. В. Муштукова // Вестник АПК Верхневолжья. – 2012. – № 3(19). – С. 44-50. – EDN PDUVKP.

3. Каюмова Д.М. Оценка качества спермы у сельскохозяйственных животных (обзор литературы) // Материалы XVI Международной студенческой научной конференции «Студенческий научный форум» URL: https://scienceforum.ru/2024/article/2018035248 (дата обращения: 16.04.2025).
4. Gomendio M. et al. Sperm traits and male fertility in natural populations //Reproduction. – 2007. – vol. 134. – №. 1. – pp. 19-29.
5. Beef bull fertility ISSN 1198-712X, published January 2006 - https://www.ontario.ca/page/beef-bull-fertility#section-5
6. Butler M. L. et al. Selection for bull fertility: a review //Translational Animal Science. – 2020. – vol. 4. – №. 1. – pp. 423-441.
7. Нарышкина, Е. Н. Оценка генетической и геномной вариабельности признаков фертильности быков-производителей на основе локусов в геноме, ассоциированных с давлением отбора (обзор) / Е. Н. Нарышкина, А. А. Сермягин // Достижения науки и техники АПК. – 2020. – Т. 34, № 9. – С. 64-72. – DOI 10.24411/0235-2451-2020-10912. – EDN YLVVNZ.

УДК 636.8.082.453.52

ФАКТОРЫ, ВЛИЯЮЩИЕ НА КАЧЕСТВО СПЕРМЫ КОТА

Д.А. Ружьина, студентка
С.Н. Гудков, канд. биол. наук
Новосибирский государственный аграрный университет

Аннотация. Статья посещена обзору источников о влиянии факторов окружающей среды на качество спермы котов. В статье представлены факторы, которые влияют на качество спермы, репродуктивную функцию и половую активность котов.

Ключевые слова: сперма котов, эякуляция, репродуктивная система, оплодотворяющая способность, темперамент.

Различные научные исследования подтвердили, что ряд факторов оказывают влияние на физиологические аспекты производства спермы у котов, включая породу, возраст, сезон, размеры семенников, частоту эякуляций и прочее. Однако, в отношении кошек не существует общепринятого мнения о том, в какой мере эти факторы определяют физиологические характеристики репродуктивной системы. Также до сих пор не установлена надежность метода криосохранения спермы в межсезонье и во время весеннего случного периода [1].

У самцов существуют различия в процессе сперматогенеза, которые зависят от многих факторов, включая качество питания и общее физиологическое состояние организма как целостной системы. Правильное содержание и использование самцов в качестве племенных производителей имеет решающее значение для поддержания их половой функции. Неблагоприятные условия могут не только замедлить половое развитие молодых животных, но и подавить половую активность у взрослых особей, делая ее сезонной. Например, в южных степных районах, в жаркие дни половая активность самцов угнетается вместе со снижением физиологических характеристик эякулятов. Особенно заметно сезонное проявление половой активности не только у котов, но также у баранов и жеребцов, однако и коты, и жеребцы способны к спариванию в течение всего календарного года. Например, сезонное проявление половой функции у баранов существенно зависит от породного фактора, от типа высшей нервной деятельности и гормонального профиля, что не изучалось у котов. При этом сила проявления половых рефлексов у баранов существенно зависит от использования их в спаривании, что присуще всем самцам млекопитающим, в том числе и котам [1].

Один из ключевых количественных показателей функционального состояния репродуктивной системы самцов — это объем эякулята. Увеличение объема эякулята может

повысить эффективность использования его в процессе искусственного осеменения самок. Под более высокой эффективностью применения эякулята подразумевается возможность создания большего количества спермодоз. Например, от эякулята быка можно получить в среднем от 100 до 150 спермодоз и осеменить 50-70 самок двукратно. Объем эякулята жеребца может существенно колебаться от 30-50 до 200 мл, а максимальный объем достигает 600 мл. По другим данным объем эякулята жеребца колеблется от 10 до 300 мл. Однако от эякулята жеребца можно получить существенно меньшее количество спермодоз, так объем спермодозы от 5 до 20 мл. Таким образом, большое количество спермы в эякуляте не всегда соответствует большому количеству сперматозоидов, хотя это играет важную роль в физиологии животных. Этот показатель отражает функциональное состояние семенников и придаточных половых желез и расширяет возможности применения искусственного осеменения на каждом конкретном виде животного [1].

Объем эякулята у *Felis catus* колеблется от 0,5 до 1,5 мл. Это уже дает понимание того, что использование искусственного осеменения существенно ограничивается, так как даже при высокой концентрации спермиев в 300 – 600 млн/мл не позволит получить большое количество спермодоз [1].

Однако существует мнение, что количество спермы не играет ключевой роли, в то время как важнее её оплодотворяющая эффективность, с чем можно согласиться лишь частично. Например, если самец используется для естественного спаривания, то это утверждение верно. Но когда речь заходит о применении искусственного осеменения, то количество спермы приобретает решающее значение для обеспечения достаточного количества спермодоз. На это необходимо обращать особое внимание, учитывая то, что на долю спермиев выпадает лишь 1,6 - 1,8% массы эякулята. А объем эякулята у самцов создается за счет секретов придаточных половых желез. Например, везикулярные железы жеребца дают от 8 до 85 мл секретов, простата дает не более 0,5 мл секретов, куперова и уретральные железы дают вместе от 25 до 80 мл секретов, ампулы от 3 до 65 мл секретов. Подобные данные для репродуктивной системы котов просто не установлены. Несмотря на это, влияние породы на объем спермы у *Felis catus* остается неизвестным, хотя на других животных это влияние доказано и примерно описано. Исходя из вышеизложенного для повышения эффективности криосохранения спермы котов и самцов других видов животных, необходимо четко осознавать факторы, которые влияют на качество спермопродукции и ее криорезистентность [1].

Кроме того, для повышения эффективности сохранения кошачьей спермы и для улучшения результатов основных методов искусственной репродукции, таких как экстракорпоральное оплодотворение необходимо учитывать факторы, которые влияют на физиологические характеристики спермы. Охлаждение и замораживание сперматозоидов упрощает перемещение и обмен генетическими характеристиками на значительные дистанции, что, в свою очередь, способствует расширению использования ограниченного генетического фонда отдельных пород кошек. Технология криоконсервации может обеспечить возможность формирования генетических банков угрожаемых видов, к которым в настоящее время прикладываются усилия по их сохранению, но которые могут столкнуться с риском исчезновения в будущем (например, европейская рысь или дикие кошачьи в Африке или Южной Америке. Электроэякуляция у домашних кошек может быть применена в тех случаях, когда требуется многократное получение спермы. Сперматозоиды из придаточных яичек могут быть получены как во время кастрации самцов, так и от погибших диких кошачьих. Сперма для использования в практических целях искусственного осеменения может быть подготовлена различными способами и технологиями. В зависимости от условий применения сперму можно использовать в свежем виде или в пролонгированном виде: охлажденной или замороженной-размороженной. Свежая сперма при искусственном осеменении обычно применяется, если самец и самка находятся на расстоянии не более суточного пути друг от друга. Преимуществом свежего материала является отсутствие

воздействия каких-либо обработок, что исключает потенциальное повреждение сперматозоидов при охлаждении или замораживании. [1].

Известно, что тип высшей нервной деятельности (темперамент) оказывает существенное влияние на репродуктивную функцию. Необходимость определения темперамента животных было доказано еще в середине XX в. В современной физиологии котов недостаточно внимания уделяется изучению типа высшей нервной деятельности и его влияния на физиологические особенности эякулятов котов до и после замораживания, подобные научные статьи в России носят спорадический характер и преимущественно касаются диких кошачьих. Несмотря на то, что *Felis catus* являются популярными домашними животными, число научных исследований, связанных с этим биологическим видом, обычно невелико и значительно ниже, исследований собак. Еще меньше изучен темперамент котов — область, которая в последнее время вызывает все больший интерес у исследователей [2].

По итогам исследований установлено: среди котов российской селекции наибольший объем эякулята был от животных флегматичного типа нервной деятельности, что на 0,01 см3 больше, чем от котов со слабым типом нервных процессов, на 0,04 см3 больше, чем от сангвиников, и на 0,3 см3 больше, чем от котов с неуравновешенным типом нервной системы [2].

Несмотря на развитие фелинологии во всем мире домашний кот остается наименее изученным с точки зрения физиологии воспроизводства. В зарубежных странах изучаются отдельные вопросы физиологии воспроизводства котов по качеству спермы, овуляции у кошек, искусственному осеменению свежеразбавленной и замороженно-оттаянной спермой. Несмотря на это данные зарубежных исследователей по качеству нативной спермы у котов весьма противоречивы [3].

Впервые в России изучены физиологические особенности нативной спермы котов различных пород отечественной селекции. Исследованные коты принадлежали к 5 породам: Мэйн-кун, Британская короткошерстная, Сфинкс, Сибирская, Бенгальская. В каждой породе было по 3 кота в возрасте от 2 до 5 лет. Сперму у котов отбирали методом электроэякуляции один раз в три дня. Первые три полученные эякулята от каждого кота в исследовании не учитывали, так как таким образом вводили самцов в половой режим [5]. Объем эякулята был наибольшим у котов породы Мэйн-кун, что на 0,29 мл больше ($p<0,001$) от Британской короткошерстной породы, на 0,42 мл больше ($p<0,001$) от самцов породы Сфинкс, на 0,23 мл больше ($p<0,01$) от сибирской породы и на 0,44 мл больше ($p<0,001$) от Бенгальской породы. Лучшая активность спермиев наблюдалась нами у Бенгальских котов, что на 0,89 балла больше породы Мэйн-кун, на 1,22 балла лучше от Британской короткошерстной породы, на 1,66 балла больше ($p<0,05$) от котов породы Сфинкс и на 0,44 балла больше от Сибирских котов. Концентрация спермиев была наибольшей у котов породы Мэйн-кун, что на 142 млн больше ($p<0,001$) от Британской короткошерстной породы, на 88,45 млн больше ($p<0,01$) от котов породы Сфинкс, на 175 млн больше ($p<0,001$) от Сибирской породы и на 221,89 млн больше ($p<0,001$) от котов Бенгальской породы отечественной селекции [3].

Морфофизиологическая оценка сперматозоидов обычно используется при анализе спермы самцов. Это важный параметр в прогнозировании фертильности семени самцов, поскольку он отражает генетические особенности животного. Морфологическая оценка должна проводиться с учетом особенностей гамет для каждого вида животного. Следовательно, принципиально важно, чтобы определение морфофизиологических параметров помогало получать точные результаты [4].

Морфометрические исследования дают ценную информацию об эволюционной биологии гамет. Кроме того, это позволяет напрямую сравнивать форму этих клеток у разных видов. Таким образом, можно соотнести форму сперматозоида с параметрами подвижности, способностью прикрепляться и проникать внутрь яйцеклетки, качеством эмбриона или даже предсказать степень замораживания данного образца спермы [4].

Морфофизиологические особенности спермиев таких видов животных как собаки, жеребцы, кролики, мыши, кабаны, быки и козы достаточно хорошо изучены и в систему CASA

внесены стандартизированные морфометрические данные. Однако морфометрического описания кошачьей спермы в литературе недостаточно. Такие исследования интересны, особенно из-за высокой распространенности тератоспермии у особей семейства кошачьих [4]. В заключение можно сказать, что на качество спермы и репродуктивную функцию у котов влияет множество различных факторов, которые могут как положительно, так и отрицательно воздействовать на качество спермы. Поэтому важно учитывать все эти факторы для поддержания репродуктивного здоровья. Особенно для племенных для племенных животных, которые большее время своей жизни учувствуют в разведении.

СПИСОК ЛИТЕРАТУРЫ

1. Петряева А. В. Особенности репродуктивных качеств котов (felis catus) российской селекции. Диссертация …. канд. ветеринар. наук. — Москва. — 209 с.
2. Петряева А. В., Ткачев А. В., Ткачева О. Л. Влияние типа высшей нервной деятельности на физиологические особенности спермы котов российской селекции //Вестник Российского университета дружбы народов. Серия: Агрономия и животноводство. – 2023. – Т. 18. – №. 2. – С. 222-229.
3. Ивакина, С. Р. Физиологические особенности эякулятов Котов различных пород / С. Р. Ивакина // Горинскиечтения. Инновационные решения для АПК : Материалы Международной студенческой научной конференции, Майский, 24–25 февраля 2021 года. Том 2. – Майский: Белгородский государственный аграрный университет имени В.Я. Горина, 2021. – С. 317. – EDN ASPOGK.
4. Петряева, А. В. Морфофизиологические особенности спермы котов российской селекции / А. В. Петряева, А. В. Ткачев, О. Л. Ткачева // Морфология в XXI веке: теория, методология, практика : Сборник трудов всероссийской (национальной) научно-практической конференции, Москва, 05–07 апреля 2023 года / Федеральное государственное бюджетное образовательное учреждение высшего образования «Московская государственная академия ветеринарной медицины и биотехнологии - МВА имени К.И. Скрябина». – Москва: Федеральное государственное бюджетное образовательное учреждение высшего образования «Московская государственная академия ветеринарной медицины и биотехнологии - МВА имени К.И. Скрябина», 2023. – С. 94-96. – EDN IRYGEE.

УДК 619:611.73:[639.111.6+636]

РАЗЛИЧИЕ СКЕЛЕТНОЙ МУСКУЛАТУРЫ ДИКИХ И ДОМАШНИХ ЖИВОТНЫХ

О.А. Рыбакова, студентка
Научный руководитель: О.В. Распутина, д-р ветеринар. наук, профессор
Новосибирский государственный аграрный университет

Аннотация. В процессе доместикации продуктивные животные претерпели ряд морфологических характеристик по сравнению с дикими животными. Эти особенности позволяют использовать животных для быстрого получения высококачественного сырья за короткий промежуток времени. Именно по этой причине наблюдаются значительные изменения в скелетной мускулатуре и внутренних органах продуктивных животных.

Ключевые слова: гипертрофия, мышцы, адаптация, продуктивность, белки.

Анатомические различия в структуре скелетных мышц диких и домашних животных значительны, что отражает адаптацию к окружающей среде и селективным методам разведения. Эти различия проявляются в составе, размере и метаболических свойствах мышечных волокон, что важно для понимания их влияния на качество мяса и продуктивность животных.

Основное различие между скелетными мышцами домашних и диких животных заключается в их размере. Был проведен ряд исследований, в которых сравнивались характеристики мышц домашних и диких свиней. Выводом данных статей стало то, что мышечная ткань домашних свиней отличалась значительно увеличенным размером мышечных волокон и изменённым составом волокон в сторону быстрых гликолитических волокон [1, 7].

Так, в одном из исследований было проведено гистологическое и биохимическое сравнение образцов большой поясничной мышцы (musculus psoas major) и длиннейшей мышцы (musculus longissimus) у 24 европейский диких кабанов и 28 домашних свиней породы ландрас сразу после рождения и на 7 и 20 неделю жизни. Автор пришел к мнению, что скелетные мышцы домашних свиней при рождении выглядят менее зрелыми и содержат меньшее количество миофибрилл (о чём свидетельствовал состав ДНК, РНК и белков) по сравнению со свиньями дикого типа. Но уже на 7 и 20 неделю отмечалось превосходство домашних свиней над свиньями дикого типа по массе скелетных мышц, что обусловлено главным образом ускоренной гипертрофией миофибрилл и накоплением белка на уровне транскрипции в постнатальный период [2].

В зависимости от пути образования АТФ мышечные волокна принято делить на гликолитические и окислительные. Окислительные, или красные волокна, отличаются меньшим диаметром, хорошей капиллярной сетью и большим количеством миоглобина и крупных митохондрий, которые содержат ферменты окислительного фосфорилирования. По скорости сокращения и утомляемости выделяют 2 подтипа: быстрые неутомляемые и медленные неутомляемые. Для гликолитических, или белых волокон, характерна низкая активность окислительных ферментов и высокая активность гликолитических ферментов. Такие волокна толще, чем мышечные волокна окислительного типа, отличаются быстрыми и сильными сокращениями, но быстрее утомляются. Они хуже кровоснабжаются и имеют меньше митохондрий и миоглобина. В зависимости от преобладания вида волокна выделяют три типа: I тип – быстросокращающиеся красные, II – быстросокращающиеся белые и III – медленно сокращающиеся промежуточные.

Отмечено, что у диких животных преобладают медленно сокращающиеся окислительные волокна, что способствует выносливости и улучшению качества мяса, а у домашних свиней и гибридов диких кабанов с домашними свиньями, напротив, увеличивается процент быстро сокращающихся гликолитических волокон, что указывает на переход к быстрому росту и расходу энергии в ущерб выносливости [3].

В результате гипертрофии у домашних свиней увеличивается площадь поперечного сечения мышц и диаметр волокон, а общее количество волокон остается неизменным. Эта гипертрофия приводит к увеличению площади волокон в каждом капилляре, что может ухудшить снабжение кислородом и питательными веществами, что может еще больше повлиять на мышечный метаболизм [4].

Лёзель и Франке (2013г.) в своем исследовании сравнивали мышечную микроструктуру и биохимические свойства мышц: большой поясничной мышцы (musculus psoas major), длиннейшей мышцы (musculus longissimus), полусухожильной мышцы (musculus semitendinosus) и ромбовидной мышцы (musculus rhomboideus) у домашних и диких свиней. Анализ мышечной ткани выявил, что у диких особей относительная мышечная масса m. psoas major и m. rhomboideus была меньше, чем у домашних свиней, в то время как у домашних свиней наблюдалось увеличение массы m. semitendinosus в 1,6 раза [5]. Площадь поперечного сечения мышечных волокон у домашних свиней была значительно (в 3 раза) больше, что объясняется гипертрофией волокон, а не увеличением их количества. Такая гипертрофия привела к увеличению площади мышечных волокон на один капилляр, что указывает на возможные ограничения в снабжении кислородом и питательными веществами, и может способствовать преобладанию гликолитического метаболизма. В результате этих структурных и метаболических изменений домашние свиньи к трехмесячному возрасту в 4

раза превосходят диких по живой массе, а также обладают более крупными внутренними органами и мышцами.

Не менее значимым будет изменение состава мышечной ткани. Группа ученых в 2017 году провела изучение возрастных изменений экспрессии изоформ тяжелой цепи миозина (MyHC) в скелетных мышцах домашних (крупная белая порода) и диких свиней. Использовались образцы длиннейшей мышцы спины, взятые в разные периоды развития, начиная от плодного периода и до зрелости. Гистохимический анализ показал, что у диких свиней в раннем постнатальном периоде происходит быстрая трансформация быстрых миофибрилл в медленные, с последующей дифференциацией в сторону окислительных типов. В отличие от этого, у домашних свиней созревание мышц характеризовалось сдвигом в сторону гликолитических миофибрилл. Ускоренное созревание мышц у диких особей подтверждалось более быстрым снижением экспрессии MyHC у плода в течение первых трех недель жизни. Гипертрофия миофибрилл была более выражена у крупной белой породы, особенно гликолитических типов. Это указывает на то, что генетический отбор и условия выращивания оказывают существенное влияние на постнатальную трансформацию MyHC, приводя к различиям в долях и гипертрофическом потенциале различных типов миофибрилл [6].

СПИСОК ЛИТЕРАТУРЫ

1. Rehfeldt C., Henning M., Fiedler I. Consequences of pig domestication for skeletal muscle growth and cellularity / C. Rehfeldt, M. Henning, I. Fiedler // Livestock Science. – 2008. – № 116. – с. 30-41.

2. Potential sources of early-postnatal increase in myofibre number in pig skeletal muscle / J. Bérard,C. Kalbe,D. Lösel, A. Tuchscherer [et.al] // Histochemistry and Cell Biology. – 2011. – № 136. – с. 217-225.

3. Comparison of microstructural traits of Musculus longissimus lumborum in wild boars, domestic pigs and wild boar/domestic pig hybrids / J. Bogucka, W. Kapelanski, G. Elminowska-Wenda [et.al] // Archives Animal Breeding. – 2008. – № 51. – с. 359-365.

4. Рудишин О.Ю. Влияние генотипа свиней на диаметр мышечного волокна / О.Ю. Рудишин, С.В. Бурцева // Мясная индустрия. – 2009. – №. 3. – С. 49-51.

5. Lösel D., Franke A., Kalbe C. Comparison of different skeletal muscles from growing domestic pigs and wild boars. / D. Lösel., A.Franke., C.Kalbe // Archives Animal Breeding. – 2013. – № 1.

6. Dynamics of myosin heavy chain isoform transition in the longissimus muscle of domestic and wild pigs during growth: a comparative study / G. Fazarinc, M. Vrecl, D. Škorjanc [et.al] // Animal. – 2017. – № 11(1). – с.164-174.

7. Муратова, А.Р. Морфофункциональные особенности мышц суставов тазовой конечности у хищных / А.Р. Муратова, М.В. Лазарева // Роль аграрной науки в устойчивом развитии сельских территорий : Сборник III Всероссийской (национальной) научной конференции, Новосибирск, 20 декабря 2018 года. – Новосибирск: Новосибирский государственный аграрный университет, 2018. – С. 750-753.

УДК 619: [616-003.829.5:611.781+612.8]:636.934

ВЛИЯНИЕ МЕЛАНИНА НА ОКРАСКУ ВОЛОСЯНОГО ПОКРОВА И АГРЕССИВНОСТЬ У ХИЩНИКОВ

О.А. Рыбакова, студентка
Научный руководитель: О.В. Распутина, д-р ветеринар. наук, профессор
Новосибирский государственный аграрный университет

Аннотация. В статье рассматриваются различные исследования, связывающие цвет шерсти с поведением у хищных животных. Авторы разных статей сходятся на том, что животные с более тёмной пигментацией, как правило, демонстрируют более агрессивное поведение.

Ключевые слова: меланин, поведение, агрессия, окрас шерсти, одомашнивание, гены, хищники.

Окрас шерсти является одним из наиболее заметных внешних признаков у млекопитающих, и хищники не являются исключением. Однако, помимо своей очевидной роли в маскировке и терморегуляции, цвет шерсти может нести в себе информацию и о поведенческих характеристиках животного. В опыте по доместикации серебристо-черной лисицы, проводимым Беляевым Дмитрием Константиновичем на базе Новосибирского Академгородка, отбирались наиболее ручные животные. Через несколько поколений отбора наблюдалось не только поведенческие, но и морфологические изменения лисиц. Например, из-за частичной потери меланина у домашних лисиц, как и у многих домашних животных, в окрасе появились белые пятна [1].

Основным пигментом, определяющим окрас покровов у млекопитающих, является меланин, вырабатываемый специализированной группой клеток – ме ланоцитами. Меланоциты располагаются в коже, волосах, глазах, внутреннем ухе, центральной нервной системе и сердце. Меланосомы, органеллы меланоцитов, производят два типа меланина: эумеланин (тёмный пигмент, от коричневого до чёрного) и феомеланин (светлый пигмент, от красного до жёлтого).

Соотношение этих пигментов определяет окрас шерсти, кожи и глаз животного. Регуляция выработки меланина осуществляется меланокортиновой системой, которая переключается между производством фео- и эумеланина. Меланокортиновая система – это нейроэндокринная система, которая связывает пигментацию тела с рядом поведенческих и физиологических функций позвоночных. Пептидный прогормон проопиомеланокортин (ПОМК) служит предшественником нескольких нейропептидов, включая α-меланоцитарстимулирующий гормон (α-МСГ), который образуется в результате воздействия дофамина на ПОМК [2]. α-меланоцитстимулирующий гормон стимулирует пролиферацию меланоцитов кожи и увеличивает выработку меланоцитами черного пигмента эумеланина, активируя MC1R. Сигнальный пептид агути (ASIP) ингибирует действие MC1R, что ведет к образованию феомеланина и появлению полосатых или пятнистых окрасов. α-МСГ действует как нейромедиатор в головном мозге, где он может модулировать поведение главным образом через центральные MC3R и MC4R рецепторы различными способами (например, путем модуляции дофаминергической системы вознаграждения). Это делает меланокортиновую систему хорошей моделью для объяснения связи между окраской и поведением [3].

Исследования показали (Рулин и Дакрест, 2011), что активация рецептора MC1R меланокортиновой системы индуцирует производство эумеланина (коричневого и чёрного пигментов), а активация других меланокортиновых рецепторов может вызывать стрессовую реакцию и половую активность [4].

Связь между окраской и поведением у многих видов животных может быть объяснена генетическими корреляциями, такими как сцепленное наследование или плейотропия. Сцепленное наследование означает, что гены, отвечающие за окрас и поведение, расположены

близко друг к другу на хромосоме и поэтому наследуются вместе. Плейотропия означает, что один ген влияет на несколько признаков. В случае собак связь между окрасом шерсти и поведением выражается в зависимости: чем темнее окрас животного, тем выше средние показатели агрессивности и половой активности по сравнению со светло окрашенными особями [5].

Kim Y.K. (2010г.) в своей работе сравнивал поведенческую реактивность собак породы чиндо с двумя разными окрасами шерсти. В эксперименте участвовали палевые (16 кобелей и 15 сук; средний возраст – 7,2 лет) и белые (10 кобелей, 10 сук; средний возраст – 6,9 лет) собаки породы корейский чиндо. Оценивали интенсивность социальной, агрессивной, пугливой и покорной реакций, а также частоту мочеиспускания как запаховое маркировочное поведение. Результаты показали, что у собак с палевой окраской шерсти интенсивность проявления страха и покорности была значительно ниже, чем у собак с белой окраской шерсти. Кроме того, собаки с палевой окраской шерсти значительно чаще оставляли метки [6].

Трапезов О.В. (2000 г.) в поисках метода полной ликвидации белой пятнистости у норок с геном хедлунд, выявил, что при скрещивании с родительскими особями, проявлявшими ручное поведение (оценка +5 и +4.5 балла), гетерозиготное потомство демонстрировало выраженные признаки гена хедлунд. Это выражалось в экстремальной пятнистости: депигментация охватывала треть хвоста, лапы и ноги были белыми (особенно на передней части тела), пятнистость распространялась на голову и шею, в некоторых случаях окрас становился черно-пестрым. В отличие от этого, скрещивание с родителями из агрессивной линии (оценка -2.5 и -2.2 балла) привело к неожиданным результатам: все гетерозиготное потомство первого поколения имело стандартный, не пятнистый фенотип, как у обычных норок. У таких животных не наблюдалось ни одного признака проявления гена хедлунд, включая белый кончик хвоста [7].

Таким образом, можно наблюдать сложную и многогранную взаимосвязь между меланином, окраской волосяного покрова и агрессивностью у хищников. Ключевым моментом в этой связи является меланокортиновая система, которая регулирует выработку меланина и одновременно оказывает действие на различные физиологические и поведенческие процессы. Гены, контролирующие синтез меланина, в частности, MC1R, могут иметь плейотропный эффект, влияя как на окраску, так и на поведение. В заключение, важно отметить значимость меланина не только как пигмента, определяющего окрас, но и как потенциального регулятора поведения, включая агрессию.

СПИСОК ЛИТЕРАТУРЫ

1. Колдаева, Е.М. Доместикация и хозяйственно полезные признаки у пушных зверей / Е.М. Колдаева, Н.А. Колдаев // Вестник ВОГиС. – 2007. – Том 11, № 1. – С. 62-75.

2. Барабанова, Л.В. Наследственные патологии собак, связанные с пигментацией / Л.В. Барабанова, А.В. Марков // Актуальные вопросы ветеринарной биологии. – 2023. – №2 (58). – с. 22-26.

3. Kim Y.K., Lee S.S., Oh S.I., Kim J.S., Suh E.H., Houpt K.A., Lee H.C., Lee H.J., Yeon S.C. Behavioural reactivity of the Korean native Jindo dog varies with coat colour. Behav Processes. –2010. – № 84(2). – с. 568-572.

4. Roulin A. Association between melanism, physiology and behaviour: A role for the melanocortin system / A. Roulin, A.-L. Ducrest // European Journal of Pharmacology, 2011. – V. 660. – Issue 1. – No 11. – P. 226-233.

5. Ducrest A.-L., Keller L., Roulin A. Pleiotropy in the melanocortin system, coloration and behavioural syndromes / A.-L. Ducrest, L. Keller., A. Roulin // Trends in Ecology and Evolution. – 2008. – № 1.

6. Karlsson A.-C. How could colouration affect behaviour in animals – 2010. – № 8.

7. Трапезов О.В. Устранима ли белая пятнистость у норок, гетерозиготных по гену хедлунд? / О.В. Трапезов // Кролиководство и звероводство. – 2000. – № 2. – с. 7.

УДК 614.9:636.083:636.98

АНАТОМИЧЕСКИЕ ОСОБЕННОСТИ ЭУБЛЕФАРОВ И ИХ СОДЕРЖАНИЕ

П.А. Савина, студентка
Научный руководитель: О.В. Распутина, д-р ветеринар. наук, профессор
Новосибирский государственный аграрный университет

Аннотация. Статья посвящена эублефарам – группе ящериц. На основании анализа литературных источников рассмотрены особенности анатомии, аспекты содержания эублефаров в неволе, включая требования к микроклимату, питанию и общим условиям жизни. Немного внимания уделяется разнообразию видов, их размножению и уходом за потомством.

Ключевые слова: эублефар, ящерица, питание, содержание, террариум, геккон, самец, самка.

Эублефары – род ящериц из семейства эублефаровых. У них дружелюбный характер, но проявляется это не сразу. В первые дни после покупки, они могут показаться слегка агрессивными, что связано со стрессом и адаптацией к новым условиям [1].

В дикой природе эублефары живут поодиночке. В домашних условиях их можно содержать вместе, если соблюдать несколько правил: двух самцов нельзя содержать вместе – проявляется агрессия, переходящая в драку; возможно совместное содержание двух самок; при содержании вместе самца и самки необходимо, чтобы они были примерно одного возраста и веса (если самка будет намного меньше самца, он может начать на нее охоту) [2, 3].

Одним из главных нюансов содержания эублефаров является температурный режим. Так как эублефары хладнокровные, оптимальная температура воздуха в террариуме может быть 23-26^{0}С, но обогреваемая зона, которая располагается на специальном термоковрике, должна быть с температурой 30-33^{0}С. Разграничивать эти территории необходимо для того, чтобы у питомца был свободный выбор условий температурного режима [2-4].

Эублефары ночные животные, поэтому дополнительного освещение в дневное время дня не требуется, достаточно естественного освещения из окон [5].

В террариуме обязательно должны быть вентиляционные отверстия либо в крыше, либо на боковых стенках, что обеспечивает поток свежего воздуха. Оптимальная влажность составляет 50%, ее измеряют при помощи специального прибора, который можно положить во влажную камеру. Чтобы увлажнять террариум и влажную камеру, достаточно использовать пульверизатор с водой [6].

В качестве грунта в аквариум можно использовать кокосовые чипсы или крупные опилки. Во влажную камеру – мох сфагнум. Также в террариуме могут быть крупные камушки или кора деревьев, по которым ящерицы смогут лазить [5].

Основной рацион – насекомые (сверчки, мучные черви, кузнечики). В качестве добавки каждый прием пищи обогащается несколькими гранулами специализированного кальция. Количество и кратность дачи насекомых зависит от возраста. Пьют ящерицы слизывая капельки после опрыскивания, некоторые ящерицы привыкают пить из маленьких блюдец [4].

Половая зрелость наступает к 9-12 месячному возрасту. Брачный сезон в неволе начинается в ноябре и заканчивается в марте. Для этого периода нужно изменить условия в террариуме: обычно помещают одного самца и несколько самок, световой день увеличивают до 14-15 часов, температуру повышают до 35^{0}С, влажность до 60-80 %. Примерно через 3 недели после спаривания самка откладывает яйца в грунт и закапывает их. Срок созревания 2 месяца. Если поддерживать температуру грунта в пределах 26^{0}С родится больше самок, а при температуре 31^{0}С преимущественно самцы, при 29^{0}С количество самок и самцов должно быть примерно равное. Новорожденные имеют вес 5-10 грамм, длину тела 6-8 см. К седьмому месяцу жизни они приобретают настоящую морфу – окрас взрослого животного. При

рождении новорожденных нужно пересаживать в инкубатор и каждые два дня на две минуты включать УФ-лампу [1].

Морфологические особенности. Линька у малышей происходит каждые 2 недели, у взрослых особей примерно раз в 2 месяца. Линьку можно определить по светлой коже, на которой уже появились трещинки и шелушения. После линьки эублефары съедают свою старую кожу. Хвост имеет заметное утолщение, содержащее запасы жировой ткани, он служит хранилищем энергии и запасом пищи при условиях недостаточного питания или его отсутствия. На кончиках лап имеются острые коготки, которыми они цепляются за шершавую поверхность. У гекконов отсутствует ушная раковина. Имеющееся наружное слуховое отверстие может смыкаться для защиты барабанной перепонки. Зубы в большом количестве находятся в ротовой полости и прикрыты губами. Смена зубов – каждые несколько месяцев. Отдельной особенностью является наличие подмышечные карманы в виде мешочков под грудными конечностями, физиологическое значение которых не выявлено. Тело шершавое, покрыто коническими чешуйками, которые отсутствуют на голове, конечностях и животе. Кожа на животе светлая, у детенышей через нее можно рассмотреть начертания внутренних органов [3].

Проявляется половой диморфизм. В отличии от самок, самцы имеют более массивное телосложение. На животе, выше клоаки, у них расположен ряд чешуек с отверстиями-порами, а в основании хвоста – парное утолщение. У самок отсутствует утолщение и поры, поэтому она малозаметна [1]. Топография органов эублефара представлена на рисунке 1.

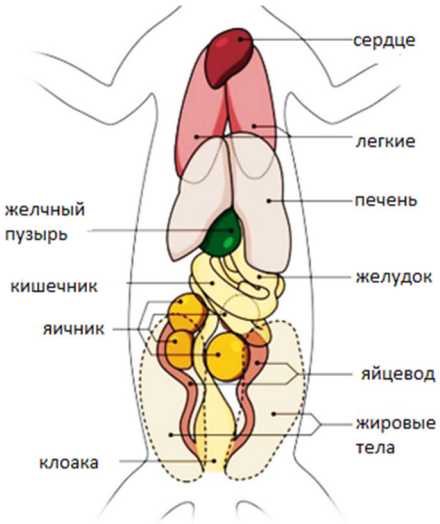

Рисунок 1 – Топография органов эублефара [7].

Почки рептилий приспособлены для экономии воды, мочевой пузырь отсутствует. Экскременты состоят из кала и мочи, но представляют собой не жидкую фракцию, а твердые сгустки солей, которые удаляются через клоаку [5].

В герпетологии выделяют понятие «морфы». Это совокупность генов, отвечающих за внешние признаки: окраску, размер, цвет глаз. Существует более сотни различных морф и все они относятся к одному типу «Пятнистый леопардовый эублефар».

Normal – только эта окраска встречается в естественной среде. Ярко черно-желтые полосы по всему желтому телу. Глаза темно-серые с черным зрачком.

Black Night – обычный Normal, просто очень редкий. Окрас представляет собой почти все черное, кроме области живота. В естественной среде не встречается.

Limon Frost – ярко-желтый цвет тела и ярко светло-серые глаза. В естественной среде не встречается.

Основные заболевания, которые можно зарегистрировать у «Пятнистого леопардового эублефара»:

1. Гельминтоз. Признаки: отказ от еды, жидкий стул со зловонным запахом, уменьшение хвоста. Лечение: специальные противогельминтные препараты для ящериц, обильное питье.
2. Рахит. Признаки: слабость лап, уменьшение хвоста, малоподвижность. Лечение: жидкий глюконат кальция.
3. Неудачная линька. Признаки: хвост дряблый, кончик сухой. Лечение: ампутация хвоста и дальнейшая обработка.

СПИСОК ЛИТЕРАТУРЫ

1. Блохин Г.И. Практикум по зоологии / Г.И. Блохин, Т.В. Блохин, – 3-е изд., стер. – Санкт-Петербург: Лань, 2023, – 296 с.
2. Кудрявцева К.Н. Особенности аппарата пищеварения ящериц / К.Н. Кудрявцева, М.В. Лазарева. – Новосибирск, 2024, – 4 с.
3. Порублев В.А. Биология и морфология ящериц: учебное пособие / В.А. Порублев. – Ставрополь: СтГАУ, 2015, – 181 с.
4. Анализ особенностей поведения эублефаров в неволе: офиц. сайт. – URL: https://moluch.ru/young/archive/64/3287/ (дата обращения 16.03.2025). – Текст: электронный.
5. Эублефары: основы содержания в домашних условиях: офиц. сайт. – URL: https://lemurrr.ru/article/eublefar-osnovy-soderzhaniya-v-domashnikh-usloviyakh (дата обращения 16.03.2025). – Текст: электронный.
6. Эублефары: уход и содержание в домашних условиях: офиц. сайт. – URL: https://4lapy.ru/journal/info/eublefar-ukhod-i-soderzhanie-v-domashnikh-usloviyakh/ (дата обращения 16.03.2025). – Текст: электронный.
7. Анатомия и физиология эублефара для начинающих: офиц. сайт. – URL: https://m.vk.com/@eublepharis_ru-anatomiya-i-fiziologiya-eublefara-dlya-nachinauschih (дата обращения 16.03.2025). – Текст: электронный.

УДК 619:616.331.34-08:636.2

ОПЕРАТИВНОЕ ЛЕЧЕНИЕ КРУПНОГО РОГАТОГО СКОТА СО СМЕЩЕНИЕМ СЫЧУГА

Е.В. Селюч, студентка
М.А. Бойкова, канд. ветеринар. наук, доцент
Новосибирский государственный аграрный университет

Аннотация. Статья посвящена хирургическим методам лечения такого заболевания, как смещения сычуга у крупного рогатого скота, достаточно распространённого заболевание, в результате которого хозяйство может нести значительные экономические потери. Рассматриваются два основных хирургических подхода при лечение данного заболевания – открытый и закрытый, анализируются их преимущества и недостатки, показания и противопоказания. Работа представляет интерес для ветеринарных врачей и студентов, обучающихся на ветеринарном направлении, а также для аудитории, интересующейся методами оперативного лечения патологий сычуга у крупного рогатого скота.

Ключевые слова: сычуг, смещение сычуга, оперативное лечение, крупный рогатый скот.

Смещение сычуга – болезнь, встречающаяся чаще всего у высокопродуктивных коров. Чаще всего сопровождается смещение в левую половину брюшной полости, но также встречается и правостороннее смещение. Предрасполагающими факторами развития данной

патологии являются стельность и отел, вследствие того, что данное заболевание регистрируется у коров чаще всего в первые две недели после отела. Сычуг смещается обычно в результате, уменьшения рубца, которое возникает при недостаточном потребление сухого вещества или кормлении тонкоизмельченными объемистыми кормами. Резкое освобождение брюшной полости от плода в сочетании с уменьшенным объемом рубца способствует смещению сычуга [3].

При левостороннем смещение сычуга отмечают выпячивание в области левого подреберья на расстоянии последних трех ребер при запавшей голодной ямке. Аускультацией в этом месте иногда можно обнаружить звук падающей капли. При перкуссии на уровне голодной ямки в области последних трех межреберных промежутков устанавливается громкий металлический звук на стороне, соответствующей смещению сычуга. Также может наблюдаться гипотония или атония рубца. Биохимическое исследование крови выявляет снижение уровня кальция, хлора и калия. Из-за анатомической особенности расположения сычуга, отсутствия специальных методов исследования и невозможности получения у взрослых животных его содержимого, затрудняется выделение каких-либо характерных конкретно для данной патологии симптомов. Поэтому клиническая картина при смещении сычуга в некоторой степени соответствует симптомам нарушения работы преджелудков и кишечника: животные в угнетенном состоянии, происходит снижение аппетита или он вовсе может отсутствовать, отсутствует жвачка и отрыжка [1].

Наиболее эффективным методом лечения смещения сычуга является оперативное вмешательство, однако успешное проведение операции не гарантирует полноценного выздоровления животного и развития повторного смещения. Оперативное лечение осуществляют с помощью абомазопексии, где выделяют две техники лечения.

Первую технику оперативного лечения зачастую называют открытым способом хирургического лечения, так как предполагает выполнение лапаротомии – разрезание брюшной стенки, для получения прямого доступа к сычугу. При выполнении данной операции чаще всего используют технику по Дирксену. Техника операции заключается в том, что лапаротомию выполняют в правой голодной ямке косым разрезом параллельно последнему ребру, проникают левой рукой позади кишечных петель и под рубец позади смещенного сычуга. В самой верхней точке стенки сычуга прокалываются иглой Боброва с прикрепленной 2-метровой трубкой, конец которой выводят наружу, для отведения газов из сычуга. Отвести газы необходимо для спадения, чтобы возвратить сычуг в его анатомически правильное положение. При удалении иглы с трубкой, необходимо закрыть пальцами кончик иглы, для избегания попадания содержимого сычуга в брюшную полость, то есть предупреждение развития инфекции и процессов воспаления. Далее левой рукой проникают в брюшную полость до середины линии между пупком и мечевидным хрящом, поворачивают руку на 180 градусов против часовой стрелки и захватывают сальник и сычуг. Затем осторожно подтягивают вверх и краниально от раны накладывают шов на каудальный край пилорической стенки сычуга, при этом еще захватывают сальник, прикрепляя к прилегающей брюшной стенке. Второй такой же шов накладывают на 3 сантиметра выше от первого. Далее закрывают операционную рану брюшной стенки [4].

Преимуществами данного способа является прямой визуальный контроль, возможность выполнения сложных манипуляций и относительно невысокая стоимость оборудования. К недостаткам можно отнести что данный способ более травматичный в сравнении со вторым способом оперативного лечения, и есть большой риск развития послеоперационных осложнений, в частности послеоперационные инфекции [2].

Показаниями для проведения открытой техники операции при лечении смещения сычуга является невозможность проведения закрытого способа, осложнённые случаи сычуга, например, его перекрут, наличие сопутствующих заболеваний, которые требуют открытого хирургического вмешательства. Противопоказания для проведения данной операции могут являться крайне тяжелое состояние животного, невозможность проведения анестезии, наличие асцита [2].

Второй способ – закрытый, так как вместо разреза брюшной стенки, осуществляют прокол. Для данного способа необходимо точно определить локализацию сычуга с помощью перкуссии. Затем выпускают газы через троакар, это приводит к возвращению сычуга в исходное положение, далее в троакар вводят фиксационную пластмассовую пластину длиной около 6 сантиметров на нити из поликона или же из других материалов. Данную манипуляцию повторяют в 7 сантиметрах от первого прокола. Затем обе нити пропускают через специальную пуговицу и завязывают [4].

Преимущества заключаются в том, что он обладает меньшей инвазивностью, вследствие чего идет меньшее повреждение тканей, меньший риск развития инфекций и грыж. Также при данном способе операционного лечение послеоперационный болевой синдром менее выражен. И при проведении такой операции остаются небольшие и менее заметные шрамы. Недостатки заключаются в том, что необходимо как можно точно и правильно определить место смещенного сычуга. Имеются такие риски, как вероятность подшивания кишки и развитие воспалительных реакций на пластине внутри сычуга. А также проведение данного способа может быть невозможно в случаях тяжелого течения заболевания или наличия осложнений, которые требуют проведения открытого способа операции [4].

Показания для закрытого способа лечения смещения сычуга является отсутствие осложнений, которые требуют открытого доступа, достаточно стабильное состояние животного. Противопоказаниями же могут являться осложненные случаи смещения сычуга, которые требуют открытого доступа при лечении, тяжелое состояние животного, наличие асцита, ожирение тоже может являться противопоказанием, так как затрудняет определение локализации сычуга [5].

В заключении хотелось бы сказать, что смещение сычуга является достаточно распространенной проблемой на производстве. В данной статье были рассмотрены два основных метода хирургического лечения смещения сычуга. Оба метода имеют свои преимущества и недостатки, а также показания и противопоказания, что подчеркивает необходимость индивидуального подхода к каждому случаю. Выбор конкретной техники провидения операции должен основываться на клиническом состоянии животного, наличие необходимого оборудования, опыте хирурга и экономических факторах. Несмотря на удобство и достаточную простату проведения закрытого способа операции, открытая техника остается ценным инструментом в сложных и осложнённых случаях. Но также стоит помнить, что успешность от проведенной операции, скорость и качество выздоровления животного зависит ни только от техники проведения оперативного лечения, но и от соблюдения правил асептики и антисептики при проведении операции, а также послеоперационного ухода и терапии.

СПИСОК ЛИТЕРАТУРЫ

1. Веремей, Э. И. Технологические требования ветеринарного обслуживания, лечения крупного рогатого скота и профилактики хирургической патологии на молочных комплексах : рекомендации / Э. И. Веремей, В. М. Руколь, В. А. Журба ; Учреждение образования "Витебская ордена "Знак Почета" государственная академия ветеринарной медицины ". – Витебск : ВГАВМ, 2011. – 28 с. – EDN SHHZWF.Клиническая гастроэнтерология животных: учебное пособие / И.И. Калюжный, Г.Г. Щербаков, А.В. Яшин [и др.]. — 2-е изд., испр. — СПб: Лань, 2022. — 448 с.

2. Глущенко, Е. Е. Препарат смектовет для лечения желудочно-кишечных болезней телят, вызываемых условно-патогенной микрофлорой : специальность 06.02.03 "Ветеринарная фармакология с токсикологией" : автореферат диссертации на соискание ученой степени кандидата ветеринарных наук / Глущенко Екатерина Евгеньевна. – Новосибирск, 2013. – 22 с. – EDN SVEBGT.

3. Глущенко, В. В. Оценка распространенности внутренних незаразных заболеваний у животных в АО «Агрофирма «Лебедевская», Искитимского района Новосибирской области / В. В. Глущенко, В. Э. Цыпылова // Вопросы ветеринарной науки и

практики : Сборник трудов научно-практической конференции преподавателей, аспирантов, магистрантов и студентов Института ветеринарной медицины и биотехнологии Новосибирского ГАУ, Новосибирск, 24 марта 2023 года. – Новосибирск: Издательский центр Новосибирского государственного аграрного университета "Золотой колос", 2023. – С. 61-63. – EDN RCTMAA.

4. Шилова, Е. А. Оценка распространенности внутренних незаразных заболеваний среди животных в ООО «Сибирская Нива», Маслянинского района, Новосибирской области, на базе ЖК «Елбань» / Е. А. Шилова, В. В. Глущенко // Вопросы ветеринарной науки и практики : Сборник трудов научно-практической конференции преподавателей, аспирантов, магистрантов и студентов факультета ветеринарной медицины Новосибирского государственного аграрного университета, Новосибирск, 24 марта 2022 года. – Новосибирск: Издательский центр Новосибирского государственного аграрного университета "Золотой колос", 2022. – С. 113-116. – EDN KLLALR.

5. Якушкина, А. А. Левостороннее смещение сычуга у коровы с высокой молочной продуктивностью на базе ООО "Сибирская Нива" / А. А. Якушкина // Сельскохозяйственные науки : Материалы 61-й Международной научной студенческой конференции, Новосибирск, 17–26 апреля 2023 года. – Новосибирск: Новосибирский государственный университет, 2023. – С. 154. – EDN GEMIMS.

УДК 619:616.36

ВЛИЯНИЕ ВОЗРАСТА НА АКТИВНОСТЬ ПИЩЕВАРИТЕЛЬНЫХ ФЕРМЕНТОВ У ДОМАШНЕЙ ПТИЦЫ

А.В. Середа, студентка
Научный руководитель: Р.Г. Уткина, ст. преподаватель
Новосибирский государственный аграрный университет

Аннотация. В работе рассматриваются морфофункциональные особенности желудочно-кишечного тракта птиц, способствующие быстрому и эффективному перевариванию корма. Отмечается высокая активность микрофлоры зоба в расщеплении углеводов и ограниченная роль протеолиза и липолиза. Описаны стадии желудочного пищеварения, включая особенности секреции желудочного сока. Представлены данные по ферментативной активности поджелудочной железы у эмбрионов и молодняка мясных пород цыплят.

Ключевые слова: желудочно-кишечный тракт, птицы, корм, возраст, эмбрион, ферменты, гибриды, цыплята.

Желудочно-кишечный тракт птиц хорошо приспособлен к быстрому и эффективному перевариванию кормов с небольшим содержанием клетчатки. Коэффициент переваримости корма у них выше, чем у млекопитающих. Скорость прохождения кормовой массы через пищеварительный канал у птиц также выше, что связано с меньшей протяженностью кишечника и более интенсивными процессами расщепления питательных веществ [1]. Внутренняя поверхность зоба выстлана многослойным плоским эпителием; расположенные в собственном соединительно-тканном слое слизистой альвеолярно трубчатые железы выделяют слизь, не содержащую ферментов. Пищеварение в зобе идет за счет ферментов корма и бактерий и в небольшой степени за счет амилолитических ферментов слюнных желез, которые у птиц слабо развиты. В 1 г содержимого зоба насчитывается 108 клеток, в основном аэробных микроорганизмов и лактобацилл. Имеются также грибки и дрожжевые клетки. Микрофлора осуществляет протеолиз, липолиз и особенно амилолиз корма. Клетчатка в зобе практически не расщепляется, часть крахмала гидролизуется до мальтозы и глюкозы. Последняя (как и свободные сахара корма) сбраживается с образованием молочной кислоты.

Всего в зобе переваривается 15—20% поступивших углеводов. Продукты брожения могут всасываться в кровь и использоваться в качестве источников энергии. Протеолитические и липолитические процессы в зобе имеют меньшее значение: при кормлении зерновой смесью мобилизация этих компонентов вряд ли вообще возможна, а при кормлении мягким комбикормом корм находится в зобе кратковременно— 1—3 ч (зерна кукурузы и пшеницы задерживаются в зобе до16—18 ч). По-видимому, при свободном доступе к комбикорму, когда зоб регулярно опорожняется, микробиальный протеолиз и липолиз не превышают 7—10 %.

Из зоба кормовая масса по зазобному отрезку пищевода поступает в железистый желудок. В слизистой оболочке его находятся поверхностные железы типа крипт, в подслизистом слое — сложные альвеолярные железы, соответствующие железам фундальной части желудка млекопитающих: они вырабатывают желудочный сок и соляную кислоту. Общая кислотность сока колеблется от 0,2 до 0,5%. Все протеолитические ферменты представляют собой, по современным данным, разновидности пепсина с разным оптимумом pH (от 1,0 до 3,5—4,0). Кормовая масса из зоба проходит железистый желудок транзитом, почти не задерживаясь; она выполняет роль раздражителя, вызывающего сокоотделение. Сок стекает вместе с кормом в мышечный желудок, где происходит основной процесс желудочного пищеварения. Поскольку в обычных условиях при свободном доступе к корму желудок птиц никогда не бывает пустым, сокоотделение осуществляется непрерывно с первых дней жизни, изменяясь волнообразно в течение суток. У птиц имеются все три фазы желудочного сокоотделения сложнорефлекторная, желудочная и кишечная. Это подтверждается опытами с мнимым кормлением птицы, перерезкой блуждающих нервов, парентеральным введением гастрина и гистамина. В среднем выделяется от 6 до 16 мл сока на 1 кг живой массы в час [2].

Учитывая то, что развитие кишечника и поджелудочной железы начинается с 3-4-дневного возраста эмбриона, наличие амилолитической и липолитической активности в ткани эмбриона вполне оправданно. Несмотря на то, что в яйце имеется незначительное количество моносахаридов, большинство белков составляют гликопротеиды. Вероятно, в результате деградации этих белков, в процессе эмбриогенеза освободившиеся мономеры углеводов используются на гликозилирование вновь синтезируемых белков эмбриона. На 14 день инкубации яиц соотношения активности фермента несколько изменяются, но у гибридов активность амилазы превышает родительские линии в 1,4–2,0 раза. Эти результаты подтверждаются анализами на автоматическом биохимическом анализаторе HemwellT2900 (США), по данным которого активность амилазы у гибридов превышает родительские линии в 2 раза. Активность липазы в данном эмбриональном периоде имеет противоположную тенденцию: снижается у гибридов почти в 2 раза по сравнению с цыплятами родительских линий. В этот период у эмбрионов функционирует пищеварение, и результаты указывают на более интенсивные процессы гидролиза жиров в кишечнике у цыплят породы плимутрок и корниш. После вылупления из яйца в ткани поджелудочной железы активность панкреатических ферментов не имеет существенных различий у гибридов и родительских линий.

После 7-суточного возраста отмечается снижение активности липазы до исходной величины, которое длится около двух недель и связано с периодом становления секреторной функции поджелудочной железы, поскольку в рационе количество жира возрастает, а железа не может адекватно отвечать на количество поступающего с кормом жира. В дальнейшем с 14–21-суточного возраста количество липазы в плазме крови возрастает и достигает максимальной величины, которая почти в два раза превышает активность фермента в суточном возрасте.

Таким образом, анализируя уровень активности ферментов в ткани поджелудочной железы, на фоне разных рационов у гибридов и родительских линий, можно сделать заключение, что в 14-суточном возрасте внешнесекреторная функция поджелудочной железы мясных цыплят четко адаптируется к качеству принимаемого корма, что свидетельствует о наступлении физиологической зрелости пищеварительной функции у цыплят, поскольку по

функциональным критериям, регуляции процессов со стороны нервной системы и гуморальных механизмов она соответствует взрослым курам [3].

СПИСОК ЛИТЕРАТУРЫ

1. Скопичев В.Г. Пищеварение у птиц [Электронный ресурс] // StudFiles : сайт. — URL: https://studfile.net/preview/10433370/page:55/ (дата обращения: 28.03.2025).

2. Особенности физиологии у птиц : учеб.-метод. пособие для студентов факультета ветеринарной медицины и слушателей ФПК / А.В. Островский, А.В. Синковец, Е.Н. Кудрявцева [и др.]. — Витебск : УО ВГАВМ, 2004. — 31 с.

3. Вертипрахов, В.Г. Физиология кишечного пищеварения у кур (экспериментальный подход) : монография / В.Г. Вертипрахов // Российский государственный аграрный университет — МСХА имени К. А. Тимирязева. — Москва : РГАУ-МСХА имени К. А. Тимирязева, 2022. — 208 с.

УДК 636.1:616.833:617.5:616.4

СИНДРОМ ВОББЛЕРА У ЛОШАДЕЙ

А.В. Середа, студентка
Научный руководитель: Р.Г. Уткина, ст. преподаватель
Новосибирский государственный аграрный университет

Аннотация. В данной статье подробно рассматривается заболевание Вобблер, его особенности и проявления, а также приведены примеры терапии и лечения животного.

Ключевые слова: Вобблер, синдром, заболевание, лошадь, мальформация, атаксия, позвонки, спинной мозг, позвоночный канал, хирургическое вмешательство, терапия.

Синдром Вобблера (Wobbler) – это одно из самых часто встречающихся заболеваний спинного мозга у молодых лошадей. Данное заболевание называют по-разному: синдром Wobbler, шейная спондилолитическая миелопатия, шейная стенотическая миелопатия, шейная мальформация, сенсорная атаксия лошадей, спинальная атаксия или нарушение координации лошадей.

Это заболевание связано с нарушениями развития в период роста лошади и характеризуется мальформацией (любое отклонение от нормального физического развития) шейного отдела позвоночника, стенозом (сужением) позвоночного канала и компрессией спинного мозга.

Как правило, синдром Вобблера встречается у слишком интенсивно растущих лошадей, которые к тому же имеют ортопедические проблемы, такие как остеохондроз, увеличение зоны роста длинных костей, ангулярные деформации. Жеребчики чаще поражаются, чем кобылки (в соотношении 3:1). Породной предрасположенности не выявлено, хотя считается, что чистокровные лошади более склонны к данному заболеванию [1].

Позвонок состоит из тела и дужки. На теле находятся головка и ямка позвонка, а на них соответственно краниальная и каудальная концевые пластины, состоящие из тонкого слоя гиалинового хряща. Межпозвонковый диск прикрепляется к концевым пластинам, соединяя таким образом соседние позвонки друг с другом. Основная функция диска – амортизация и обеспечение подвижности между соседними сегментами позвоночника. Диск представлен фиброзной тканью, в основе которой лежат преимущественно коллагеновые волокна, синтезируемые клетками хондроцитами. С возрастом количество клеток в дисках снижается, и вся структура подвергается дегенеративным процессам: дегидратации и кальцификации.

Как правило, патология затрагивает самые «мобильные» области спины, включая грудные и пояснично-крестцовые межпозвонковые диски. Потеря упругости и эластичности в

диске оборачивается серьезными сдвигами в биомеханике не только конкретного позвонка, но и спины в целом [2].

Лошади с компрессионной миелопатией шейного отдела позвоночника имеют неврологические отклонения, проявляющиеся в симметричной слабости ног, атаксии (нарушение координации движений) и спастичности (скованность мышц) всех конечностей, что говорит о повреждении верхних двигательных нейронов, расположенных в спинном мозге. В покое больные лошади могут стоять с широко расставленными ногами, и если им скрестить ноги, то они демонстрируют замедленную реакцию на изменение положения конечностей, то есть только через некоторое время могут поставить конечность в правильное положение или вообще остаются стоять со скрещенными ногами. На шагу слабость ног проявляется спотыканием и проволакиванием зацепа по грунту. Лошади с длительными клиническими симптомами компрессионной миелопатии имеют копыта или подкову, которые стерты по краю или по прямой линии на зацепе. Атаксия выглядит как качание туловища и проявляется вращением и заносом (отведением наружу конечности) задней ноги во время движения лошади по кругу или при повороте. У животных с серьезными нарушениями можно обнаружить повреждения пяточных бугров с внутренней стороны от постоянных засеканий и ударов копытом [3].

Аномальный рост приводит к мальформации (атипичному развитию) позвоночного канала, который статически или динамически (при движении шеи и смещении позвонков относительно друг друга) сужается. Это, в свою очередь, приводит к сдавливанию спинного мозга, в следствии чего нарушается передача сигналов от головного мозга к конечностям, возникают спастические парезы (формы мышечной слабости, которые характеризуются подергивающими движениями). Также нарушается проприорецепция (способность к определению положения конечности в пространстве), в связи с ослабеванием передачи сигналов по афферентным путям (от конечностей к мозгу) [4].

Мальформация чаще всего возникает между 3-4, 4-5 или 5-6 шейными позвонками, в зависимости от типа ЦВМ. Поражения чаще всего возникают в С3-4 или С4-5 при нестабильности шейного позвонка и компрессия в С5-6 или С6-7 при статическом стенозе шейного отдела. Тем не менее, сообщалось о мальформации, повреждениях и компрессии на других шейных позвонках.

Эти деформированные или сжатые позвонки давят на спинной мозг и препятствуют передаче сообщений мозгом.

Нарушение нормальной передачи нервов от мозга к ногам приводит к заметному нарушению координации (атаксия). Атаксия обычно наблюдается в области задних конечностей. По мере того, как состояние сохраняется, может быть заметна потеря веса и слабость. Клинические признаки могут появляться внезапно или постепенно, после известной или предполагаемой травмы, и могут нарастать по тяжести вплоть до смерти, хотя смерть от синдрома Воблера необычна. Лошадь может демонстрировать периоды незначительного улучшения, но никогда полностью не восстановится, если не будет проводиться агрессивное лечение.

«Пятка Воблера» является еще одним клиническим признаком, который возникает, когда лошадь находится на поздних стадиях синдрома и очевидно нарушение координации. Он характеризуется тем, что лошадь тянется вперед задней ногой и разрывает луковицы пятки передней ноги. Это действие может вызвать хромоту, еще больше осложняя синдром.

Лошадей с этим синдромом можно лечить с помощью медикаментозной терапии, хирургического вмешательства или агрессивного управления.

Некоторые препараты уменьшают отек нервной ткани и внутричерепное давление. Некоторые примеры этих препаратов включают осмотические агенты (например, маннитол), диметилсульфоксид (ДМСО) и диуретики (например, фуросемид). Стероиды часто используются в клинической практике при травмах спинного мозга и головы, но эксперименты не показали никакой пользы при синдроме Воблера, потому что стероидная

терапия направлена на лечение острого воспаления в спинном мозге, которое возникает в результате компрессии, но не устраняет основную проблему.

Хирургическое вмешательство включает в себя размещение титановой корзины внутри тел позвонков в месте компрессии, которая служит для содействия сращению позвонков для снятия компрессии. Сращение костей помогает устранить нестабильность, вызванную пороком развития или мальритуляцией соседних позвонков. Хирургическое вмешательство является вариантом в соответствующих случаях; Важно учитывать количество и место компрессий, степень атаксии, продолжительность клинических признаков и предполагаемое использование лошади. Хирургическое вмешательство также требует значительного времени после операции, чтобы обеспечить адекватное заживление. В долгосрочной перспективе полное выздоровление и возвращение к обычным спортивным занятиям произошло в 50-55% случаев, связанных с хирургическим лечением. Из-за более позднего возраста начала (от 2 до 4 лет) этого заболевания, некоторые животные могут не обязательно возвращаться к скачкам, но могут быть в состоянии адекватно соревноваться в других соревнованиях.

Медикаментозная терапия и хирургическое вмешательство очень дорогостоящи и не всегда практичны для большинства владельцев лошадей. Агрессивное управление питанием и контролируемые физические упражнения в сочетании с ранней диагностикой в последнее время доказали свою эффективность. Лечение направлено на нормализацию темпов роста и обеспечение надлежащего ремоделирования костей в цервикальном канале. Физические упражнения ограничены с целью снижения вероятности травмы. Питание сосредоточено на внимании к соответствующему соотношению кальция и фосфора, а также на добавках меди и цинка. Источником грубых кормов может служить качественное травяное сено. Эта терапия требует времени и терпения, прежде чем будут видны результаты. Тесно сотрудничайте со своим ветеринаром или специалистом по коневодству, чтобы определить надлежащие потребности вашей лошади в питании [5].

СПИСОК ЛИТЕРАТУРЫ

1. Пастух С. Синдром Вобблера – главный недуг спинного мозга [Электронный ресурс] // Equimedika : сайт. – URL: http://equimedika.ru/library/articles.php?ELEMENT_ID=388 (дата обращения: 06.12.2024).
2. Обухова М. Заболевания в области шеи и спины у лошадей, или Удар по биомеханике [Электронный ресурс] // Equimedika : сайт. – URL: http://equimedika.ru/library/index.php?ELEMENT_ID=239 (дата обращения: 06.12.2024).
3. Синдром Вобблера у лошадей – жестокий недуг спинного мозга [Электронный ресурс] // Pikabu : сайт. – URL: https://pikabu.ru/story/sindrom_vobblera_u_loshadey__zhestokiy_nedug_spinnogo_mozga_6267335 (дата обращения: 06.12.2024).
4. Чурсина, И.А. Тренинг лошадей с Воблер-синдромом / И.А. Чурсина // Конная индустрия и современное общество: перспективы, тенденции, регулирование : материалы науч.-практ. конф. (форума), Санкт-Петербург – Пушкин, 28 апр. 2022 г. – Санкт-Петербург : СПбГАУ, 2022. – С. 108–113.
5. Fernanda C. Wobbler Syndrome in Horses [Электронный ресурс] = Синдром Вобблера у лошадей / пер. с англ. // Department of Animal & Food Sciences : сайт. – URL: https://afs.ca.uky.edu/content/wobbler-syndrome-horses (дата обращения: 06.12.2024).

УДК 611.018:591.45

ГИСТОЛОГИЯ ЦЕНТРАЛЬНОЙ НЕРВНОЙ СИСТЕМЫ ПТИЦ: СТРОЕНИЕ ГОЛОВНОГО И СПИННОГО МОЗГА

М.С. Сидоренко, студентка
Научный руководитель: Р.Г. Уткина, ст. преподаватель
Новосибирский государственный аграрный университет

Аннотация. В данной работе рассматриваются ключевые аспекты гистологии центральной нервной системы птиц. Освещается строение головного и спинного мозга птиц, а также их гистологические особенности. Особое внимание уделяется особенностям строения, характерным только для птиц.

Ключевые слова: гистология центральной нервной системы, птицы, головной мозг, спинной мозг, видовые особенности, нейроны.

Птицы, как одна из наиболее эволюционно продвинутых групп позвоночных, демонстрируют разнообразие адаптаций, связанных с их образом жизни, включая полет, сложное поведение и высокоразвитую сенсорную систему. Центральная нервная система птиц играет ключевую роль в координации движений, обработке информации и регуляции физиологических процессов. Она состоит из головного и спинного мозга.

Спинной мозг птиц имеет сходное строение со всеми позвоночными. Основным принципом его организации является сегментарное строение и внутреннее разделение на серое и белое вещество.

Спинной мозг располагается в позвоночном канале от первого шейного позвонка до крестца, где переходит в краевую нить. По ходу спинного мозга имеется два утолщения: шейное, сегменты которого управляют крыльями и пояснично-крестцовое, связанное с иннервацией задних конечностей. Разделение серого вещества на передние (вентральные) и задние (дорсальные) рога у птиц выражено слабо. Боковые рога практически отсутствуют, в связи с чем, нейроны, связанные с вегетативной нервной системой, располагаются ближе к центральному району серого вещества. Белое вещество состоит из миелинизированных аксонов, которые образуют восходящие и нисходящие проводящие пути. Также в белом веществе выделяются различные тракты, такие как пирамидные (моторные) и экстрапирамидные (координация движений) [1].

Головной мозг у птиц крупный, особенно развиты отделы, отвечающие за координацию движений, ориентацию в пространстве и сложное поведение. Головной мозг птиц разделяется на пять отделов: продолговатый, задний, средний, промежуточный и конечный [2].

Промежуточный мозг у птиц небольшой и почти полностью закрыт с дорсальной стороны полушариями конечного мозга. Однако это важнейший отдел головного мозга. Он состоит из дорсального (таламус) и вентрального (гипоталамус) отделов, включающих в себя большое количество ядер (более полутора десятков). Таламус состоит из множества ядер, которые служат релейными станциями для сенсорной информации. Ядра имеют плотную клеточную структуру. Гипоталамус содержит нейросекреторные клетки, регулирующие эндокринные функции. Гистологически представлен скоплениями нейронов с крупными ядрами. Выделяют еще надталамическую (эпиталамус) и заталамическую (метаталамус) области. Основные функции промежуточного мозга связаны с проведением информации от нижележащих отделов ЦНС в полушария, координацию работы вегетативной и эндокринной систем [3].

Средний мозг у птиц развит хорошо. Нейроны среднего мозга имеют разнообразную морфологию, обеспечивая обработку зрительной и слуховой информации. Состоит из крыши среднего мозга, средней части – покрышки и вентральной части – ножек мозга. Крыша среднего мозга (у птиц имеет наименование - двухолмие) представляет собой сложнейший нервный центр, включающий до 15 слоев клеток. Функционально она связана, в основном, со

зрительным анализатором, но получает также информацию от механорецепторов, слуховых центров, других сенсорных систем. В покрышке находятся крупные центры (красное ядро, черная субстанция), связанные с координацией рефлекторных двигательных реакций. В среднем мозге выделяют зрительные бугры, состоящие из слоев с различной плотностью нейронов и волокон.

Мозжечок имеет у птиц большой объем, что связано с необходимостью координации сложных движений при полёте. Для птиц, как и для других высших позвоночных характерно хорошее развитие коры мозжечка с четко выделенными слоями: молекулярный слой (содержит дендриты клеток Пуркинье и многочисленные аксоны), слой клеток Пуркинье (крупные пирамидальные нейроны с характерной формой) и гранулярный слой (содержит мелкие гранулярные клетки). Клеточный состав слоев и система проводящих трактов очень сложная и сходна с таковой у млекопитающих. Хорошо развиты ядра мозжечка, расположенные в глубине белого вещества. У птиц их два: медиальное и латеральное. Мозжечок своими афферентными и эфферентными путями связан со всеми отделами центральной нервной системы. Он является органом координации движений и связан с большинством сенсорных систем [4].

По гистологическому строению продолговатый мозг представлен разнообразием нейронов и глиальных клеток. Он отличен от других отделов головного мозга тем, что серое вещество его разбросано среди белого в виде скоплений (ядер). Белое вещество состоит из мякотных волокон. Продолговатый мозг является основным проводником импульсов, идущих от вышележащих отделов мозга к спинному мозгу и в обратном направлении. В его отдельных ядрах заложены центры дыхания, секреции пищеварительных желез, сердечной деятельности, регуляции обмена веществ, защитных рефлексов.

Конечный мозг птиц, как и мозг млекопитающих, относится к инвертированному типу и состоит из двух крупных полушарий, разделенных глубокой продольной щелью. Но в отличие от млекопитающих, кора больших полушарий птиц не имеет слоистой структуры. Вместо этого кора представлена ядровой организацией — скоплениями нейронов, образующими ядра [5].

В больших полушариях преобладают разнообразные по форме и размеру нейроны — пирамидальные, звездчатые и другие типы. Нейроны имеют хорошо развитые дендриты. Полушария конечного мозга являются самыми крупными из всех отделов мозга и достигают максимальных размеров у врановых, чайковых и певчих воробьиных. Ведущим анализатором у большинства птиц данной группы является зрительный, в связи с чем глаза у некоторых видов по своим размерам превышают весь головной мозг [6].

СПИСОК ЛИТЕРАТУРЫ

1. Обухов, Д.К. Атлас по морфологии нервной системы животных [Электронный ресурс] / Д.К. Обухов. – 2016. – 256 с.
2. Андреева, Н.Г. Эволюционная морфология нервной системы позвоночных. 2-е изд. / Н.Г. Андреева, Д.К. Обухов. – Санкт-Петербург: Лань, 1999. – 386 с.
3. Воронов, Л.Н. Сравнительный анализ строения мозга и когнитивных способностей птиц / Л.Н. Воронов, Г.В. Воронова // Русский орнитологический журнал. Чебоксары. – 2024. – С. 94–115.
4. Гамова, Л.Г. Физиология спинного и головного мозга / Л.Г. Гамова. – Елец: Елецкий государственный университет им. И.А. Бунина, 2014. – 58 с.
5. Семченко, В.В. Анатомия и гистология сельскохозяйственных животных и гидробионтов. Ч. 2. Гистология сельскохозяйственных животных и гидробионтов / В.В. Семченко, Н.В. Голенкова, Н.В. Стрельчик. – Омск: ОмГАУ им. П.А. Столыпина, 2014. – 119 с.
6. Reiner A. A new avian brain nomenclature: why, how and what // Brain Research Bulletin. 2005. – P. 317–331.

УДК 616:616.699 - 084:636.1

АНДРОЛОГИЧЕСКАЯ ДИСПАНСЕРИЗАЦИЯ ЖЕРЕБЦОВ: СОВРЕМЕННЫЙ ВЗГЛЯД

Е.О. Сидоркина, студентка
Научный руководитель: В.М. Сороколетова, канд. биол. наук, доцент
Новосибирский государственный аграрный университет

Анотация. В данной статье рассматривается современный взгляд на андрологическую диспансеризацию жеребцов, целью которой является оценка общего состояния животного, его половые рефлексы и поведение, а также методы исследования спермы жеребцов - производителей.

Ключевые слова: жеребцы, производитель, андрологическая диспансеризация, воспроизводство, сперма, половые органы.

В современной ветеринарной практике, особенно в условиях рыночной экономики, приоритетным направлением является профилактика заболеваний, а ключевым инструментом – диспансеризация. В частности, андрологическая диспансеризация, направленная на оценку здоровья самцов и решение следующих задач:

1. Состояние репродуктивного здоровья, качество спермы производителя при проведении технологии хранения и искусственного осеменения самок;
2. Определение совокупительной и оплодотворяющей импотенции производителей;
3. Раннее выявление болезни, лечение больного животного и восстановление его здоровья для дальнейшей эксплуатации [1].

Из этого следует, что для проведения профилактики необходимо хорошо знать причины возникновения болезней мочеполовой системы производителей [2].

Андрологическая диспансеризация представляет собой комплексное обследование животных мужского пола, позволяющее выявить отклонения в работе репродуктивной системы, разработать план лечения и принять необходимые профилактические меры [3].

Различают основную и текущую андрологическую диспансеризацию. Основная проводится ежегодно и включает в себя сбор анамнестических данных, осмотр производителей, оценку их воспроизводительной способности и анализ воспроизводства на предприятии. Также особое внимание уделяется соблюдению техники безопасности, подготовке специалистов, оборудования и животных. Проводится детальное изучение здоровья животных и их отдельных органов и систем. Обязательным этапом является лабораторный анализ образцов спермы, крови и мочи. На основе полученных результатов формируются выводы и даются рекомендации по повышению эффективности воспроизводства на предприятии [4].

Текущая андрологическая диспансеризация осуществляется раз в три месяца. В рамках этого обследования проводятся ветеринарный осмотр животных, исследования половых органов, крови и мочи, а также анализ кормовых рационов. Собранные данные анализируются и на их основе формулируются общие заключения [5].

Лошади – ценные племенные животные, используемые в хозяйстве на протяжении длительного времени. Известно, что у кобыл репродуктивная функция подвержена более выраженной сезонности, чем у жеребцов. Самки переживают период анэструса в осенне-зимний период, в то время как у самцов сперматогенез продолжается круглый год [2]. Поэтому регулярное изучение генетического материала, оценка репродуктивных возможностей, выявление заболеваний половых органов, лечение и профилактические мероприятия в течение года имеют важное значение для успешной селекции [1].

Для исследователя подбирают только тех производителей, которые соответствуют планируемой породе и имеют хорошие конституционные показатели. Необходимость такого

подхода к диспансеризации объясняется тем, что клинико – биохимические показатели, анализ качества спермы, конституционные данные дают возможность выявить производителей с высокой плодовитостью [4]. Результаты диспансеризации заносятся в специальные карточки, а затем в «Ветеринарный паспорт производителя».

При проведении андрологической диспансеризации также учитывается ранее применяемое лечение и его эффективность, благополучие по инфекционным и инвазионным заболеваниям, соответствующие обработки [5].

Анамнестические данные. В качестве объекта изучения выступают жеребцы, используемые в качестве производителей. После внесения данных в реестр проводится сбор анамнеза, включающий информацию о продолжительности нахождения животного в сельскохозяйственном предприятии или на племенной ферме, его породную принадлежность, возраст, масть, кличку, сведения о том, в каком хозяйстве оно было приобретено. Также фиксируется уход и содержание, особенности рациона кормления, режим полового использования, показатели качества и количества спермы, оплодотворяемость самок и выход приплода в зоне обслуживания, время возникновения половых нарушений, их симптомы, особое внимание – состоянию половых рефлексов [1].

Техника безопасности. При работе с производителями необходимо соблюдать следующие правила безопасности: обращаться с животными нужно спокойно и уверенно, избегая резких движений, грубого крика и физического воздействия. Важно, чтобы животные могли видеть приближение людей. Первым к животному подходит один из работников, непосредственно ухаживающий за ним. Жеребца следует ласково позвать и успокоить, предложив небольшое угощение, например, кусочек сахара [2]. Рекомендуется, чтобы рядом с животным находился знакомый ему человек, чье присутствие оказывает успокаивающее воздействие и позволяет узнать о характере и привычках исследуемого. Во время работы с животным необходимо поддерживать тишину. Исследователь использует индивидуальные средства защиты, которые перед началом работы подвергаются стерилизации [3].

Подготовка животных. Кожный покров жеребцов чистят скребницами и щетками. Часть работы проводится в станке, затем животных переводят на смотровую площадку. Фиксация осуществляется двумя исследователями с противоположных сторон с использованием длинных поводковых ремней. В ходе общего осмотра оцениваются конституция, степень упитанности, темперамент, выраженность вторичных половых признаков и состояние нервной системы. Исследование половых органов включает оценку состояния семенников, придатков, семявыводящих протоков, мошонки, препуциального мешка и полового члена. Исследование половых органов у производителей технически сложно, поэтому для детального исследования пениса и выполнения лечебных приемов применяют внутритазовую проводниковую анестезию по И. И. Воронину 3%-ным раствором новокаина [5].

Рефлексологическое исследование самца. Для оценки половой активности самца проводят тест садки на самку в период охоты. В спокойной обстановке наблюдают за проявлением полового влечения, обнимательного и совокупительного рефлексов, а также за эякуляцией. Интенсивность этих рефлексов указывает на соответствие самца требованиям, предъявляемым к производителям. Особое внимание уделяется выявлению нежелательных условных рефлексов [4].

Лабораторная диагностика. Сперму, полученную от самца, подвергают микроскопическому и макроскопическому анализу.

Макроскопическое исследование: оценивают объем, цвет, запах и консистенцию спермы. В норме сперма имеет белый или желтовато-белый цвет и слабый запах жиропота.

Микроскопическое исследование: определяют густоту и подвижность сперматозоидов, их концентрацию, а также соотношение живых, мертвых, нормальных и патологических клеток. Дополнительно проводят биохимические тесты для определения содержания фруктозы и ферментов в сперме [5].

По результатам проведённых исследований жеребцов делят на группы. Главными критериями такого разделения служат качественные характеристики спермы жеребцов. В первой группе производители с высоким качеством нативной спермы: активностью спермы от 4,5 до 5,5 баллов, выживаемостью после разбавления при температуре 0-4°С от 108 до 180 часов. Во второй группе жеребцы со средним качеством спермы: активность спермы от 3,0 до 4,4 баллов, выживаемостью от 36 до 132 часов. В третьей группе – с низким качеством спермы: активность спермы от 2,5 баллов до единично подвижных сперматозоидов в поле зрения, выживаемость от 24 до 84 часов [6].

Исследование крови. Кровь для исследования берут утром и отправляют в лабораторию в день её взятия. Исследование проводят по единым унифицированным методикам. Перед анализами сыворотку крови центрифугируют в течение 10 мин при 3000 об/мин с целью удаления форменных элементов крови, которые искажают результаты исследований [5].

Бактериологические исследования. Для бактериологического исследования используют сперму, смывы из препуциального мешка; определяют микробную загрязненность и коли-титр. При подозрении на острые и хронические заболевания, передающиеся половым путем, проводят дополнительные исследования: полимеразная цепная реакция (ПЦР), иммуноферментный анализ (ИФА), иммунофлюоресцентный анализ [4].

Для профилактики бесплодия и других болезней половой системы самцов, а также осуществления мероприятий по увеличению воспроизводства в хозяйствах рекомендуется создавать специальные группы по контролю за воспроизводством стада. В состав этих групп должны входить руководители, агрономы, зоотехнические и ветеринарные специалисты. На них возлагается контроль над организацией работы по расширению воспроизводства стада, своевременному проведению всего комплекса организационно – хозяйственных и специальных мер профилактики и ликвидации болезней поголовья, вдобавок и разработку мероприятий по воспроизводству стада.

Таким образом, андрологическая диспансеризация — это важная часть ветеринарной практики, которая представляет собой комплекс плановых мероприятий, направленных на всестороннюю оценку репродуктивного здоровья самцов. Она включает в себя основную (ежегодную) и текущую (ежеквартальную) диспансеризацию, в ходе которых собирается информация о животном, проводятся диагностические исследования и оцениваются репродуктивные качества производителей. Основной целью этих мероприятий является своевременное выявление и лечение заболеваний половой системы самцов, а также прогнозирование дальнейшего использования животного для воспроизводства стада. В конечном итоге, андрологическая диспансеризация способствует поддержанию здоровья самцов, повышению их репродуктивной функции и, как следствие, увеличению продуктивности и экономической выгоды в хозяйстве или плепредприятии.

СПИСОК ЛИТЕРАТУРЫ

1. Ткачев, А.В. Криорезистентность спермы жеребцов в разные месяцы года / А.В. Ткачев, Ю.И. Коровин, О.Л. Ткачева // Известия Тимирязевской сельскохозяйственной академии. — 2022. — № 2. — С. 79-87. — ISSN 0021-342X. — Текст : электронный // Лань : электронно-библиотечная система. — URL: https://e.lanbook.com/journal/issue/362648 (дата обращения: 19.04.2025). — Режим доступа: для авториз. пользователей.

2. Андрологиялық зерттеу нәтижесі бойынша өндіруші бұқаларға баға беру / И.Т. Жақыпов, А.А.Тыныс, А.Н. Ашихина, Г.Б. Турысбаева // Вестник науки КАТУ им. С.Сейфуллина. — 2018. — № 1. — С. 105-111. — ISSN 2079-939X. — Текст : электронный // Лань : электронно-библиотечная система. — URL: https://e.lanbook.com/journal/issue/308143 (дата обращения: 17.04.2025). — Режим доступа: для авториз. пользователей.

3. Репродуктивная функция и искусственное осеменение сельскохозяйственных животных: учебное пособие по дисциплине «Акушерство и гинекология». Специальность

36.05.01 Ветеринария / Н.В. Безбородов, В.М. Бреславец, В.Н. Романенко [и др.]. – Белгород : Белгородский государственный аграрный университет имени В.Я. Горина, 2018. – 297 с. – EDN YWISPP.

4. Валюшкин, К.Д. Акушерство, гинекология и биотехника размножения животных : учебник / К.Д. Валюшкин, Г.Ф. Медведев. – Минск : Ураджай, 1997. – 718 с. – EDN HCWXGI.

5. Возрастные аспекты изменения репродуктивной функции жеребцов-производителей / О.А. Карелина, О.А. Федосова, Е.А. Мурашова [и др.] // Вестник РГАТУ. 2020. №1 (45). – С. 38-45.

6. Атрощенко, М.М. Практическое значение биохимического исследования крови при подготовке жеребцов - производителей к случному сезону / М.М. Атрощенко, Е.Ю. Бородкина // Коневодство и конный спорт. – 2008. – № 4. – С. 5а-6. – EDN KWDNZL.

УДК 619:611.31:599.323.42

СТРУКТУРНЫЕ ОСОБЕННОСТИ СТРОЕНИЯ РОТОВОЙ ПОЛОСТИ ХОМЯКОВ

С.В. Силинская, студентка
Научный руководитель: Е.А. Сысоева, канд. ветеринар. наук
Новосибирский государственный аграрный университет

Аннотация. Данная статья представляет собой обзор анатомические части ротовой полости хомяка, связанные с его уникальными пищевыми привычками и физиологическими потребностями. Исследование охватывает макро- и микроскопическое строение основных структур, включая губы, щеки (особое внимание уделено строению и функциональности защечных мешков), зубы, язык, слюнные железы. Обсуждается роль каждой структуры в процессах захвата, измельчения, смачивания и глотания пищи, связанные с особенностями анатомии ротовой полости.

Ключевые слова: хомяк, ротовая полость, язык, щека, защечные мешки, зубы, железы.

Грызуны представляют собой наиболее распространенный по численности класс млекопитающих, обитающий на всех континентах, и имеющий 2277 видов из 33 семейств [1].

Ротовая полость (*cavum oris*) – начальный отдел пищеварительной системы, где пищевой комок подвергается механической и химической обработке у хомяков представляет собой сложную анатомическую структуру, адаптированную для питания грубыми кормами и выполнения ключевых физиологических функций [2].

Пространство полости рта ограничено снизу челюстно-подъязычными мышцами, которые образуют диафрагму рта (*diaphragma oris*). Сверху оно ограничено нёбом (*palatum*), отделяющим ротовую полость от носовой. С боковых сторон полость рта ограничивают щеки (*bucalis*), спереди – губы (*labia oris*), а кзади через широкое отверстие зева ротовая полость сообщается с глоткой [2].

Верхняя и нижняя зубные дуги (*arcus dentalis, superior et inferior*) с альвеолярными отростками челюстей (*processus alveolaris*) делят полость рта на 2 отдела: преддверие рта (*vestibulum oris*) и собственно полость рта (*cavum oris proprium*). Преддверие рта имеет подковообразную форму и ограничено спереди и по бокам губами и щеками, сзади и изнутри – зубами и слизистой оболочкой альвеолярных отростков верхней и нижней челюсти. Ротовой щелью (*rima oris*) преддверие рта открывается наружу. Преддверие и полость рта сообщаются между собой посредством щели между верхними и нижними зубами, через межзубные промежутки и позади молярную ямку [2].

Язык (*lingua*) – непарный мышечный орган ротовой полости, покрытый слизистой оболочкой, участвующий в жевании, сосании, акте глотания, вкусовом и осязательном восприятиях и формировании звуков речи. У языка различают верхушку (*apex linguae*), тело

(*corpus*) и корень (*radix linguae*), верхнюю поверхность – спинку (*dorsum linguae*), нижние поверхности (*facies inferior lingua*) и боковые края (*margo lingua*) [2].

У хомяков язык покрыт нитевидными сосочками с ороговевшими верхушечками (в отличие от человека), что облегчает удерживание пищи. В области корня языка имеются сосочки, похожие на грибовидные, и один валиковидный, в них располагаются вкусовые рецепторы. У хомяков в ротовую полость открываются выводные протоки слюнных желез [3].

Зубы (*dentes*) – образования, состоящие в основном из твердых тканей (дентин, эмаль, цемент); корни зубов расположены в альвеолярных отростках верхней и нижней челюсти. Зубы образуют дуги, верхнюю (arcus superior) и нижнюю –(arcus inferior). В зубе различают коронку, шейку, корень. Коронка зуба (*corona dentis*) – утолщенная часть, выступающая в полость рта, и покрытая эмалью. Шейка зуба (*collum dentis*) – узкий участок соединения эмали с цементом, в области которого коронка переходит в корень. Корень зуба (*radix dentis*) – часть, расположенная внутри альвеолы челюсти [2].

У хомяков – 16 зубов по 8 на каждой челюсти: пара резцов и 3 пары коренных зубов, клыков и малых коренных зубов нет. Зубы у них монофиодонтные, т.е. существует только одна генерация зубов, и нет молочных, как у человека и большинства млекопитающих. Между резцами и первым большим коренным зубом образуется довольно большой промежуток, который носит название диастема. В эти промежутки с обеих сторон рта заходят кожные складки, закрывая тем самым заднюю часть полости рта [2].

Резцы у хомяков в отличие от людей, растут постоянно, в связи с чем имеют своеобразное строение. Они представляют собой только коронку, углубленную на 2/3 в альвеолярную лунку, покрыты эмалью только с передней – губной поверхности, сзади имеется тонкий слой цемента, к которому крепятся волокна периодонтальных связок. Режущая кромка заполнена дентином. Зубы у хомяков растут постоянно и стачиваются вовремя грызения [2].

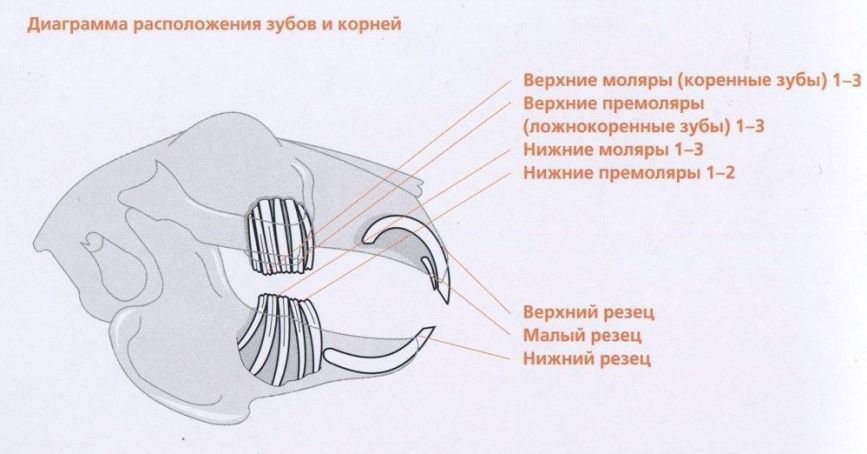

Рисунок 1 – Схематическое изображение зубов хомяков (Е.Г. Потапова, 2019)

Щеки *(buccae)* ограничивают ротовую полость с латеральных сторон. Выделяют правую и левую щеку [2].

Яркая особенность имеется у хомяков: для них характерно наличие защечных мешков, которые представляют собой парный мускульный орган, выстланный изнутри слизистой оболочкой и открывающийся на внутренней поверхности щек. [3].

У хомяка большие двусторонние щечные мешки, которые расположены вдоль головы. Эти растяжимые, хорошо васкуляризированные структуры тонкостенные, выстланы многослойным плоским эпителием, лишены лимфатической ткани и богаты тучными клетками. Слизистая оболочка кожи имеет тонкие складки, покрытые крошечными выступами, которые более многочисленны около входа в мешок. Стенка мешка состоит из четырех слоев: многослойного плоского эпителия на поверхности, плотной волокнистой соединительной ткани, продольных поперечнополосатых мышечных волокон и рыхлой ареолярной или подмышечной соединительной ткани. Кровеносные сосуды и нервы находятся в соединительной ткани и мышечных слоях. Длина мешочков составляет приблизительно 35–

40 мм, а ширина — 4-8 мм, когда они пустые, и до 20 мм, когда они полные. Их относительно легко выворачивать. Корм и подстилка могут храниться в защечных мешочках. Самки хомяков с новорожденными детенышами могут помещать детенышей в защечные мешочки, если испытывают стресс [3].

Хомяки используют этот орган для транспортировки корма из мест добычи в гнездо. Масса зерна, которую может за раз перенести хомяк в защечных мешках, в несколько раз превышает его вес. Для того чтобы достать пищу из мешков, хомяк с усилием проводит по ним обеими лапками. При встрече с противником хомяк нередко наполняет мешки воздухом, чтобы произвести устрашающее впечатление [5].

У хомяков околоушная железа (*glandula parotis)* светло-красного или розоватого цвета, лежит у основания ушной раковины, окружена жировой тканью, количество которой варьирует в разные сезоны года и особенно возрастает в конце лета и осенью, когда хомяк запасает жир для зимней спячки. Ширина околоушной железы – 8-10 мм у основания ушной раковины и 3-4 мм в области гортани. Каудально она граничит с подъязычной железой *(glandula sublingualis)* на расстоянии в несколько миллиметров. Масса околоушной железы составляет от 0,4 до 0,5 г. Секрет околоушных желез выводится через проток, проходящий вдоль латеральной поверхности большой жевательной мышцы и открывающийся в полость рта примерно на 4 мм ростральнее первого верхнего моляра [6].

У хомяков подчелюстная железа (*glandula submandibularis)* – треугольной формы, лежит поверхностно в вентральной части, каудально достигает гортани и покрыта краниальной частью грудино-подъязычной мышцы. Длина железы – 4-16 мм, ширина – 8-10 мм, толщина – от 4 до 5 мм, масса варьирует в пределах 0,35-0,40 г. Подчелюстные железы имеют дольчатую структуру, причем доли крупнее, чем в околоушной железе [6].

У хомяков подъязычная слюнная железа тесно прилежит к подчелюстной железе и визуализируется только за счет более светлого цвета. Подъязычные железы одинаковы у самцов и самок, длина – 4-5 мм и ширина – 0,3-0,4 мм. Масса железы составляет в среднем от 0,4 до 0,6 г. Выводные протоки железы впадают в подчелюстной или в подъязычный проток. Подъязычная и подчелюстная железы сдавлены краниальной частью околоушной железы. Эти железы объединены плотной соединительной тканью и покрывают каудальную часть мышц гортани, вентральную часть мышц глотки и краниальную часть грудной мускулатуры. Железы прочно связаны с мышцами, особенно каудально, и разграничены бурой жировой тканью [6].

Таким образом, ротовая полость хомяков представляют собой сложную и очень адаптированную систему к их рациону и образу жизни. Отличительные черты, такие как постоянно растущие резцы, отсутствие клыков, и наличие вместительных щечных мешков, играют ключевую роль в их способности эффективно добывать, транспортировать и перерабатывать пищу. Понимание анатомических особенностей ротовой полости хомяка и связанных с ней функций имеет решающее значение для поддержания здоровья животного.

СПИСОК ЛИТЕРАТУРЫ

1. Веснина, Е.В. Зоотехния лабораторных хомяков / Е.В. Веснина, М.А. Акимова, Т.Г. Бармина // Лабораторные животные для научных исследований. – 2024. – № 3. – С 20-25.

2. Гущин, Я.А. Сравнительная анатомия ротовой полости экспериментальных животных и человека / Я.А. Гущин, В.В. Кванчиани // Лабораторные животные для научных исследований. – 2020. – С. 9-22.

3. Kathleen A. Murray. The Laboratory Rabbit, Guinea Pig, Hamster, and Other Rodents // American College of Laboratory Animal Medicine – 2012. – P. 753-763.

4. Потапова, Е.Г. Морфофункциональные преобразования челюстной мускулатуры в эволюции грызунов / Е.Г. Потапова // Журнал общей биологии. – 2019. – Т. 80, № 4. – С. – 260-273.

5. Анатомо-физиологическая характеристика пищеварительного тракта у человека и лабораторных животных / М.Н. Макарова, А.В. Рыбакова, Я.А. Гущин [и др.] // Международный вестник ветеринарии. – 2016. – С. 148-156.

6. Сравнительная морфология больших слюнных желез у человека и лабораторных животных / А.А. Мужикян, В.В. Шедько, К.О. Заикин [и др.] // Морфология. – 2020. – Т. 157. – №. 1. – С. 79-92.

УДК 619:[611.013.12:591.46] 636.2

РАЗВИТИЕ СЕМЕННИКОВ И ЗАПУСК СПЕРМАТОГЕНЕЗА У БЫКОВ

А.В. Скуратова, студентка
Научный руководитель: В.М.Сороколетова, канд. биол. наук, доцент
Новосибирский государственный аграрный университет

Аннотация. В данной статье рассматриваются литературные данные о строении семенников у быков и их развитие, а также процесс сперматогенеза и факторов, оказывающих на него влияние.

Ключевые слова: семенник, сперматогенез, бык, половое созревание, мошонка.

Семенники являются половой железой у самцов. В них происходит развитие и созревание спермиев, а также они выделяют в кровь мужские половые гормоны (андрогены) - тестостерон, андростендион, дигидротестостерон, дегидроэпиандростерон, эпитестостерон, которые обеспечивают проявление вторичных половых признаков. Семенники располагаются в мошонке, которая играет терморегуляционную и защитную функции. Для образования спермиев температура должна быть на 3-4 °С ниже температуры тела, поэтому семенники опускаются в мошонку.

У здоровых быков семенники эластичные, имеют гладкую поверхность, легко смещаются по направлению к паховому каналу, располагаются вертикально. Головка придатка у быка прощупывается на верхнем конце семенника в виде широкого, изогнутого плоского возвышения; хвост придатка внизу семенника эластичной консистенции округлый, массивный. С возрастом изменяется консистенция и семенники становятся более плотными. Величина семенников у молодых половозрелых быков в значительной степени влияет на объем и качество эякулятов [1].

Существует корреляционная связь между величиной семенников и абсолютным числом клеток Сертоли и количеством образуемых сперматид. Чем больше содержалось в семенниках клеток Сертоли, тем выше были показатели дневной спермопродукции производителей. Масса семенников половозрелых быков иногда достигает 550–600 г, что обуславливает продуцирование свыше 8 млрд. клеток в сутки. Величина семенников прямо коррелирует с основными показателями спермопродукции производителя.

Семенники быка растут относительно медленно примерно до 25-недельного возраста. В этот период образуются пресперматогонии и некоторые сперматогонии, появляются взрослые клетки Лейдига и вырабатываются недифференцированные клетки Сертоли. Затем наступает фаза быстрого роста. Это проявляется в заметном увеличении диаметра и длины семенных канальцев, резкой пролиферации и дифференцировке половых клеток. Зрелые сперматозоиды появляются в возрасте от 32 до 40 недель. С наступлением половой зрелости (7-12 месяцев) в семенниках быка активизируется сперматогенез и начинают образовываться сперматозоиды. Обычно это происходит в возрасте 7–12 месяцев [2].

Для оценки морфологического развития половых желез делают промеры семенникового мешка. Снимают промеры при помощи мягкой сантиметровой ленты.

У быков рекомендуется определять:

– окружность мошонки по горизонтали (во фронтальной плоскости) в наиболее широком месте семенникового мешка;

– поперечный обхват мошонки, начиная с верхней, латеральной границы правого семенника, по наружной стенке семенникового мешка (в сегментальной плоскости), заканчивая у верхней, латеральной границы левого семенника;

– обхват мошонки по сагиттальной линии, начиная с верхней, краниальной границы семенников по медианной линии семенникового мешка (в сагиттальной плоскости), заканчивая у верхней, каудальной границы семенников.

Взятие промеров (in vivo) должно производиться при полном опускании обоих семенников в полость мошонки [3].

Созревание спермиев (сперматогенез) начинается с того, что первичные половые клетки (гаметобласты) активно делятся митозом и с током крови мигрируют в зачатки половых желез. С наступлением половой зрелости эпителий извитых семенных канальцев, переходит к интенсивной пролиферативной деятельности.

Сперматогенез делится на несколько последовательных стадий: размножения, роста, созревания и формирования [4].

Период размножения. Из первичных половых клеток образуются сперматогонии. Сперматогонии – мелкие клетки с крупным ядром, способные размножаться на протяжении половой активности, они диплоидные и несколько раз делятся митозом. В результате из одной дочерней клетки сперматогония формируется спермий. Вторая клетка вновь растет, затем делится митотически с образованием второго спермия и клетки, способной к последующему митотическому делению. Такой процесс продолжается непрерывно, пока функционирует сперматогенез. После таких многократных делений сперматогонии утрачивают способность к размножению и вступают в следующий этап сперматогенеза – период роста.

Период роста. Сперматогоний, вступивший в стадию роста, увеличивается в размере и называется сперматоцитом первого порядка.

Сперматоцит первого порядка имеет диплоидный набор хромосом. Хромосомы проходят стадии профазы мейоза:

1. Лептонема. На этой стадии начинается спирализация редуплицированных хромосом. В отличие от митоза хромосомы имеют не двойные, а одиночные структуры, поэтому становятся различимыми под микроскопом.

2. Зиготенная. Здесь происходит конъюгация, т. е. попарное сближение гомологичных хромосом. Такая попарная конъюгация гомологичных хромосом приводит к образованию синапсиса, который можно обнаружить только в половых клетках.

3. Пахитенная. Во время этой стадии конъюгировавшие хромосомы утолщаются, плотно прижимаются друг к другу и продолжают спирализовываться. В результате образуется одна хромосома, состоящая из четырех хроматид, называемая бивалентом.

4. Диплотенная. Гомологичные хромосомы расходятся, между ними образуется продольная щель. Однако имеются отдельные участки, в которых гомологичные хромосомы продолжают быть спаренными. В таких участках возможен обмен локусами между хроматидами гомологичных хромосом.

Период созревания. Профазные хромосомы формируют метафазную пластинку. Это свидетельствует о первом делении мейоза, которое характеризуется гаплоидным редукционным делением хромосомного набора. В результате образуются сперматоциты второго порядка с гаплоидным числом хромосом. После интерфазу, сперматоциты второго порядка вступают во второе мейотическое деление, которое носит название эквационное. В результате эквационного деления из каждого спермацита второго порядка формируются две сперматиды. Таким образом, из одного сперматоцита первого порядка образуются четыре сперматиды с гаплоидным набором хромосом. Сперматиды – сравнительно небольшие, округлые клетки, погруженные в протоплазму клеток Сертоли своей акросомой. В этом состоянии они пребывают до своего окончательного превращения в спермий.

Период формирования. Начинается в центросфере, лежащем на периферии клетки. Оно делится на два тельца (центриоли), одно из которых - дистальное, другое - проксимальное. Их проксимального тельца вырастает тонкий жгутик, из которого образуется спиральная нить

жгутика спермия. Обе центриоли передвигаются к основанию ядра. Проксимальное тельце становится плоским и делится, однако обе его части по-прежнему располагаются у основания ядра, в то время как дистальное тельце принимает удлинённую форму. Оно также делится по длине на две части: на верхнюю шарообразную часть, связанную со спиральной нитью жгутика (называемую базальным тельцем), и нижнюю часть, которая образует кольцо, через которое проходит спиральная нить жгутика. Акросома и чехлик развиваются из аппарата Гольджи, который к началу превращения сперматид в спермии имеет вид пузырька с гранулой внутри. Пузырёк приближается к ядру сперматиды и накладывается на один из его полюсов. Позднее пузырёк спадается и располагается над ядром сперматиды (головкой спермия) в виде двустенной шапочки, чехлика, в котором между стенками находится акросома. Большая часть цитоплазмы уходит в просвет семенного канальца, в результате чего в нём накапливается жидкость, с которой позднее отделяется освобождающийся спермий [5].

У быков сперматогенез длится в среднем 54 дня и протекает непрерывно в течение всего периода половозрелости. С возрастом в семеннике исчезают сперматоциты, следовательно, и сперматиды. Содержимое канальца приобретает вид пронизанной нитями прозрачной массы (атрофия канальцев).

На сперматогенез у быков влияют следующие факторы:

1. Возраст и масса животного. Высокое качество спермопродукции и интенсивность сперматогенеза наступает в 1,5-3 года и держится до 9 лет.

2. Кормление. При повышении содержания белка в рационе способствует увеличению количества и качетсва спермы.

3. Витамины. Исследования показывают, что витамины С, Е, А положительно влияют на качество спермы.

4. Эксплуатация. Оптимальным режимом использования быков считается одна дуплетная садка с интервалом 5–10 минут, один раз в три или четыре дня.

5. Массаж семенников**.** Эта процедура улучшает кровообращение, способствует питанию кислородом и влияет на семяобразование.

6. Стресс. Может привести к изменению сперматозоидов, что приводит к снижению качества спермы [6-7].

Вывод: семенники являются половой железой у самцов, в которых происходят процессы созревания сперматозоидов. У быков до 25-недельного возраста они растут медленно, а после за наступает фаза быстрого роста, происходит резкая пролиферация и дифференцировка половых клеток. В результате зрелые сперматозоиды образуются в возрасте от 32 до 40 недель. А в возрасте 7-12 месяцев, при наступлении полового созревания, активизируется сперматогенез. Сперматогенез - процесс созревания мужских половых клеток, делится на 4 стадии: размножения, роста, созревания и формирования. На сперматогенез у быков влияют различные факторы - возраст и масса; условия кормления, содержания, эксплуатации; стрессовые факторы; витамины и массаж семенников.

СПИСОК ЛИТЕРАТУРЫ

1. Анатомическое строение половых органов самцов: учебно – методическое пособие / Новосиб. гос. аграр.ун-т. Институт вет. мед. и биотехнологии; сост. В.М.Сороколетова. – Новосибирск, 2023. – 43 с.

2. Приемы повышения воспроизводительной функции в интенсивном молочном животноводстве / К.В. Племяшов, Г.С. Никитин, Е.А. Корочкина [и др.] – СПб. : Проспект Науки, 2020. – 226 с.

3. Биотехника размножения сельскохозяйственных животных. / Белорусская государственная сельскохозяйственная академия; сост. Г.Ф. Медведев, Н.И. Гавриченко, И.А.Долин. – Горки, 2008. – 36 с.

4. Влияние факторов биотической и абиотической природы на полноценность сперматозоидов сельскохозяйственных животных, их гибридов и диких сородичей:

диссертация / Федеральный исследовательский центр животноводства – ВИЖ имени академика Л.К. Эрнста; сост. А.В. Шмидт. – Дубровицы, 2024. – 259 с.

5. Туников, Г.М. Биологические основы продуктивности крупного рогатого скота : учебное пособие / Г.М. Туников, И.Ю. Быстрова. – Рязань : ПРИЗ, 2014 – 368 с.

6. Качество спермы и воспроизводительная способность быков-производителей в условиях Красноярского края : диссертация / Красноярский государственный агарный университет; сост. Е.В. Четвертакова. – Красноярск, 2018. – 145 с.

7. Назаров М.В. Искусственное осеменение сельскохозяйственных животных : учеб. пособие / М.В. Назаров, Е.А. Горпинченко, Б.В. Гаврилов. – Краснодар : КубГАУ, 2018. – 138 с.

УДК 619:[616-089.168.1-06:616.681-089.87]:636

ВОЗМОЖНЫЕ ОСЛОЖНЕНИЯ ПОСЛЕ КАСТРАЦИИ ДОМАШНИХ ЖИВОТНЫХ

С.В. Старовойтова, студентка
М.А. Бойкова, канд. ветеринар. наук, доцент
Новосибирский государственный аграрный университет

Аннотация. Кастрация домашних животных является распространенной процедурой, направленной на предотвращение нежелательной беременности и контроль популяции. Однако эта операция может иметь различные последствия для здоровья животных, включая влияние на их мочевую систему. Одним из возможных осложнений, возникающих после кастрации, является недержание мочи, которое чаще встречается у кастрированных самок. Снижение уровня половых гормонов, таких как эстроген, может привести к ослаблению мышц мочевого пузыря и уретры, что, в свою очередь, способствует развитию недержания мочи. Кроме того, кастрация может увеличить риск развития мочекаменной болезни, особенно у животных с предрасположенностью к этому состоянию. В данной статье рассматриваются влияние кастрации на здоровье домашних животных, а также связи между кастрацией, недержанием мочи и мочекаменной болезнью. Уделяется внимание важности регулярных ветеринарных осмотров и профилактических мер для поддержания здоровья кастрированных животных.

Ключевые слова: кастрация, недержание мочи, мочекаменная болезнь, здоровье домашних животных, половые гормоны, уретра, мочевой пузырь, ветеринарные осмотры, профилактика, качество жизни питомца.

Кастрация – это хирургическая или медицинская процедура, направленная на удаление половых органов у животных с целью прекращения их репродуктивной функции. В ветеринарии кастрация чаще всего применяется для контроля популяции животных, предотвращения нежелательного поведения и улучшения здоровья.

Основными видами кастрации являются:

1) хирургическая кастрация:

- у самцов (орхиэктомия): удаление семенников. Эта процедура обычно проводится под общим или местным обезболиванием и является наиболее распространённой формой кастрации самцов;

- у самок (овариогистерэктомия): удаление яичников и матки. Эта процедура выполняется под наркозом и является стандартной операцией для обеспложивания самок.

2) химическая кастрация. Использование гормональных препаратов или инъекций для временного подавления репродуктивной функции. Химическая кастрация может применяться как альтернатива хирургической, особенно в тех случаях, когда требуется временный эффект;

3) лазерная кастрация. Современный метод, который использует лазер для удаления половых органов. Этот метод может снизить риск послеоперационных осложнений и ускорить процесс заживления;

4) электрохирургическая кастрация. Используется электрический ток для удаления или разрушения органов. Этот метод также может уменьшить кровотечения и сократить время операции.

Показания для кастрации разнообразны, но основными являются:

- контроль популяции домашних животных;
- профилактика определённых заболеваний (например, опухолей органов репродуктивной системы);
- устранение нежелательного поведения, связанного с половой активностью (например, метка территории, агрессия);
- устранение риска беременности у самок [1].

Кастрация является важной процедурой как для контроля популяции животных, так и для улучшения их здоровья и поведения. Но возможные негативные последствия кастрации, а именно:

1) изменение веса и метаболизма. Кастрация может привести к снижению уровня метаболизма и, как следствие, к увеличению веса, если животное не получает достаточной физической активности и правильно сбалансированного питания;

2) гормональные изменения. У кастрированных животных может наблюдаться изменение уровня гормонов, что может повлиять на их поведение и физическое состояние. Например, некоторые животные могут стать менее активными или испытывать изменения в шерстном покрове;

3) риск определённых заболеваний. У кастрированных животных может быть повышен риск развития определённых заболеваний, таких как инконтиненция (недержание мочи) у кастрированных самок;

4) психологические аспекты. У некоторых животных кастрация может вызвать стресс или изменение поведения, связанное с гормональными изменениями [2].

У животных возможно развитие различных заболеваний из-за кастрации.

Одним из заболеваний может являться мочекаменная болезнь (уролитиаз) у животных – это состояние, при котором в мочевых путях образуются камни или кристаллы. Это заболевание может возникать по различным причинам, но кастрация сама по себе не является прямой причиной развития мочекаменной болезни. Однако существуют некоторые аспекты, связанные с кастрацией, которые могут косвенно влиять на предрасположенность к этому состоянию.

1. Изменения в метаболизме. Кастрация может привести к изменениям в метаболизме и гормональном фоне животного, что может повлиять на состав мочи. Например, некоторые животные могут стать менее активными и, как результат, меньше пить воду, что может способствовать образованию концентрированной мочи и увеличению риска камнеобразования.

2. Изменение диеты. Владельцы могут изменить рацион питания кастрированных животных, выбирая корма с более высоким содержанием углеводов и жиров. Неправильно подобранный рацион может привести к образованию камней, особенно если он не сбалансирован по минералам и витаминам.

3. Предрасположенность к ожирению. Кастрация может увеличить риск ожирения, что, в свою очередь, может влиять на здоровье мочевыводящих путей и способствовать образованию камней [3].

Чтобы минимизировать риск мочекаменной болезни у кастрированных животных, можно предпринять следующие меры:

- правильное питание: Выбор специализированных кормов, разработанных для предотвращения мочекаменной болезни, может помочь сбалансировать уровень минералов и уменьшить риск образования камней;

- достаточное потребление воды: Обеспечьте доступ к свежей воде и поощряйте животное пить больше, чтобы поддерживать нормальную концентрацию мочи;

- регулярные физические нагрузки: Увеличьте активность животного, чтобы предотвратить ожирение и улучшить общее состояние здоровья;

- регулярные ветеринарные осмотры: Профилактические осмотры помогут своевременно выявить возможные проблемы и скорректировать рацион питания.

Таким образом, кастрация сама по себе не является прямой причиной мочекаменной болезни, но может создавать условия, способствующие её развитию. Владельцам домашних животных важно следить за состоянием здоровья своих питомцев и консультироваться с ветеринаром о рационе и уходе после кастрации, чтобы минимизировать риск мочекаменной болезни [4].

Также одним из заболеваний может являться недержание мочи.

Недержание мочи у животных может наблюдаться по различным причинам, и кастрация действительно может быть одним из факторов, способствующих этому состоянию, особенно у самок.

Влияние кастрации на недержание мочи:

1) гормональные изменения. Кастрация приводит к снижению уровня половых гормонов, таких как эстроген у самок. Эстроген играет важную роль в поддержании тонуса мышц мочевого пузыря и уретры. Снижение уровня этого гормона может привести к ослаблению мышц, что может способствовать недержанию мочи;

2) возраст. У пожилых животных риск недержания мочи возрастает независимо от кастрации. Тем не менее, кастрация в молодом возрасте может увеличить вероятность развития этого состояния в пожилом возрасте;

3) тип кастрации. У самок, которые прошли полное удаление матки и яичников (овариогистерэктомия), риск недержания может быть выше, чем у тех, кто не проходил такую операцию [5].

Также недержание мочи может быть вызвано различными факторами, включая:

- инфекции мочевых путей;
- заболевания мочевого пузыря;
- неврологические расстройства;
- стресс или поведенческие проблемы;
- ожирение, которое может увеличивать давление на мочевой пузырь.

Если у животного наблюдается недержание мочи после кастрации, важно обратиться к ветеринару для диагностики и определения причины.

Возможные варианты лечения могут включать:

- медикаментозная терапия. Ветеринар может назначить препараты для улучшения контроля над мочевым пузырем;

- коррекция рациона. Изменение диеты или режима питья может помочь;

- физическая активность. Увеличение активности может поддерживать здоровье мышц и общего состояния животного.

Хотя кастрация может способствовать развитию недержания мочи у некоторых животных, это не единственная причина и далеко не у всех кастрированных животных возникает это состояние [6].

Уход за кастрированными животными требует особого внимания, чтобы обеспечить их здоровье и благополучие после операции. Вот несколько важных аспектов, на которые стоит обратить внимание.

1. Послеоперационный уход.

Наблюдение за состоянием: в первые дни после кастрации необходимо внимательно следить за состоянием животного. Необходимо обращать внимание на возможное покраснение, отек или выделения из операционного шва. Если видны какие-либо из этих признаков, нужно немедленно обратится к ветеринару.

Ограничение активности: ограничение физической активности животного на несколько дней после операции необходимо, чтобы предотвратить повреждение швов и способствовать заживлению.

Обработка швов: если швы не рассасывающиеся, нужна слежка за их состоянием и посещение ветеринара для удаления швов в назначенное время.

2. Питание и вес.

Правильное питание: после кастрации метаболизм животного может измениться, что может привести к увеличению веса. Выбор корма, специально разработанный для кастрированных животных, которые помогут поддерживать оптимальный вес.

Контроль порций: слежка за размером порций и избегание перекармливания. Лучше всего кормить животное несколько раз в день небольшими порциями.

Увлажнение: важно обеспечение доступа к свежей воде, чтобы предотвратить проблемы с мочевыводящими путями.

3. Физическая активность.

Регулярные прогулки: обеспечение регулярной физической активности. Это может быть игра, прогулка или другие формы активности, которые помогут поддерживать физическую форму и предотвратить ожирение.

Игры и тренировки: стимулирование как физической, так и умственной активности с помощью интерактивных игрушек, и тренировок.

4. Здоровье и ветеринарные осмотры.

Регулярные проверки: обеспечение регулярных ветеринарных осмотров для выявления возможных проблем со здоровьем на ранних стадиях. Это особенно важно, так как кастрация может влиять на гормональный фон и общее состояние здоровья.

Вакцинация и профилактика: слежка за вакцинациями и профилактикой паразитов (блохи, клещи, глисты и т. д.).

5. Поведенческие изменения.

Социальные взаимодействия: кастрация может повлиять на поведение животного. Некоторые животные становятся более спокойными, другие могут проявлять повышенную агрессию или тревожность. Нужно обращать внимание на поведение своего питомца.

Обучение: нужно обучение и социализацию животного, чтобы обеспечить гармоничное взаимодействие с окружающей средой.

6. Психоэмоциональное состояние.

Внимание и забота: кастрированные животные могут быть более чувствительными к изменениям в своем окружении. Уделение внимания своему питомцу, игра с ним и обеспечение комфортных условий для жизни очень важно для улучшения состояния питомца.

Стресс: избегание стрессовых ситуаций, таких как громкие звуки или резкие изменения в расписании, которые могут негативно сказаться на психоэмоциональном состоянии животного.

Уход за кастрированными животными требует внимания и заботы, но при правильном подходе ваш питомец будет здоровым и счастливым. Регулярное наблюдение за состоянием здоровья, корректировка рациона и обеспечение физической активности помогут поддерживать качество жизни вашего животного на высоком уровне [7].

СПИСОК ЛИТЕРАТУРЫ

1. Дюльгер, Г.П. Акушерство, гинекология и биотехника размножения кошек: Учебное пособие для вузов / Г.П. Дюльгер, Е.С. Седлецкая, П.Г. Дюльгер. - 3-е изд., перераб. и доп. – СПб: Лань, 2022. – 196 с.

2. Дюльгер, Г.П. Физиология размножения и репродуктивная патология собак: учебное пособие для вузов / Г.П. Дюльгер, Г.П. Дюльгер. – 5-е изд., стер. – СПб: Лань, 2024. – 236 с.

3. Анализ статистических данных случаев мочекаменной болезни у котов и кошек в городе барнауле / И.В. Тюняев, Л.В. Ткаченко // Вестник Алтайского государственного аграрного университета. – 2023. – № 9 (227). – С. 81-84.

4. Токарь, В.В. Проблема избыточного веса и ожирения у домашних кошек в городе улан-удэ / В.В. Токарь // Вестник Иркутской государственной сельскохозяйственной академии. – 2020. – № 98. – С. 127-132.

5. Васильев, М.Н. Рекомендации по совершенствованию организации ветеринарного обслуживания приютов для животных / М.Н. Васильев, А.А. Бутова, А.И. Васильева // Ученые записки Казанской государственной академии ветеринарной медицины им. Н.Э. Баумана. – 2023. – № 2. – С. 37-41.

6. Применение бовгиалуронидазы азоксимера для повышения эффективности лечения собак с урологическими болезнями / А.В. Назарова, Б.С. Семенов [и др.] // Вестник Алтайского государственного аграрного университета. – 2021. – № 1 (195). – С. 69-76.

7. Сравнительная оценка болевого синдрома у собак после проведения овариоэктомии и овариогистерэктомии / А.В. Назарова, Б.С. Семенов [и др.] // Вестник Алтайского государственного аграрного университета. – 2022. – № 2 (208). – С. 71-77.

УДК 619:612.821.7:636

ФИЗИОЛОГИЯ СНА У ДОМАШНИХ ЖИВОТНЫХ

Р.Е. Субботина, студентка
Научный руководитель: С.В. Баталова, канд. биол. наук, доцент
Новосибирский государственный аграрный университет

Аннотация. Сон является фундаментальной биологической функцией, наблюдаемой у большинства животных. Вопросы его эволюции, физиологии и функций остаются предметом активных научных исследований. Данная статья представляет обзор современных данных об особенностях сна у различных видов животных, с акцентом на сельскохозяйственных животных и собак.

Ключевые слова: физиология сна, полифазный и монофазный сон, сон сельскохозяйственных животных, этология сна, REM и NREM сон, адаптации сна у животных.

Сон является биологическим процессом, который присутствует у всех изученных таксонов животных. Он не является пассивным состоянием, а представляет собой активный физиологический процесс, включающий восстановительные и когнитивные функции. Определение сна основывается на нескольких ключевых поведенческих критериях: неподвижность, обратимость состояния покоя (этот критерий отличает сон от состояния комы и оцепенения), повышенный порог возбуждения, гомеостатическая регуляция (увеличение его продолжительности после недостатка). Помимо этих признаков, животные во сне принимают характерные позы и выбирают определенные места [1].

Функциональная роль сна остается предметом дискуссий, однако современные исследования выделяют несколько ключевых аспектов. Сон способствует синаптической перестройке и гомеостазу, поддерживает память, способствует выведению метаболитов из мозга и играет важную роль в развитии организма. Кроме того, доказано, что он так же поддерживает функции иммунной системы. Лишение сна может привести к летальному исходу, а хроническое недосыпание из-за болезни или внешних факторов может негативно сказаться на функционировании организма [1, 2].

Активность животных в разное время суток определяется доступностью пищи и эффективностью работы сенсорных систем. Неактивное состояние приходится на время, неблагоприятное для питания и социального взаимодействия. Сон у большинства млекопитающих полифазный, то есть животные многократно погружаются в сон и просыпаются для активных действий. Такой вид сна является адаптацией к потенциальной опасности, которая в природе присутствует круглосуточно. Монофазный сон у млекопитающих встречается редко, обычно у тех, кто гарантирован от опасности, например,

у человека, высших приматов, ночных животных (летучие мыши, совы). В связи с условиями жизни в дикой природе была выявлена еще одна закономерность: сон животных на воле существенно отличается от сна в неволе. Он часто бывает короче и более вариативен. Например, дикие ленивцы спят на шесть часов меньше, чем в неволе, слоны — почти вдвое меньше, а тюлени-монахи во время кормовых вылазок в море сокращают сон до двух часов в день [1].

Изучение сна значительно продвинулось благодаря использованию электроэнцефалографии (ЭЭГ) и электромиографии (ЭМГ), которые позволяют детально фиксировать различные состояния мозга и мышц во время сна. Исследования на кошках, крысах и особенно лабораторных мышах помогли раскрыть нейронные механизмы, регулирующие циклы сна и бодрствования. Благодаря данным методам были изучены две ключевые стадии сна: медленный сон – NREM (Non-rapid eye movement) и быстрый сон с быстрым движением глаз – REM (Rapid eye movement). Фазы медленного и быстрого сна так же известны, ортодоксальный и парадоксальный, соответственно.

При засыпании животные обычно входят в состояние NREM-сна, во время которого ЭЭГ показывает большое количество медленных колебаний в дельта-диапазоне (0–4 Гц). Самая глубокая стадия медленного сна определяется синхронизированной медленной корковой активностью в сочетании со сниженной мышечной активностью во всем теле, сниженной частотой сердечных сокращений и частотой дыхания по сравнению с бодрствованием.

В процессе медленноволнового сна происходит активация переднего гипоталамуса, а также усиление сигналов от неспецифического таламуса и части чёрного вещества. Это приводит к гиперполяризации мембран большинства нейронов коры головного мозга и синхронным колебаниям постсинаптических потенциалов в обширных областях коры больших полушарий. Основными нейромедиаторами медленного сна являются ГАМК и серотонин, а также аденозин и простагландин D2. Медленный сон связан с восстановительными процессами, накоплением метаболитов и энергии в макроэргических связях. В последнее время его также связывают с интеграцией афферентных сигналов от внутренних органов. Считается, что медленные волны играют ключевую роль в регуляции важных процессов, таких как обучение, пластичность мозга, метаболические процессы, функционирование иммунной системы и выведение метаболических отходов мозга.

После завершения медленной фазы сна на ЭЭГ появляется ярко выраженная тета-активность в дорсальном гиппокампе, что означает начало фазы быстрого сна. Эти волны похожи на те, которые регистрируются во время бодрствования. Мышечный тонус и движения тела практически отсутствуют, поскольку соматические мотонейроны подавляются нисходящими тормозными путями, идущими от ствола головного мозга. У млекопитающих это сопровождается характерными быстрыми движениями глаз и колебаниями частоты сердечных сокращений и дыхания [3].

Было установлено, что быстрый сон играет ключевую роль в созревании мозга, особенно в раннем возрасте. У младенцев млекопитающих он наиболее активен и сопровождается миоклоническими сокращениями (быстрыми непроизвольными подергиваниями мышц), которые способствуют развитию сенсомоторной системы. Кроме того, во время быстрого сна происходит спонтанная нейронная активность, необходимая для формирования и перестройки нейронных связей, что может влиять на дальнейшие когнитивные функции, включая пространственную навигацию [4].

Сравнивая различные виды млекопитающих, можно выделить ряд уникальных особенностей сна, связанных с видовыми особенностями животных.

Коровы проводят примерно в два раза больше времени в состоянии дремоты, чем в глубоком сне. Глубокий сон у них длится около четырёх часов, в основном ночью, когда обстановка наиболее спокойная. Из них менее одного часа отводится на фазу быстрого сна. Типичный цикл сна включает в себя один период медленного сна продолжительностью 5-8 минут и один период быстрого сна длительностью 3-4 минуты. После этого корова

просыпается. Сон, особенно фаза быстрого сна, обычно наступает, когда корова отдыхает с расслабленной шеей и склоненной набок головой. Во время фазы быстрого сна у коров также могут наблюдаться быстрые движения глаз и мышечные подергивания Коровы могут засыпать стоя, но для достижения фазы быстрого сна им необходимо лежать. Коровы в период ранней и максимальной лактации спят меньше в течение 24-часового периода, чем в сухостойный период. В сухостойный период коровы дольше спят в фазе NREM. У коров на пике лактации более продолжительный период быстрого сна, что может подчеркивать его важность для общей продуктивности [5].

Сон лошадей отличается относительно короткой общей продолжительностью, составляющей в среднем 230 минут в сутки. Основную часть сна (77,5%) занимает медленный (NREM) сон, длящийся около 179 минут, тогда как быстрый (REM) сон составляет лишь 17,5% (около 40 минут). Медленный сон, как правило, наступает в положении стоя благодаря механизму фиксации суставов, что позволяет лошадям быстро реагировать на угрозы. Однако фаза медленного сна может так же проходить в лежачем положении. Быстрый сон из-за мышечной атонии может наступать только в положении лёжа с мордой, опущенной в грудном положении. Некоторые лошади на короткое время могут входить в состояние быстрого сна в положении стоя незадолго до наступления мышечной атонии, в это момент лошадь падает и просыпается. Полифазный сон, разделенный на короткие периоды, и высокая чувствительность к внешним условиям (безопасность, температура, социальные факторы) делают сон лошадей адаптивным и изменчивым. Исследования показывают широкий диапазон продолжительности сна (от 65 до 382 минут), в зависимости от возраста и условий содержания [6].

Сон свиней отличается высокой продолжительностью. В среднем они проводят во сне около 7 часов в сутки, из которых 6 часов приходятся на фазу медленного (NREM) сна, а оставшиеся 1,25 часа – на фазу парадоксального (REM) сна, сопровождающегося быстрыми движениями глаз [7].

Средняя продолжительность сна у собак составляет около 10,1 часа в сутки, с вариациями от 7,7 до 16 часов, при этом сон является полифазным, с частыми переходами между состояниями бодрствования и сна. Гомеостаз сна у собак проявляется в компенсации дефицита сна увеличением медленноволновой активности (NREM) и последующим ростом доли REM-сна. Циркадные ритмы у собак имеют дневной характер, с основным периодом сна в ночное время, что, вероятно, связано с адаптацией к человеческому образу жизни. Циклы медленного и быстрого сна у собак длятся около 20 минут. На структуру сна у собак влияют как внешние факторы, такие как место сна (в помещении или на улице), так и социальные взаимодействия перед сном, которые могут изменять продолжительность быстрого сна. Сон играет важную роль в консолидации памяти, что подтверждается увеличением медленноволновой и тета-активности после обучения. С возрастом у собак наблюдается снижение когнитивных функций, сопровождающееся уменьшением REM-сна и увеличением фрагментации сна, а также снижением амплитуды циркадных ритмов температуры тела [8].

Таким образом, сон представляет собой сложный и активный физиологический процесс, который играет ключевую роль в восстановлении, когнитивных функциях и поддержании гомеостаза организма. Исследования сна у различных видов млекопитающих, включая сельскохозяйственных животных и собак, демонстрируют его адаптивную природу и связь с условиями жизни, что открывает новые перспективы для понимания его биологической значимости и влияния на здоровье и продуктивность животных.

СПИСОК ЛИТЕРАТУРЫ

1. Lakhiani R., Shanavas S., Melnattur K. Comparative biology of sleep in diverse animals // Journal of Experimental Biology. — 2023. — URL: https://journals.biologists.com/jeb/article/226/14/jeb245677/324840 (дата обращения: 13.03.2025).

2. McGregor R., Siegel J. Control of sleep in mammals [Электронный ресурс]. — UCLA Semel Institute. — URL:

https://www.semel.ucla.edu/sites/default/files/publications/Sleep%20poster%20NRN%20v10.pdf (дата обращения: 13.03.2025).

3. Кривохлябов И.П. Анализ особенностей развития сна у кошек с высоким и низким уровнем тревожности / И.П. Кривохлябов, Е.В. Вербицкий, Н.Е. Тарасова // Polish Journal of Science. – 2022. – № 56(56). – С. 15-18.

4. Yamazaki R., Toda H., Libourel P.-A., Hayashi Y., Vogt K. E., Sakurai T. Evolutionary origin of distinct NREM and REM sleep // Frontiers in Psychology. — 2020.

5. Gavran M., Mijić P., Steiner Z., Gantner V. Analysis of sleeping behaviour in dairy cows // Radovi Poljoprivredno Prehrambenog Fakulteta Univerziteta u Sarajevu – Works of the Faculty of Agricultural and Food Sciences University of Sarajevo. – 2019. – Т. 64, вып. 69 (ч. 2). – С. 41–48. – Сараево: Univerzitet u Sarajevu, Poljoprivredni Fakultet.

6. Greening L., McBride S. A review of equine sleep: implications for equine welfare // Frontiers in Veterinary Science. — 2022.

7. Давыдова, М.Н. Этологические особенности свиней в условиях промышленных комплексов / М.Н. Давыдова, А.С. Зубкова // Научный журнал молодых ученых. — 2020. – №. 1 (18). – С. 3-5.

8. Bodizs, R., Kis, A., Gácsi, M., Topál, J. Sleep in the dog: comparative, behavioral and translational relevance / R. Bodizs, A. Kis, M. Gácsi, J. Topál // Current Opinion in Behavioral Sciences. — 2019. — P. 25–33.

УДК 619:615356:618.14-002:636.2

ЭФФЕКТИВНОСТЬ ВОДНОГО РАСТВОРА КАРОТИНА ПРИ ПОСЛЕРОДОВОМ ЭНДОМЕТРИТЕ У КОРОВ

Э.С. Тайтаков, студент
О.В. Распутина, д-р ветеринар. наук, профессор
Новосибирский государственный аграрный университет

Аннотация. Значительное влияние на распространённость бесплодия среди крупного рогатого скота оказывают патологии репродуктивной системы. Осложнения, развивающиеся вследствие перенесённого послеродового эндометрита, являются причиной яловости у коров, причём их доля превышает пятидесятипроцентный порог [1, 2]. Хотя достигнут значительный прогресс в исследовании патогенетических механизмов и создании мероприятий по предупреждению, лечение коров с послеродовым эндометритом требует разработки и внедрения новых лекарственных средств, сочетающих в себе этиотропное, патогенетическое воздействие и симптоматическую коррекцию. Особое внимание уделяется применению препаратов, способствующих укреплению иммунной системы животного [3, 4, 5, 6]. В работе приводятся данные о результатах изучения эффективности водного раствора каротина при послеродовом эндометрите у коров.

Ключевые слова: патология репродуктивной системы, послеродовой эндометрит, раствор каротина.

Цель работы: изучить эффективность 10% водного раствора каротина в составе комплексной терапии при послеродовом эндометрите у коров в условиях ОАО «Преображенское» Новосибирской области.

Задачи:

1. Изучить этиологические факторы послеродового эндометрита коров в ОАО «Преображенское».

2. Изучить терапевтическую и экономическую эффективность схемы лечения с использованием 10% водного раствора каротина при послеродовом эндометрите у коров, протекающем на фоне задержания последа.

Результаты исследования. В исследовании были использованы коровы чёрно-пёстрой голштинизированной породы в количестве 10 голов с диагнозом послеродовой эндометрит на фоне задержания последа. По принципу аналогов животные были разделены на опытную и контрольную группу по 5 гол. Условия содержания и кормления в группах не отличались.

Лечение коров контрольной группы проводилось по схеме, используемой в хозяйстве в течение нескольких лет. Животным опытной группы дополнительно с указанной схемой применяли 10% водный раствор каротина (табл. 1, 2).

Ветеринарное средство 10% водный раствор каротина содержит в качестве действующего вещества бета-каротин 10 мг/мл, а также вспомогательные компоненты. По внешнему виду представляет собой раствор темно-красного цвета. Используется для усиления иммунных механизмов и оптимизации репродуктивных функций у продуктивных сельскохозяйственных животных.

Состояние коров опытной и контрольной группы оценивали каждые два дня. При наружном исследовании отмечали состояние вульвы, наличие или отсутствие выделений из половых органов, их цвет, запах и консистенцию. Вагинальным исследованием устанавливали изменение цвета слизистой оболочки влагалища, преддверия влагалища, влагалищной части шейки матки. При этом отмечали наличие экссудата, его цвет, консистенцию, наличие прожилок гноя или крови, количество, запах, болезненность во время исследования родовых путей, наличие и степень увлажнения слизистых оболочек, местную температуру.

Таблица 1 – Схема лечения коров контрольной группы

Препарат	Способ введения	Доза, мл	Кратность введения
Гистеросол	внутриматочно	150	3-5 введений каждые 48 часов
Пропранолол 0,5% раствор	внутримышечно	10	трехкратно с интервалом 24 часа
Ветримоксин L.A.	внутримышечно	40	два введения с интервалом 24 часа

Таблица 2 – Схема лечения коров опытной группы

Препарат	Способ введения	Доза, мл	Кратность введения
Гистеросол	внутриматочно	150	каждые 48 часов. 3-5 введений
Пропранолол 0,5% раствор	внутримышечно	10	трехкратно с интервалом 24 часа
Ветримоксин L.A.	внутримышечно	40	два введения с интервалом 24 часа
10% водный раствор каротина	внутримышечно	20	трехкратно, с интервалом 14 дней

Отсчёт периода выздоровления осуществлялся, начиная с момента задержания последа, появления послеродовых осложнений и до полной ремиссии выраженных симптомов послеродового эндометрита (исключая рецидивы). К ключевым критериям относили прекращение выделения гнойного экссудата, устранение неприятного запаха из родовых путей, восстановление осанки и положения хвоста относительно тела. Критерием терапевтической эффективности служили клиническое состояние и сроки выздоровления животных. Пик заболеваемости послеродовым гнойно-катаральным эндометритом приходится на осенние и весенние месяцы. Причину данной сезонной динамики связывают с изменчивостью погодных условий, когда температурные перепады существенно отражаются на микроклимате в помещениях для содержания животных.

Основными причинами широкого распространения послеродового эндометрита в хозяйстве считают травмы родовых путей при родовспоможении, крупноплодии и рождении двоен. Данные факторы являются причинами значительного перерастяжения матки. В качестве факторов, способствующих значительной перерастяжимости матки, исследователи

выделяют повреждения родовых путей, возникшие в процессе акушерского вмешательства (родовспоможение), одновременное появление на свет двух плодов или крупный размер новорождённого. Перечисленные обстоятельства наиболее тесно связаны с массовым распространением данного явления в хозяйственной практике предприятия. Ключевой фактор родовых травм и осложнений – это несвоевременная ветеринарная помощь, что вызвано нехваткой персонала, в том числе ветеринарного, например, не хватает скотников для обходов и выявления телящихся коров.

В данном хозяйстве отмечается преобладание коров с высокой продуктивностью, что непосредственно увеличивает вероятность возникновения послеродового эндометрита среди них. Такая тенденция обусловлена поддержанием рациона с преобладанием концентратов в питании, который сохраняется и в послеродовом периоде, без своевременного включения в рацион объемистых кормов. В результате животные сталкиваются с дефицитом времени для полноценного восстановления физиологических функций, что, среди прочего, способствует формированию случаев крупноплодия и обусловливает недостаточность репродуктивного отдыха.

Значительным фактором является большое количество поголовья в хозяйстве с выраженной тенденцией к задержанию последа. В ОАО «Преображенское» развитию данной патологии сопутствуют такие обстоятельства, как содержание скота в условиях отсутствия пастбищного выгула. Помимо случаев задержания последа, в данном хозяйстве регистрируют маститы, атонию матки, а также аборты. Одной из причин развития задержания последа и послеродового эндометрита у коров в данном хозяйстве является нарушение микроклимата и санитарных норм в родильном отделении.

У больных коров отмечали отек наружных половых органов, выделение слизистого и слизисто-гнойного экссудата густой, сметанообразной консистенции. Наибольшее количество выделенного экссудата отмечалось после лежания животных, и при лечебных процедурах, например, когда вводили раствор гистеросола 150 мл. При вагинальном исследовании на слизистой оболочке влагалища отмечали полосчатые кровоизлияния, выражена гиперемия, отечность, болезненность. Влагалищная часть шейки матки увеличена в диаметре до 4-5 см, её слизистая оболочка набухшая, ярко-розовая. Канал шейки матки открыт, в среднем, на 1-2 пальца. В полости влагалища скопление слизисто-гнойного экссудата.

Оценка эффективности лечения осуществлялась только по срокам выздоровления (таблица 3).

Таблица 3 – Сроки выздоровления коров

Группа	Сроки выздоровления, дни	Данные по состоянию коров на 27.01.25 г.
Контрольная		
201284	24	В общем стаде. Диагностика стельности не проводилась.
200171	18	В общем стаде. Диагностика стельности не проводилась.
210316	22	В общем стаде. Диагностика стельности не проводилась.
210365	17	Болезни копыт. Находится в родильном отделении, не стельная.
M±m	20,25± 1,65	
Опытная		
201251	12	Болезни копыт. Находится в родильном отделении, не стельная.
200461	15	В общем стаде. Диагностика стельности не проводилась.
10113	15	В общем стаде. Диагностика стельности не проводилась.
201242	10	Болезни копыт. Находится в родильном отделении, не стельная.
M±m	13,00± 1,22*	

Примечание: $P \leq 0,05$ в сравнении с контрольной группой.

Другие критерии оценки (показатели воспроизводства) использовать не удалось, в связи с тем, что в хозяйстве не проводится строгий учет продуктивности и показателей воспроизводства коров, не проводится искусственное осеменение. Из родильного отделения

через определенное время (по состоянию здоровья) коров выпускают в общее стадо, в котором находятся быки-производители.

Эффективность лечения коров в контрольной и опытной группе составила 80%. По одной корове в каждой группе было выбраковано в результате отсутствия эффективности лечения. Учет сроков выздоровления коров в опытной и контрольной группе показывает, что животные в опытной группе выздоровели гораздо быстрее, чем в контрольной.

Экономическая эффективность использования разработанной схемы практически не отличалась от традиционной схемы лечения и в среднем составила 5 рублей на 1 рубль затрат.

Заключение. В возникновении послеродового эндометрита значительная роль отводится нарушениям условий кормления коров, случаям рождения телят с избыточной массой тела или появление близнецов, ненадлежащее и несвоевременное проведение акушерских мероприятий, а также неудовлетворительный санитарный режим и неблагоприятные условия содержания коров в помещениях для отёла. Терапевтическая эффективность схем лечения коров в контрольной и опытной группах составила 80%. Сроки выздоровления коров в контрольной группе были более длительными и составили 20,25±1,65 дней; в опытной группе – 13,00±1,22. Экономическая эффективность применения 10% водного раствора каротина в опытной и контрольной группах отличалась незначительно и составила 5,95 рубля и 5,50 на 1 рубль затрат соответственно.

СПИСОК ЛИТЕРАТУРЫ

1. Князева, М.В. Распространение, клиническое проявление, диагностика и терапия послеродового эндометрита у коров в условиях племенных хозяйств Удмуртской республики: автореф. дис. … канд. вет. наук. – Саратов, 2015. – 18 с.

2. Коба, И.С. Распространение острых и хронических эндометритов у коров в сельскохозяйственных организациях краснодарского края / И.С. Коба, М.Б. Решетка, М.С. Дубовикова // Вестник алтайского государственного аграрного университета. – 2016. – № 2. – С. 103-106.

3. Кочарян, В.Д. Комплексный подход к лечению гнойно-катарального эндометрита у высокопродуктивных коров / В.Д. Кочарян, Г.С. Чижова, М.А. Никитина // Известия Нижневолжского агроуниверситетского комплекса. – 2013. – № 4. – С. 136-139.

4. Малыгина, Н.А. Профилактика и лечение гнойно-катарального эндометрита у коров / Н.А. Малыгина, А.В. Булаева // Вестник Алтайского государственного аграрного университета. – 2017. – № 1. – С. 116-120.

5. LeBlanc S. Reproductive tract inflammatory disease in postpartum dairy cows / S. LeBlanc. – 2014. [Электронный ресурс] URL: https://www.cambridge.org/core/journals/animal/article/reproductive-tract-inflammatory-disease-in-postpartum-dairy-cows/ 598913738F82C7FC94A92F6 (дата обращения 15.04.19).

6. Киселева, Е.А. Распространение послеродового эндометрита среди коров в ООО «учхоз Тулинское» / Е.А. Киселева, И.С. Лазарева, М.В. Лазарева // Роль аграрной науки в устойчивом развитии сельских территорий : Сборник VI Всероссийской (национальной) научной конференции с международным участием, Новосибирск, 20 декабря 2021 года. – Новосибирск: Издательский центр Новосибирского государственного аграрного университета "Золотой колос", 2021. – С. 610-613.

УДК 619:611.65:636.92

РЕПРОДУКТИВНАЯ СИСТЕМА САМКИ КРОЛИКА

А.В. Терехова, студентка
Научный руководитель: Е.А. Сысоева, канд. ветеринар. наук
Новосибирский государственный аграрный университет

Аннотация. Статья описывает анатомию и физиологию репродуктивной системы самки кролика, включая строение и расположение яичников, яйцеводов, двойной матки, влагалища и наружных половых органов. Рассматриваются особенности овуляции, течки и ложной беременности. Приведены данные о развитии и изменениях органов в разные возрастные периоды. Материал может быть использован в работе ветеринарных специалистов и звероводов.

Ключевые слова: кролик, репродуктивная система, яичники, яйцеводы, матка, влагалище, овуляция, течка, ложная беременность, наружные половые органы.

Репродуктивная система самки кролика играет важную роль в размножении и требует особого внимания в ветеринарии и зоотехнии. Такие анатомические особенности, как двойная матка и индуцированная овуляция, делают её уникальной среди млекопитающих. Изучение этих особенностей помогает оптимизировать условия содержания и улучшить плодовитость. В статье рассматриваются структура и функции репродуктивных органов крольчих, а также связанные с размножением физиологические процессы.

Цель данной статьи – предоставить подробное описание строения и функционирования репродуктивной системы самки кролика, а также рассмотреть возрастные и физиологические изменения половых органов, что позволит углубить понимание репродуктивных процессов и их значение для эффективного разведения кроликов.

Репродуктивная система самки кролика состоит из: двух яичников, парных яйцеводов, матки – состоящей из двух длинных независимых рогов, которые открываются раздельно во влагалище в виде двух шейных каналов (шейка матки), влагалища, преддверия влагалища и наружных половых органов, представленных вульвой, срамными губами, расположенными между срамной щелью и клитором [4].

Яичники *(ovarium)* – небольшие образования продолговато-овальной формы, длиной около 1,0 см и шириной 0,3 см, с белесоватой поверхностью и слегка уплощенные с внутреннего края. При созревании яйцеклеток приобретает гроздевидную форму. В среднем масса обоих яичников составляет 1,3 г, что соответствует примерно 0,04% от массы тела. У взрослых самок на поверхности яичников хорошо заметны крупные, выпуклые фолликулы (граафовы пузырьки) – *(folliculus oophorus vesiculosus S. Graafii)*, содержащие внутри очень маленькую женскую половую клетку, или яйцеклетку (*ovulum*), диаметром 0,12-0,18 мм. При созревании фолликулы разрываются, и яйцеклетка выходит вместе с жидким содержимым. У крольчих овуляция происходит через 10-12 часов после спаривания под влиянием нервно-гормонального стресса, вызванного половым актом [4, 5].

Яичники (рис. 1) располагаются в задней части поясницы, у наружного края квадратной мышцы поясницы. Подвешены на брыжейке яичника, расположенной позади почек, асимметрично, правый яичник краниальнее, чем левый. Частично прикрыты особым серозным карманом – яичниковой сумкой (*bursa ovarii*). Этот небольшой, но обширный карман формируется с одной стороны собственной связкой яичника, отходящей кзади, а с другой — серозной складкой, которая снаружи и спереди охватывает яичник и подвешивает извилистый яйцевод (брыжейка яйцевода) [1].

Рисунок 5 – Левый и правый яичники (По Хохловой С.Н., 2020)

Согласно данным С. Дидорук [и др.] (2020), увеличение массы и размеров яичников происходит в период со второго по четвёртый месяц постэмбрионального развития [2].

Яйцеводы (*oviductus*) – тонкие, полые трубки, которые начинаются плавно, без резкой границы, от конечных участков рогов матки. У молодых нерожавших самок они мало отличаются от тонких рогов матки, тогда как у взрослых самок эта разница выражена более отчетливо. Яйцеводы подвешены на своей брыжейке (*mesosalpinx*) и в основном расположены прямолинейно. Приближаясь к яичнику, они охватывают его снаружи и спереди, образуя своеобразную глубокую нишу. Общая длина яйцевода составляет в среднем 8-10 см. У трубного конца яичника яйцевод образует воронкообразное расширение с бахромчатыми краями – воронку яйцевода (*infundibulum*), а затем переходит ампулу *(ampulla)*. Воронка открывается в брюшную полость (бурсу яичника – *bursa ovarica*) и принимает выходящие при овуляции яйцеклетки. Правый и левый яйцеводы обычно имеют разную длину в силу различного положения яичников [1, 4].

С. Дидорук [и др.] (2020) описывают скорость роста маточных труб как замедляющуюся с четвертого месяца постэмбрионального развития. При этом, в пятимесячном возрасте их процентное соотношение к длине тела животного продолжает увеличиваться.

Матка (*uterus*) у кролика является двойной и состоит из двух почти независимых, свободно извивающихся в брюшной полости длинных рогов (*cornu uteri*). Длина рогов у кроликов (рис. 2) значительно варьирует, в некоторых случаях они образуют несколько петель (максимум до 37), а иногда – практически не образуют их, что случается гораздо реже. Этот признак не связан напрямую с возрастом самки или количеством родов и, вероятно, обусловлен конституциональной особенностью, связанной с разной плодовитостью пород [1].

Длина каждого рога в среднем составляет около 7 см, а ширина – 3-4 мм. Задними, несколько расширенными концами

рога самостоятельно впадают в общее влагалище, поэтому каждый рог можно рассматривать как отдельную матку. Из-за такого примитивного строения на матке трудно выделить четкие части. Устье каждого рога, открывающееся в конечную часть влагалища, имеет вид складчатой розетки, окруженной суживающим его сфинктером, формирующим своеобразную шейку матки (*cervix uteri*) [4, 5].

В период физиологического покоя и во время беременности шейка матки выполняет функцию физического барьера, защищая полость матки от проникновения патогенов из влагалища. Во время родов она, совместно с маткой, способствует продвижению плода из матки во влагалище, облегчая родовой процесс [3].

В области влагалища оба рога покрыты общей серозной оболочкой примерно на протяжении 7 мм. Передние, заостренные концы рогов продолжаются в яйцеводы. Рога матки могут различаться по длине и располагаются в верхней части заднего отдела брюшной полости, в области задней части живота. Кзади они сходятся под конечной частью прямой кишки, а своими конечными отделами расходятся в стороны вдоль наружных краев квадратных мышц поясницы. В задней части рога матки прикрыты снизу мочевым пузырем [5, 6].

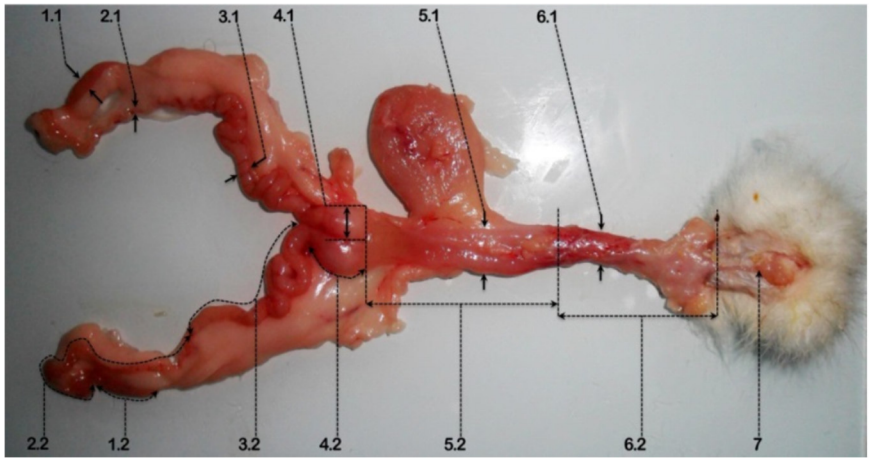

Рисунок 6 – Морфометрический анализ половых органов у кролика (3 месяца):
1 – ovaria: 1.1 – ширина яичника, 1.2 – длина яичника; 2 – tubae uterinae: 2.1 – ширина матки 2.2 – длина матки; 3 – cornua uteri: 3.1 – ширина матки, 3.2 – длина матки; 4 – cervix uteri: 4.1 – ширина шейки матки, 4.2 – длина шейки матки; 5 – vagina: 5.1 – ширина влагалища, 5.2 – длина влагалища; 6 – vestibulum vaginae: 6.1 – ширина преддверия влагалища, 6.2 – длина преддверия влагалища; 7 – labia pudendi. (По С. Дидорук, 2020)

У небеременной самки, особенно если она не рожала, рога тонкие и не заходят далеко в брюшную полость, не доходя до толстых и тонких кишок. Оба рога матки подвешены на широкой маточной связке (*ligamentum latum uteri*) [1].

Стенки матки очень толстые благодаря хорошо развитому мышечному слою. Слизистая оболочка небеременной матки собрана в многочисленные продольные складки, из-за чего полость находится в спавшемся состоянии. Снаружи матка покрыта брюшиной [6].

В своей работе С. Дидорук [и др.] (2020) также описывают уменьшение роста длины и увеличение ширины рогов матки, начиная с четырехмесячного возраста. Это «приводит к физиологическому метаморфизму, в результате которого матка смещается в тазовую область».

Влагалище (*vagina*) у кролика представляет собой длинную, толстостенную трубку длиной около 7,6-8 см, расположенную между прямой кишкой и мочевым пузырем. Передний конец влагалища выступает в брюшную полость на 2,5-3 см от переднего края дна таза и в расправленном виде достигает уровня подвздошных бугров. Этот конец обычно завернут вниз и назад вместе с рогами матки. Задний конец влагалища изогнут книзу и выступает назад от седалищной дуги примерно на 2 см, заканчиваясь наружной половой щелью [5].

Влагалище делится на две части мочеиспускательным каналом (*urethra*), впадающим в его нижнюю стенку (рис. 3).

Задняя часть – преддверие влагалища (*vestibulum vaginae*), где расположены малые железы преддверия (*glandulae vestibulares minores)* и крупные железы преддверия (*glandulae vestibulares majores*), которые открываются несколькими мелкими протоками. Стенки преддверия содержат развитую венозно-пещеристую ткань, способную набухать.

Передняя часть – собственно влагалище (*vagina proprium),* в которое открываются устья двойной матки [4].

Преддверие влагалища заканчивается наружной половой щелью (*rima pudendi),* расположенной вертикально и слегка направленной назад к анусу. Половая щель обрамлена слабо выраженными большими срамными губами (*labia pudendi majores*), а в нижнем углу располагается крупный клитор (*clitoris*), состоящий из парных пещеристых тел длиной до 2 см, начинающихся от седалищных бугров. Головка клитора, прикрытая крайней плотью (*praeputium clitoridis*), при оттягивании половой щели становится заметной и имеет двулопастное строение с продольной бороздкой [1, 4].

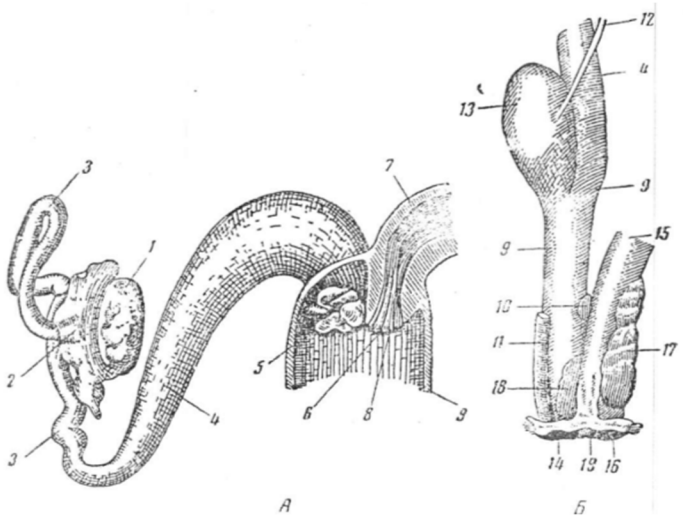

Рисунок 3 – Мочеполовые органы самки кролика: А– конец влагалища, матка, яичник (вид сверху), Б – мочеполовая система (вид сбоку) (По Жеденову В. Н, 1987):
1 – ovarium, 2 – infundibulum tubae uterinae cum bursa ovarica, 3 – tuba uterina, 4 – uterus sinister, 5 – ostium uteri (cervix uteri), 6 – septum vaginae, 7 – uterus dexter (вскрытая), 8 – ostium uteri dextri, 9 – vagina (вскрыто), 10 – glandulae vestibulares majores, 11 – corpora cavernosa clitoridis, 12 – ureter, 13 – vesica urinaria, 14 – rima pudendi, 15 – rectum, 16 – anus, 17 – glandulae rectales, 18 – glandula inguinalis, 19 – perineum.

Влагалище в области половой щели окружено кольцевидной мускулатурой (*m. cunni*), сливающейся с мускулатурой ануса. Вся эта структура составляет наружный женский половой орган (*vulva*), который у кролика имеет несколько висячее положение [5].

Наружные половые органы крольчихи во время охоты, которая повторяется каждые 5-7 дней, становятся красными, припухшими и приобретают ярко-розовый оттенок. Охота длится от 26 до 40 часов. В этот период крольчиха становится беспокойной, плохо ест, разбрасывает корм, а если она уже окролилась – может разбрасывать своих детенышей [3].

Крольчиха может быть оплодотворена только в период течки. Если оплодотворение не происходит, наружные половые губы (*labia vulvae*) вульвы синеют и уменьшаются в размере. На месте лопнувшего фолликула образуется желтое тело, которое начинает выделять прогестерон. Во время беременности прогестерон способствует прикреплению зигот к стенкам матки, помогает организму подготовиться к плодоношению. Иногда после спаривания возникает ложная беременность, когда крольчиха проявляет инстинкт материнства: она мнет солому, строит гнездо, а её молочные железы начинают вырабатывать молоко. Ложная беременность длится 17-18 дней, после чего функция желтого тела угасает, инстинкт материнства исчезает, и крольчиха снова готова к спариванию [3].

Промежность (*perineum*) у самок развита слабо. Конечная часть влагалища с половой щелью окружена анально-половым кожным придатком, который прикрывает наружные половые органы и анус. Этот придаток снабжен парой мышц, оттягивающих влагалище и раскрывающих половую щель. По бокам анально-мочеполового кожного придатка расположены безволосые паховые кармашки с паховыми железами на их дне [1].

Репродуктивная система самки кролика представляет собой уникальное и высокоорганизованное строение, обеспечивающее эффективное размножение. Анатомические особенности, такие как двойная матка и индуцированная овуляция, позволяют крольчихам успешно размножаться, что важно для достижения высокой плодовитости и оптимизации разведения. Изучение структуры и функционирования репродуктивных органов, таких как яичники, яйцеводы, матка и влагалище, помогает глубже понять физиологические процессы, связанные с овуляцией, течкой и беременностью.

Возрастные изменения в репродуктивной системе крольчих, а также влияние внешних факторов, таких как стресс или условия содержания, требуют внимательного подхода для

обеспечения здоровья животных и улучшения их продуктивности. Понимание этих процессов позволяет ветеринарам и зоотехникам разработать более эффективные стратегии разведения, минимизируя риски и улучшая результаты.

СПИСОК ЛИТЕРАТУРЫ

1. Анатомия кролика [Текст] / В.Н. Жеденов, С.С. Бигдан, В.П. Лукьянова [и др.]; Под ред. проф. В.Н. Жеденова. – Москва: Сов. наука, 1987. – 310 с.
2. Дидорук, С. Морфологические изменения репродуктивной системы крольчих в период постэмбрионального развития / С. Дидорук, В. Енчу, Н. Гуздь // Государственный аграрный университет Молдовы. – 2020. – С. 55-68.
3. Пономарев, В.К. Акушерство и биотехника размножения животных: учебно-методическое пособие / В.К. Пономарев, Н.А. Сивожелезова, Т.А. Стручкова. – Оренбург: Оренбургский ГАУ, 2013. – ISBN 978-5-88838-818-1. — Текст: электронный // Лань: электронно-библиотечная система. – URL: https://e.lanbook.com/book/134418
4. Сидорова, М.В. Морфология сельскохозяйственных животных. Анатомия и гистология с основами цитологии и эмбриологии: учебник для вузов / М.В. Сидорова, В.П. Панов, А.Э. Семак; под редакцией М. В. Сидорова. – 5-е изд., стер. – Санкт-Петербург: Лань, 2025. – ISBN 978-5-507-52152-4. – Текст: электронный // Лань: электронно-библиотечная система. – URL: https://e.lanbook.com/book/440108
5. Топография яичников, яйцепроводов и матки у кролика // Studfile.net URL: https://studfile.net/preview/16741635/page:11/
6. Хохлова, С.Н. Морфологическое строение внутренних половых органов крольчих в период охоты / Хохлова С.Н., Богданова М.А. и Богданов И.И. // ФГБОУ ВО «Ульяновский государственный аграрный университет имени П.А. Столыпина». – 2020. – С. 191-197.

УДК 591.8:576.5

РОЛЬ ЭКЗОСОМ В МЕЖКЛЕТОЧНОЙ КОММУНИКАЦИИ

А.В. Терехова, студентка
Научный руководитель: Н.А. Сигарева, канд. биол. наук, доцент
Новосибирский государственный аграрный университет

Аннотация. Экзосомы — внеклеточные везикулы, участвующие в межклеточной коммуникации, регенерации тканей, иммунных реакциях и диагностике заболеваний. Они формируются через эндосомы и переносят биологически активные молекулы. В ветеринарии применяются для лечения дерматита, ран, остеоартрита, воспалительных и дегенеративных заболеваний, а также для ранней диагностики патологий. Основные ограничения — сложность выделения, высокая стоимость и отсутствие стандартов контроля качества. Исследования направлены на оптимизацию их получения и расширение терапевтического применения.

Ключевые слова: экзосомы, внеклеточные везикулы, регенерация тканей, межклеточная коммуникация, диагностика, ветеринария, терапия, воспаление, остеоартрит, дерматит.

Экзосомы представляют собой микроскопические пузырьки (везикулы) размером 30-100 нм, которые клетки животных выделяют в межклеточное пространство.

Целью данной работы является исследование экзосом как перспективных молекул для применения в ветеринарной медицине, включая их роль в межклеточной коммуникации, терапии различных заболеваний, а также в диагностике патологий у животных. Рассматриваются методы выделения экзосом, их терапевтический потенциал и ограничения, связанные с их использованием.

Везикулы состоят из прочной липидной мембраны, содержащей холестерин и особые жироподобные вещества, что делает их устойчивыми к воздействию внешней среды. Внутри экзосом находятся различные биологически активные молекулы - белки, нуклеиновые кислоты и сигнальные вещества, которые они переносят между клетками [1, 4].

Образование экзосом начинается в клетке через сложный и высокоорганизованный процесс, который включает несколько ключевых этапов. Экзосомы представляют собой везикулы, которые формируются в клетках в результате изменений в мембране клеточного органоида — эндосом. Затем эндосомы проходят через несколько стадий преобразования, чтобы стать зрелыми экзосомами.

Первоначально в клетке происходят процессы, связанные с образованием эндосом. Эндосомы — это мембранные пузырьки, которые возникают, когда участки клеточной мембраны поглощают внешние частицы или молекулы. Пузырьки погружаются в клетку, где продолжают свою эволюцию, образуя более крупные структуры, которые включают вакуоли, наполненные различными веществами — белками, липидами и нуклеиновыми кислотами [4].

По мере развития структур, происходит их дальнейшее наполнение биологически активными молекулами, такими как различные виды белков, липидов и РНК, что делает экзосомы важным механизмом клеточной коммуникации [3].

После того как эндосомы созрели, они начинают взаимодействовать с клеточной мембраной, что приводит к образованию экзосом, которые затем высвобождаются в межклеточное пространство. Через этот процесс клетка может передавать молекулы непосредственно в другие клетки, что особенно важно для координации работы различных органов и тканей в организме. В частности, экзосомы могут доставлять молекулы, которые влияют на репарацию поврежденных тканей, регулируют иммунные реакции и способствуют защите клеток от стресса [2].

Внутреннее содержание экзосом зависит от типа клетки, которая их производит, и от состояния организма, в котором они образуются [5].

Основные функции экзосом в организме животных включают передачу сигналов между клетками, участие в иммунных реакциях и восстановление поврежденных тканей. Они действуют как природная система доставки, перенося важные молекулы точно к тем клеткам, которые в них нуждаются. Особенно ценны экзосомы, полученные из стволовых клеток, так как они содержат уникальный набор веществ, способствующих регенерации [3, 5, 7].

Для использования в ветеринарии экзосомы получают из различных биологических жидкостей, таких как кровь, плазма, моча или культуральные среды клеток. Основной метод выделения экзосом – дифференциальное центрифугирование, которое включает несколько этапов. На первом этапе биологическую жидкость обрабатывают при относительно низких скоростях (примерно 300–500 g) для удаления крупных клеточных фрагментов и мусора. Затем проводят более высокоскоростное центрифугирование (10 000–20 000 g), что позволяет отделить более крупные внеклеточные везикулы. Наконец, для осаждения экзосом применяют ультрацентрифугирование при 100 000–120 000 g в течение 1–2 часов.

После выделения экзосомы подвергаются дополнительной очистке с помощью фильтрации или гель-хроматографии для удаления загрязняющих белков и других примесей. Этот этап критически важен, поскольку наличие посторонних частиц может повлиять на биологическую активность экзосом и снизить их терапевтическую эффективность.

Полученные экзосомы затем концентрируют с использованием ультрафильтрации или осаждения полимерными реагентами, такими как полиэтиленгликоль. Конечный продукт может быть лиофилизирован (высушен замораживанием) для удобства хранения и транспортировки.

Хранение экзосом требует строгого температурного режима. Оптимальной считается температура около -80°C, что позволяет сохранять их биологические свойства на протяжении нескольких месяцев. При более высоких температурах, например -20°C, возможно частичное разрушение экзосомных мембран и потеря функциональности. При хранении в жидком азоте

(-196°C) экзосомы могут сохранять свои свойства годами, однако такой метод требует специализированного оборудования и высоких затрат [2].

При лечении атопического дерматита у собак экзосомы показывают отличные результаты. Они восстанавливают поврежденный кожный барьер, увеличивая выработку защитных липидов, особенно церамидов. Уже через 3-4 недели применения у животных заметно уменьшается зуд, покраснение и шелушение кожи. Экзосомы снижают уровень воспалительных веществ в коже, таких как IL-4 и IL-31, которые вызывают неприятные симптомы. Благодаря этому экзосомы являются перспективной альтернативой гормональным препаратам, которые часто вызывают побочные эффекты при длительном использовании. В заживлении ран экзосомы ускоряют образование нового слоя кожи, стимулируя рост кератиноцитов - основных клеток эпидермиса. Они также способствуют правильному формированию соединительной ткани, уменьшая образование грубых рубцов. В экспериментах на животных обработка ран экзосомами сокращала время заживления на 30-40% по сравнению с традиционными методами [7].

Для лечения заболеваний суставов у животных, таких как остеоартрит, экзосомы используют благодаря их способности уменьшать воспаление и стимулировать восстановление хрящевой ткани. Они доставляют в поврежденный сустав вещества, которые подавляют разрушительные процессы и активируют регенерацию. Подобное особенно важно для пожилых животных, у которых естественные восстановительные процессы замедлены [5, 7, 9].

В диагностике экзосомы открывают новые возможности. Анализируя их состав в слюне, крови или моче, можно обнаружить признаки заболевания на ранней стадии, еще до появления явных симптомов. Например, при онкологических заболеваниях у животных в экзосомах находят особые маркеры, которых нет у здоровых особей. Эти молекулы могут быть специфическими белками, микроРНК или метаболитами, которые указывают на присутствие опухолевых клеток в организме [5, 6].

Особенно важной особенностью экзосом является их способность отражать молекулярные изменения в тканях, даже когда внешне животное еще не проявляет клинические симптомы заболевания. Такой механизм значительно повышает точность диагностики и дает возможность ветеринарам начать лечение еще до того, как болезнь проявит себя в виде явных признаков.

Экзосомы также могут быть использованы для диагностики инфекционных заболеваний и воспалительных процессов. В случае инфекций экзосомы, выделяемые клетками, могут содержать молекулы, свидетельствующие о наличии патогена в организме. Например, при инфекциях экзосомы могут нести частицы, связанные с иммунным ответом на микроорганизмы, или молекулы, которые отражают степень воспаления. Соответственно, открываются новые перспективы для диагностики инфекционных заболеваний у животных, позволяя вовремя обнаружить инфекцию и начать лечение до развития более серьезных осложнений [6, 7].

Использование экзосом в диагностике также имеет большое значение для мониторинга прогрессирования заболевания и оценки эффективности лечения. Поскольку экзосомы могут носить информацию о состоянии клеток, тканей и органов, анализ их состава помогает ветеринарам отслеживать динамику заболевания и корректировать терапию [6].

На сегодняшний день клеточная терапия вышла на два принципиальных подхода: заместительная терапия, направленная на восстановление утраченных функций, как, например, при лечении нейродегенеративных заболеваний, и терапия, основанная на переносе заданных компонентов посредством экзосом. Так, например, ММСК (мезенхимальные стволовые клетки) используется при лечении сердечно-сосудистых заболеваний, лечении заболеваний костей, астмы, повреждений печени и пр. В последнее время появилась тенденция перехода от клеточной терапии к лечению с помощью клеточных «фабрик», выделяющих везикулы, в том числе экзосом. Такой подход позволяет избежать рисков, связанных с трансплантацией клеток, и упрощает протокол лечения, как в случае со

стволовыми клетками, но сохраняет терапевтический эффект, опосредованный переносом нейроактивных биологических активных молекул [8]. Однако пока такая терапия ограничена технологическими проблемами, связанными с процессом выделения экзосом, так как данный момент — это дорогостоящий и трудоемкий процесс. Оптимизация процесса позволит существенно расширить возможности клеточной терапии и сделает её более безопасной [1].

Хотя экзосомы обладают значительным терапевтическим потенциалом, их использование связано с рядом проблем и ограничений. Одной из главных сложностей является технологическая сложность и высокая стоимость их выделения и очистки. Современные методы экзосомной терапии требуют сложных лабораторных процедур, таких как ультрацентрифугирование, ультрафильтрация и хроматографические методы, что делает процесс трудоемким и экономически затратным. Все вышеперечисленное значительно ограничивает массовое производство экзосомных препаратов и их широкое клиническое применение [2].

Еще одной проблемой является стандартизация и контроль качества экзосом. Так как экзосомы могут быть получены из различных типов клеток, их состав и свойства могут значительно различаться в зависимости от источника. Подобная вариабельность создает сложности при разработке универсальных терапевтических препаратов, поскольку невозможно гарантировать одинаковый состав экзосом в каждой отдельной партии. Кроме того, в настоящее время отсутствуют строгие регуляторные стандарты, определяющие допустимый уровень примесей и критерии эффективности экзосомных препаратов, что усложняет их применение в ветеринарной и медицинской практике [6].

Безопасность экзосом также остается предметом обсуждений. Поскольку они могут переносить не только полезные, но и потенциально вредные молекулы, существует риск передачи нежелательных биологических активных соединений, таких как онкогенные микроРНК или воспалительные факторы. Некоторые исследования показывают, что экзосомы, выделенные из раковых клеток, способны стимулировать рост опухолей, способствуя их распространению и метастазированию. Данный факт подчеркивает необходимость тщательного контроля источника экзосом и их состава перед использованием в терапевтических целях [6, 7].

Кроме того, существует риск иммунных реакций на экзосомные препараты. Хотя экзосомы обладают способностью модулировать иммунный ответ, они также могут вызывать нежелательные реакции, особенно если получены от донора, не совпадающего по иммунологическим характеристикам с организмом реципиента. Как итог может привести к воспалительным реакциям или даже к отторжению экзосомных препаратов организмом животного [5].

Еще одним препятствием для широкого применения экзосом является необходимость оптимизации методов их введения. В настоящее время исследуется несколько путей доставки экзосом в организм – внутривенный, подкожный, ингаляционный и местный, однако пока не установлено, какой из них является наиболее эффективным. Также не до конца изучены фармакокинетика и фармакодинамика экзосом – как долго они циркулируют в организме, какие органы являются основными мишенями их действия и как они выводятся [6].

Перспективы применения экзосом в ветеринарии продолжают расширяться. Ученые работают над созданием методов направленной доставки лекарств с помощью экзосом, когда препарат попадает точно в больную ткань, не затрагивая здоровые. Также разрабатываются персонализированные подходы, где для лечения используют экзосомы, полученные из собственных клеток животного, что должно повысить эффективность и безопасность терапии. Однако перед широким внедрением этих методов предстоит решить важные вопросы - определить оптимальные дозы для разных видов животных, разработать стандартные протоколы лечения и изучить долгосрочные эффекты такой терапии [5, 7].

Экзосомы представляют собой ключевые молекулы, играющие важную роль в межклеточной коммуникации, регенерации тканей и иммунных ответах. Они формируются через эндосомы и высвобождаются из клеток для взаимодействия с другими клетками, что

способствует передаче сигналов и биологически активных молекул. Для получения экзосом применяются различные методы, включая дифференциальное центрифугирование, ультрацентрифугирование и фильтрацию. Эти молекулы имеют широкий терапевтический потенциал, в частности, для лечения кожных заболеваний, ускорения заживления ран и восстановления хрящевой ткани при остеоартрите. Тем не менее, их использование связано с рядом проблем, таких как высокая стоимость и сложность выделения, а также отсутствие единого стандарта контроля качества. Несмотря на существующие трудности, их способность переносить биологически активные молекулы открывает новые горизонты для лечения различных заболеваний и ранней диагностики, и с оптимизацией методов получения и стандартизацией качества их применение в медицине может существенно расшириться.

СПИСОК ЛИТЕРАТУРЫ

1. Экзосомы: от биологии к клинике / Е.М. Самойлова, В.А. Кальсин, В.А. Беспалова [и др.] // Федеральный научно-клинический центр специализированных видов медицинской помощи ФМБА России. – 2017. – С. 7–19.

2. Патент RU 2788198 C1. Способ выделения и анализа экзосом / А.М. Ященок, В.С. Чернышёв, С.В. Герман, А.А. Шульга, С.М. Деев, Д.А. Горин, Е.В. Коновалова; патентообладатель ООО "ТЕТРАКВАНТ". – № 2022102303; заявл. 25.03.2022; опубл. 17.01.2023, Бюл. № 2. – 10 с. – URL: https://www.elibrary.ru/item.asp?id=50129828

3. Современные аспекты наружного применения и перспективы использования секретома мезенхимальных стволовых клеток (обзор) / Е.О. Бахрушина, И.В. Гравель, О.С. Филиппова [и др.] // Институт биохимической технологии и нанотехнологии ФГАОУ РУДН. – 2024. – С. 34–47.

4. Тамкович, С.Н. Экзосомы: механизмы возникновения, состав, транспорт, биологическая активность, использование в диагностике / С.Н. Тамкович, О.С. Тутанов, П.П. Лактионов // Биологические мембраны. — 2016. — Т. 33, № 3. — С. 163–175.

5. Экзосомы: научная альтернатива сказочным молодильным яблокам // Biomolecula.ru [Электронный ресурс]. – URL: https://biomolecula.ru/articles/ekzosomy-nauchnaia-alternativa-skazochnym-molodilnym-iablokam

6. Ратушняк, М.Г. Экзосомы – природные наночастицы для использования в терапии / М.Г. Ратушняк, Ю.П. Семочкина // Российские нанотехнологии. — 2020. — Т. 15, № 4. — С. 435–450.

7. Палкина, Н.В. Роль экзосом в диагностике и лечении иммунопосредованных дерматозов, лечении кожных ран и алопеции / Н.В. Палкина, Р.Д. Зенаишвили, Т.Г. Рукша // Красноярский государственный медицинский университет им. проф. В.Ф. Войно-Ясенецкого, Красноярск. – 2024. – С. 8–17.

8. Ахметшина, З.Р. Патология митоза соматических клеток / З.Р. Ахметшина, Н.А. Сигарева // Современная интегрированная защита растений. Сборник трудов Всероссийской научно-практической конференции Сибирской научной школы по защите растений. Новосибирск. – 2022. – С. 9-12.

9. Лазарева, М.В. Сравнительная характеристика синовиальной среды млекопитающих / М.В. Лазарева, О.В. Распутина // Вестник Бурятской государственной сельскохозяйственной академии им. В.Р. Филиппова. – 2019. – № 2(55). – С. 76-89.

УДК 619:[612.66:616.12]:599.323.4

ВОЗРАСТНЫЕ ОСОБЕННОСТИ ИЗМЕНЕНИЯ СЕРДЕЧНОЙ ТКАНИ КРЫС

Д.А. Томышев, студент
Н.А. Сигарева, канд. биол. наук, доцент
*Новосибирский государственный аграрный унив*ерситет

Аннотация. В статье изучаются возрастные изменения в сердечной ткани крыс. С возрастом у животных наблюдаются гипертрофия кардиомиоцитов, изменение состава коллагена, ухудшение микроциркуляции и повышение риска сердечно-сосудистых заболеваний. Исследуются морфологические и функциональные аспекты сердца, включая структуру кардиомиоцитов, соединительной ткани и сосудов.

Ключевые слова: возрастные изменения; сердечная ткань; крысы; гипертрофия кардиомиоцитов; кардиомиоциты; соединительная ткань; белок vWF; блокатор lf ZD7288; сосуды.

Сердце является одним из наиболее важных органов в организме, играющим ключевую роль в обеспечении кровообращения, а также в доставке кислорода и питательных веществ ко всем тканям организма. Это непрерывно работающий насос, который регулирует не только приток крови к органам и тканям, но и удаление углекислого газа и продуктов обмена. С возрастом в организме происходят изменения, которые могут затрагивать и сердечную ткань, что сказывается на общей функциональности сердечно-сосудистой системы.

Изучения возрастных особенностей изменения сердечной ткани крыс представляет собой область, вызывающую значительный интерес в медицине и биологии. Крысы часто используются в научных исследованиях как модельные организмы, поскольку они имеют схожие с человеческими физиологические процессы, что позволяет лучше понять механизмы старения сердца и разработать профилактические подходы к сердечно-сосудистым заболеваниям.

Возрастные изменения в сердечной ткани могут включать в себя структурные и функциональные перестройки, которые оказывают прямое влияние на работу сердца и его способность адаптироваться к различным физическим и эмоциональным нагрузкам [9].

В данном обзоре мы рассмотрим основные возрастные изменения сердечной ткани крыс, их механизмы.

У крыс в период до полового созревания, во время долгой физической активности, наблюдается отёк между мышцами и внутри мышц. Мышечные волокна разрушаются, расслаиваются, раскручиваются и закручиваются, а их поперечная исчерченность становится менее выраженной. Ядра мышечных волокон также подвергаются деградации. Сосуды расширяются и наполняются кровью, а при инъекции капиллярная сеть заполняется неравномерно. Некоторые капилляры могут быть закупорены эритроцитами [1, 6].

В течение первого месяца жизни в миоэндокринных клетках содержится меньше гранул, чем у эмбрионов, однако они становятся заметно крупнее. По мере роста клеток и их окончательной дифференцировки количество гранул в цитоплазме возрастает [9].

Характер секреции, определяемый соотношением различных типов гранул, остается относительно стабильным. В крупных миоэндокринных клетках пластинчатые комплексы развиты очень хорошо, а количество секреторных гранул значительно увеличивается. Среди них около половины составляют формирующиеся и растворяющиеся формы, что указывает на активный процесс синтеза и секреции гормонов [2, 5].

Важно отметить, что взаимодействие между различными типами гранул и клеточными компонентами может влиять на скорость и эффективность секреции, что имеет значение для адаптации организма к изменяющимся условиям окружающей среды.

При электронной микроскопии в кардиомиоцитах можно обнаружить некоторые изменения. Саркоплазма стала более прозрачной. Заметен отек, а также изменения в форме

некоторых митохондрий и разрушение их крист. Количество пиноцитозных пузырьков сократилось. В единичных митохондриях, которые стали более набухшими, можно увидеть разрыхление и даже растворение. Ядра приобрели необычную форму [1, 7].

У молодых животных секреция белка vWF (фактор Виллебранда), который играет ключевую роль в гемостазе, регулируется естественным путём мультигранулярного экзоцитоза. Этот гликопротеин, находящийся в плазме крови, отвечает за прикрепление тромбоцитов к повреждённым участкам сосудов, что является важным этапом в процессе остановки кровотечения. Он способствует формированию первичного тромба и, следовательно, играет критическую роль в поддержании сосудистого гомеостаза.

Однако в результате иммуногистохимического исследования у молодых животных не была выявлена выраженная реакция на vWF. Это может указывать на несколько возможных причин. Во-первых, это может свидетельствовать о нарушениях в синтезе или секреции данного белка, что может привести к снижению его уровня в плазме и, как следствие, к ухудшению способности к образованию тромба. Во-вторых, это может быть связано с изменениями в клеточной активности или функциональном состоянии эндотелиальных клеток, которые отвечают за выработку vWF [4].

В сердечной мышце взрослых крыс, у которых на протяжении долгого времени присутствовала физическая активность, были обнаружены разрастания соединительной ткани. Саркоплазма многих мышечных волокон стала зернистой, а их поперечная исчерченность была нарушена. Ядра в волокнах имели преимущественно небольшие размеры, а строма была отечной, инфильтрирована лейкоцитами и имела очаги кровоизлияний. Также наблюдался гиалиноз стенок сосудов [1, 6].

При электронной микроскопии в миоцитах были выявлены крупные пузырьки, набухшие митохондрии и жировые включения. Матрикс митохондрий стал просветленным, а их кристы — прерывистыми. Кроме того, был отмечен межклеточный отек, в котором присутствовали эритроциты, фибробласты и зрелые коллагеновые фибриллы, часто окружающие капилляры и мелкие сосуды. Часто миоциты были заболочены отечной жидкостью. Эндотелиоциты в капиллярах также набухли. Также наблюдались большие группы мышечных волокон с жировыми включениями в саркоплазме [1, 7].

В большинстве случаев на срезах сердца старых животных, окрашенных толуидиновым синим, в рыхлой соединительной ткани, расположенной между аортой, легочным стволом, краниальной полой веной и ветвями симпатических стволов, а также в окружении жировой клетчатки, обнаруживаются очаговые инфильтраты из лейкоцитов. Эти инфильтраты состоят из лимфоцитов, моноцитов/макрофагов и тучных клеток (ТК) [4].

Еще одной характерной особенностью сердца старых крыс являются структурные и функциональные изменения эндотелиальных клеток. В миокарде таких животных, начиная с 18-месячного возраста, во многих случаях наблюдается значительное увеличение числа гипертрофически расширенных синусоидных капилляров и образование лакун или цистерн, наполненных кровью [8].

Для стареющих животных характерна гипериммунореактивность к белку vWF, что свидетельствует об изменениях в структурном и функциональном состоянии капилляров микроциркуляторного русла (МЦР) и коронарного кровообращения. При иммуногистохимической реакции на vWF в коронарных сосудах старых крыс постоянно обнаруживаются выраженные признаки реактивных, дистрофических и патологических изменений не только в эндотелии корня аорты, крупных и средних венечных артерий эпикарда, но и в эндотелии синусоидных капилляров миокарда предсердий и желудочков [4].

Возрастные изменения сердечной ткани можно наблюдать при введении блокатора If ZD7288. У 3-х недельных крысят средняя амплитуда сокращения изолированного миокарда правого предсердия составляет 0,25584, а правого желудочка — 0,08809. В ходе эксперимента с добавлением блокатора отмечены следующие изменения: амплитуда сокращения предсердия снизилась на 1% за 5 минут, на 8% за 15 минут и на 12% к концу исследования. Что касается амплитуды сокращения желудочка, то она уменьшилась на 3% через 3 минуты,

на 9% через 12 минут и на 15% к завершению эксперимента. Интересно, что в период до и после трехнедельного возраста блокатор, наоборот, увеличивает амплитуду сокращения. Эту особенность можно объяснить тем фактом, что на третьей неделе жизни у крысят начинает функционировать симпатическая иннервация сердца, что изменяет динамику сокращений. Если проанализировать данные о взрослых особях, то заметно, что при добавлении блокатора ZD7288 их амплитуда сокращения предсердия увеличивалась в диапазоне от 4% до 41%, а амплитуда сокращения изолированного миокарда правого желудочка изменялась от 7% до 14% [3].

На основе проведённого анализа можно утверждать, что возрастные особенности изменения сердечной ткани у крыс включают прогрессирующие структурные и функциональные нарушения, которые могут быть связаны с адаптацией к физической активности в молодом возрасте, но также и с развитием патологических изменений в более Особое внимание следует уделить роли миоэндокринных клеток и изменениям в секреции vWF, что может быть связано с нарушением гемостаза и функционированием капилляров. Обнаруженные инфильтраты лейкоцитов и изменения в эндотелиальных клетках также свидетельствуют о воспалительных процессах и нарушениях в микроциркуляторном русле стареющего сердца. Возрастные изменения сердечной ткани существенно влияют на реакцию сердца на фармакологические вмешательства, что стоит учитывать при разработке терапевтических стратегий для различных возрастных групп.

СПИСОК ЛИТЕРАТУРЫ

1. Исаев А.Б. Особенности изменений кардиомиоцитов крыс разного возрастного периода при хронической перегрузке / АБ. Исаев // Биомедицина (Баку). – 2007. – №. 1. – С. 20-22.

2. Коростышевская, И.М. Возрастные структурно-функциональные особенности миоэндокринных клеток сердца у крыс в норме и при наследственной гипертензии / И.М. Коростышевская, В.Ф. Максимов // Онтогенез. – 2013. – Т. 44, № 2. – С. 77.

3. Рецепторно-эффекторные механизмы в развивающемся сердце крыс: автореферат дис. доктора биологических наук : 03.03.01 / Зиятдинова Нафиса Ильгизовна; [Место защиты: Казан. (Приволж.) федер. ун-т]. — Казань, 2014. — 40 с.

4. Чумасов, Е.И. Патоморфологические изменения в тканях сердца крысы при старении (по данным иммуногистхимиического исследования) / Е.И. Чумасов, Е.С. Петрова // Международный вестник ветеринарии. – 2022. – № 2. – С. 122-127.

5. Стереоморфометрическое исследование органов мишеней у крыс с наследственной артериальной гипертензией в разные периоды постнатального онтогенеза при изменении условий вскармливания / М.Д. Шмерлинг, И.И. Бузуева, И.М. Коростышевская [и др.] // Морфология. – 2005. – Т. 128. – № 4. – С. 85–90.

6. Hacker TA, McKiernan SH, Douglas PS, Wanagat J, Aiken JM. Age-related changes in cardiac structure and function in Fischer 344 x Brown Norway hybrid rats. Am J Physiol Heart Circ Physiol. 2006 Jan;290(1):H304-11. doi: 10.1152/ajpheart.00290.2005. Epub 2005 Sep 2. PMID: 16143657.

7. Picca A, Mankowski RT, Burman JL, Donisi L, Kim JS, Marzetti E, Leeuwenburgh C. Mitochondrial quality control mechanisms as molecular targets in cardiac ageing. Nat Rev Cardiol. 2018 Sep;15(9):543-554. doi: 10.1038/s41569-018-0059-z. PMID: 30042431; PMCID: PMC6283278.

8. Rossi S, Statello R, Pelà G, Leonardi F, Cabassi A, Foresti R, Rozzi G, Lo Muzio FP, Carnevali L, Sgoifo A, Magnani L, Callegari S, Pastori P, Tafuni A, Corradi D, Miragoli M, Macchi E. Age-related increases in cardiac excitability, refractoriness and impulse conduction favor arrhythmogenesis in male rats. Pflugers Arch. 2023 Jun;475(6):731-745. doi: 10.1007/s00424-023-02812-0. Epub 2023 Apr 6. PMID: 37022463.

9. Нестеренко, И.А. Регенераторный аппарат мышц/ И.А. Нестеренко, Н.А. Сигарева // Теоретические и прикладные основы ветеринарной науки: Сборник трудов научно-

практической конференции студентов института ветеринарной медицины и биотехнологии Новосибирского ГАУ, Новосибирск, 31 мая 2023 года. – Новосибирск: Издательский центр Новосибирского государственного аграрного университета "Золотой колос", 2023. – С. 191 - 193.

УДК 636.082.453.53

ВЛИЯНИЕ КРИОКОНСЕРВАЦИИ СПЕРМАТОЗОИДОВ НА ИХ ЖИЗНЕСПОСОБНОСТЬ

Д.С. Трофимова, студентка
Научный руководитель: В.М. Сороколетова, канд. биол. наук, доцент
Новосибирский государственный аграрный университет

Аннотация. На основании источников литературы приведены данные о влиянии на сперматозоиды процесса криоконсервации и технологических аспектов, связанных с подготовкой образцов биоматериала к заморозке.

Ключевые слова: криоконсервация, сперматозоид, криопротекторы, жизнеспособность, стрессовые факторы, диметилсульфоксид, глюкоза, глицерин.

Криоконсервация является одним из важнейших инструментов для осуществления генетической селекции животных сельскохозяйственного профиля и разведения некоторых видов домашних животных, что играет огромную роль в развитии линий производителей и их дальнейшей эксплуатации в животноводстве. Она является достаточно распространенным методом, который используется для долгосрочного хранения генетического материала родственных трансгенных линий, селекционированных генетически улучшенных животных и сохранения генома исчезающих видов, для дальнейшего восстановления их популяции. Также криоконсервация дает возможность повышать генетическое разнообразие селекционируемых пород, что может улучшать их физиологические и продуктивные качества, и, кроме того, вносить свой вклад в развитие репродуктивных технологий во всем мире [1].

Однако процесс криоконсервации имеет ряд негативных влияний на морфофизиологические данные сперматозоидов, и способен вызывать снижение их фертильности, повреждение ультраструктур и тератозооспермию, т.е. увеличение количества сперматозоидов с дефектами и аномалиями морфологии, и при неблагоприятном исходе их гибель. Заморожено-оттаянные сперматозоиды после криоконсервации подвергаются разрушительному действию на молекулярном и структурном уровнях, что в свою очередь приводит к повреждению генетического материала ДНК, снижению их подвижности, жизнеспособности в целом, и, что немаловажно, оплодотворяющей способности [2].

Процесс криоконсервации нарушает функции сперматозоидов и при ухудшении оплодотворяющей способности в итоге снижает эффективность осеменения.

Именно поэтому были разработаны современные методы криоконсервации, которые предполагают использование криопротекторов и антиоксидантов, которые повышают выживаемость сперматозоидов [3]. Криопротекторы – вещества, препятствующие образованию кристаллов льда, подразделяют на проникающие, которые образуют водородные связи с водой, проходя через мембрану клеток, например, глицерин, и непроникающие – к ним относят олигосахариды, такие как глюкоза, лактоза, сахароза и тригалоза.

Наиболее эффективными криопротекторами по результатам исследований являются глицерин, для хищных реже используют диметилсульфоксид (ДМСО) и почти всегда дополнительно, как компонент криопротективной смеси, добавляют яичный желток или соевый лецитин [3]. Помимо этого, существуют готовые фабричные разбавители для криоконсервации сперматозоидов, обеспечивающие стандартизацию протоколов криоконсервации.

Все эти вещества, применяемые при заморозке образцов, должны обеспечивать молекулярную и структурную целостность сперматозоидов, ведь основным фактором их выживаемости в организме самки является целостность всех его мембран. При консервации клетки претерпевают различные стрессовые факторы, связанные с образованием льда, окислительным стрессом вызванным нарушением структуры мембраны и регуляции липидов, что влечет за собой повышение восприимчивости мембраны к перекисному окислению.

Для обеспечения фертильности сперматозоидов, прошедших криоконсервацию важна сохранность мембран акросом, они более подвержены влиянию криосреды. По этой причине целостность, структурная и функциональная, прямо пропорциональна фертильности сперматозоидов и влияет на их способность проникать через блестящую оболочку яйцеклетки. Также криоконсервация может вызвать спонтанную акросомальную реакцию, влияя на жизнеспособность, так как чаще всего в такой ситуации сперматозоид погибает [2].

Нельзя пренебрегать и окислительным стрессом, которого в процессе замораживания избежать не удается. Активные формы кислорода повреждают мембранную структуру, снижая фертильность, могут способствовать разрыву полипептидных цепей и усилению перекисного окисления липидов, и далее снизить выработку АТФ, что приведет к потере подвижности сперматозоида [4]. Повреждение ДНК сперматозоида может индуцироваться нарушением баланса антиоксидантов и АФК, а кроме того, образованием свободных радикалов и разрывом макромолекул уже в состоянии криоконсервации, которое поддерживается жидким азотом при температуре -196 С.

По результатам исследований при промышленном разведении крупного рогатого скота после криоконсервации выживает всего половина сперматозоидов, и большая часть из них претерпевают морфофункциональные изменения, существенно влияющие на их оплодотворяющую способность. Фертильность значительно снижалась после размораживания из-за преждевременной капацитации, это связывают с эффектом сверхнизких температур, повреждающих плазматическую мембрану головки и средней части сперматозоида. В рамках исследования проводилось изучение предположения, что лучшему переживанию сперматозоидами замораживания способствует активация капацитации путем инкубации в присутствии гепарина перед, собственно, криоконсервацией. Как показало исследование, предварительная капацитация приводит к снижению числа капацитированных сперматозоидов после размораживания, что может способствовать улучшению качества половых клеток. Индуцированная преждевременная капацитация показала, что после цикла замораживания-размораживания количество жизнеспособных сперматозоидов значительно увеличилось [5].

Другое исследование, проведенное на диких животных, показало, что после цикла криоконсервации, образцы эякуляторного семени диких кошачьих обладали показателями жизнеспособности в 22-55%, а у псовых – 24-79%. Для кошачьих наиболее эффективным криопротектором стал глицерин и смесь желтка, а в процессе эквилибрации использовалась глюкоза, лактоза или раффиноза. У псовых большая эффективность по сравнению с глицерином принадлежала ДМСО, однако у рыжего волка, песцов, рыжей лисицы. при использовании глицерина был более явный криопротективный эффект, а показатели подвижности и жизнеспособности сперматозоидов были существенно выше и достигали значений 45% более [3].

Подводя итог вышеизложенному, криоконсервация важнейший процесс в селекции генетически улучшенных сельскохозяйственных животных, и сохранению исчезающих видов, а потому не менее важно чтобы она позволяла наиболее полно сохранять жизнеспособность и активную подвижность сперматозоидов после из размораживания, чтобы дальнейшая эксплуатация данного генетического биоматериала была как можно более продуктивной и эффективной в дальнейшем разведении или восстановлении популяции биологических видов.

СПИСОК ЛИТЕРАТУРЫ

1. Качество спермы быков красных пород ОАО племпредприятие «Барнаульское» и устойчивость её к криоконсервации / А. И. Желтиков, Т. В. Коновалова, О. И. Себежко [и др.] // Вестник НГАУ. — 2021. — № 1. — С. 92-100.
2. Khan I. M. et al. Impact of cryopreservation on spermatozoa freeze-thawed traits and relevance OMICS to assess sperm cryo-tolerance in farm animals //Frontiers in Veterinary Science. – 2021. – Т. 8. – P. 609180.
3. Брусенцева, Е.Ю. Применение концепции криобанка по отношению к диким и исчезающим видам отряда хищных (Carnivora) / Е.Ю. Брусенцова, В.А. Напримеров // Онтогенез. – 2021. – Т. 52. – №. 5. – С. 345-366.
4. Влияние мезенхимальных стволовых клеток и их производных на качественные показатели спермы животных до и после криоконсервации (обзор) / В.С. Семенова, А.Д. Шушакова, М.М. Ивановская [и др.] // Генетика и разведение животных. – 2023. – №. 1. – С. 89-95.
5. Денисенко, В.Ю. Индукция капацитации бычьих сперматозоидов до криоконсервации повышает их жизнеспособность после размораживания / В.Ю. Денисенко, Т.И. Кузьмина, Е.Н. Бойцева // Гены и клетки. – 2018. – Т. 13. – №. 2. – С. 72-76.

УДК 619:611.817.1:598.2

МОРФОЛОГИЧЕСКАЯ ХАРАКТЕРИСТИКА МОЗЖЕЧКА ПТИЦ

В.А. Ускова, студентка
Научный руководитель: О.В. Распутина, д-р ветеринар. наук, профессор
Новосибирский государственный аграрный университет

Аннотация. В статье представлены морфологические особенности мозжечка птиц. Описываются главные анатомические части органа. Внимание уделяется гистологии тканей мозжечка. Работа основывается на анализе разнообразных литературных источников, что позволяет более полно представить текущее состояние исследований в данной области.

Ключевые слова: мозжечок, анатомия, птицы, координация движений, нервная система, мозг.

Мозжечок (лат. cerebellum) – отдел головного мозга позвоночных – ромбовидный мозг, часть заднего мозга. Функция мозжечка заключается в сохранении равновесия и тонуса мускулатуры, в координировании работы мышц в движении. Максимального развития он достигает у животных быстро двигающихся (быстро плавающих, летающих или бегающих) или передвигающихся на двух конечностях. Птицы являются высокоспециализированной группой позвоночных, приспособившихся к полету. Сложные движения в трехмерном пространстве стали причиной развития мозжечка птиц как сенсомоторного центра координации движений [1, 2].

Мозжечок представляет непарное тело в виде короткой, но широкой пластинки, построенной уже у миног из серого и белого мозгового вещества. С усложнением функции мозжечка нервная пластинка разрастается спереди назад и при этом образует поперечные складки в обе стороны с обособлением средней части – тела мозжечка – corpus cerebelli, боковых долей и ушек – auriculae, связанных с органом равновесия (рис. 1) [1].

Серое вещество на поверхности формирует складчатую кору, изрезанную множеством поперечных борозд. Они подразделяют ее на дольки, значительно увеличивая функциональную поверхность. У птиц мозжечок подразделяется на десять долек, объединяющихся в три доли: переднюю (первые 4 дольки), среднюю (5 - 8 дольки), заднюю (9-10 дольки), которые являются структурой боковых долей мозжечка. При этом дольки варьируют как по размеру, так и по внутренней архитектонике.

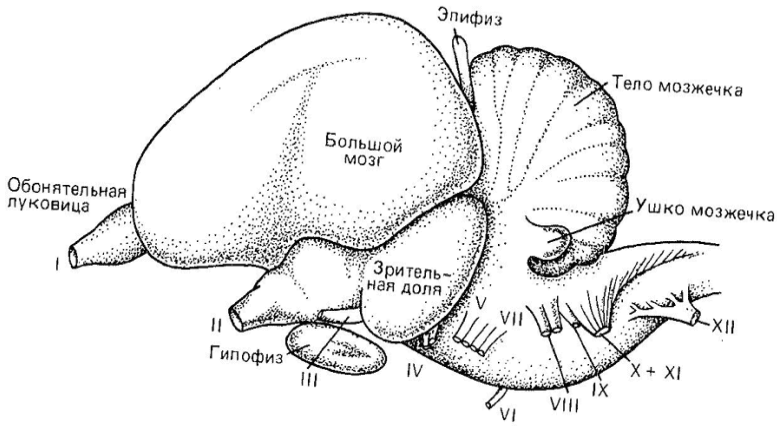

Рисунок 1 – Схема строения головного мозга птиц. I – XII – черепные нервы (Прусаков АВ. и др., 2020)

На сагиттальном разрезе мозжечка видно белое мозговое вещество и его характерный рисунок, проникающее в виде ветвей дерева в каждую извилину; общий рисунок белого вещества получил название древа жизни – arbor vitae.

По центру мозжечка располагается основная часть – червячок – vermis и слабо развитые боковые доли, или полушария мозжечка – hemisphaerae cerebelli, от которого по бокам отходят малые по размерам боковые доли – клочки – floccus, имеющие вид небольших придатков. Червячок составляет у птиц основную часть массы мозжечка, а клочки являются его древнейшими отделами (ушки). Они обеспечивают равновесие тела и связаны с внутренним ухом.

У птиц также слабо выражен мост – pons, которые обеспечивает связь коры больших полушарий с корой мозжечка. Слабое развитие моста связано с тем, что у птиц хорошо развиты отделы мозжечка, связанные с мышечным чувством, а отделы, отвечающие за функциональную связь мозжечка с корой полушарий, практически отсутствуют.

Выделяют также три пары ножек мозжечка, которые идут по проводящим путям: краниальные – к среднему мозгу, латеральные – к мосту и каудальные – к продолговатому мозгу, что соответствует разделению мозжечка на три основные доли – переднюю, среднюю и заднюю [1, 3, 4].

Ввиду однородности функции мозжечка и гистологическая структура его однообразна (рис. 2).

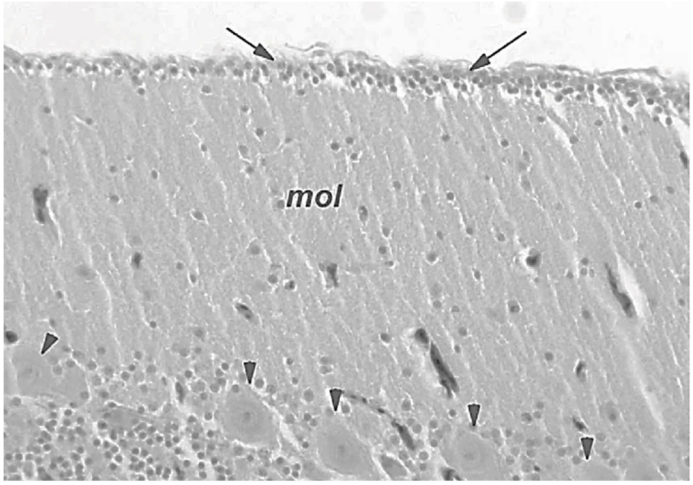

Рисунок 2 – Гистологический срез мозжечка 10-дневного цыпленка. Стрелки – внешний зернистый слой. Наконечники – клетки Пуркинье (Serdar Akar, Emrah Sur, 2010)

Уже в примитивном состоянии (у миног) серое мозговое вещество, образующее кору мозжечка, состоит из трех, хорошо выраженных, основных слое клеток: поверхностного –

молекулярного, глубокого – зернистого и среднего – из крупных клеток. Последние высоко дифференцируются и известны как клетки Пуркинье с дендритами, древовидно ветвящимися в поверхностном молекулярном слое строго в сагиттальном положении тела, в то время как дендриты клеток зернистого слоя ветвятся в сегментальной плоскости. Помимо коры в глубине мозжечка имеются особые скопления клеток, образующие ядра мозжечка, и самое главное из них парное зубчатое ядро – nucleus dentatus. У птиц есть два очень хорошо развитых ядра – латеральное и медиальное. Помимо них у некоторых птиц имеются более мелкие диффузно разбросанные скопления нейроцитов [1, 3].

Но даже среди птиц мозжечок внешне отличается в зависимости от вида. У водоплавающих птиц мозжечок сильно укорочен в назо-каудальном направлении и расширен латерально. На сагиттальном разрезе он напоминает высокую пирамиду с маленьким основанием. Отношение длины мозжечка к его ширине составляет 1,21–1,31, а к высоте 0,87–0,88 (P<0,01). У домашних курообразных мозжечок более вытянут вдоль оси тела, а отношение длины мозжечка к ширине и высоте составляет соответственно 1,59–1,60 и 1,25– 1,26.

Самой крупной частью мозжечка у домашних птиц являются полушария, разделенные на целый ряд долек. У домашних кур передние и задние доли широко расставлены, у гусеобразных они тесно прилежат к вентральной щели мозжечка, которая идет практически вертикально. Для курообразных характерны относительно небольшие клочки мозжечка, тесно прижатые к полушариям. У гусеобразных клочки мозжечка больше по размерам, широко расставлены латерально, практически округлой формы [6].

Таким образом, мозжечок представляет собой самый крупный участок головного мозга у птиц. Он образует задний мозг, который относится к высшим центрам экстрапирамидной системы и играет важную роль в сенсомоторной интеграции. Активное развитие координационных и сенсомоторных центров у птиц способствовало образованию складок и извилин в мозжечке.

СПИСОК ЛИТЕРАТУРЫ

1. Климов А.Ф. Анатомия домашних животных: учебник / А.Ф. Климов, А.И. Акаевский. – 8-е изд. – Санкт-Петербург: Лань, 2022. – 1040 с. – ISBN 978-5-8114-0493-3. – Текст: электронный// Лань: электронно-библиотечная система. – URL: https://e.lanbook.com/book/210461 (дата обращения: 30.03.2025) – Режим доступа: для авториз. пользователей.

2. Барышева С.В. Морфологическая характеристика мозжечка представителей класса птиц/ С.В. Барышева, О.В. Николина – Текст: электронный // Elibrary: [сайт] – 2019 – URL: https://www.elibrary.ru/item.asp?id=38173717 (дата обращения: 30.03.2025).

3. Прусаков А.В. Морфология и васкуляризация головного мозга животных: монография / А.В. Прусаков, М.В. Щипакин, Н.В. Зеленевский [и др.]. – Санкт-Петербург: Лань, 2020. – 184 с. – ISBN 978-5-8114-4263-8. – Текст: электронный // Лань: электронно-библиотечная система. – URL: https://e.lanbook.com/book/133907 (дата обращения: 30.03.2025) – Режим доступа: для авториз. пользователей.

4. Гуртовой Н.Н. Практическая зоотомия позвоночных. Птицы. Млекопитающие: Учеб. пособие для биол. спец. вузов / Н.Н. Гуртовой, Ф.Я. Дзержинский – М.: Высшая школа, 1992. – 414 с.: – Текст: непосредственный.

5. Serdar Akar, Emrah Sur The development of chicken cerebellar cortex and the determination of AgNOR activity of the Purkinje cell nucle //. – 2010 – С. 214-222.

6. Стрижков В. К. Анатомическая характеристика мозжечка у домашних птиц/ В.К. Стрижков, Т.А. Пономарева – Текст: электронный // Elibrary: [сайт] – 2022 – URL: https://www.elibrary.ru/download/elibrary_49274130_87391488.pdf (дата обращения: 30.03.2025).

УДК 619:612.843.7:599.742.3

ЗРИТЕЛЬНАЯ СИСТЕМА И ОРБИТАЛЬНАЯ ОБЛАСТЬ У КРАСНОЙ ПАНДЫ

В.В. Федяева, студентка
Научный руководитель: Е.А. Сысоева, канд. ветеринар. наук
Новосибирский государственный аграрный университет

Аннотация. В данной статье рассматривает строение зрительной системы и орбитальной области у красной панды.

Ключевые слова: панда, область, млекопитающее, поверхность, система, склера, кость, ямка, отверстие.

Красная панда является единственным представителем уникального семейства Ailuridae и находится под угрозой исчезновения млекопитающих, эндемичных для Гималаев. Этот зверь, несмотря на название, не является близким родственником большой панды. Он относится к семейству пандовых, но к подотряду псообразных, а не медвежьих [5].

Малая (красная) панда предпочитает растительную пищу, включая бамбук, фрукты, ягоды и листья, и по размеру сравнима с крупной домашней кошкой.

Орбита у красной панды имеет коническую форму открытого типа. Орбитальное кольцо содержит орбитальную связку (*ligamentum orbitale*), соединяющую слабо выраженный лобный отросток (processus frontalis) скуловой кости (*os zygomaticum*) с коротким, остро заканчивающимся скуловым отростком (*processus zygomaticus*) лобной кости (*os frontale*). Скуловая дуга (*arcus zigomaticum*) тонкая и заметно выгнута наружу, образуя выраженную выпуклость на лице. Глазница сформировалась из следующих костей: а) лобная кость (*os frontale*): широкая глазничная часть, б) лицевая кость (*os zygomaticum*): небольшая и узкая, в) слезная кость (os lacrimale): большая, плоская глазничная поверхность, г) небная кость (*os palatinum*): выступающий клиновидный отросток, д) базисклиновидная кость (*os sphenoidale*): значительный крыловидный отросток [1].

В носовой области, на обширной крылонёбной поверхности, находилось крупное верхнечелюстное отверстие (*foramen maxillare*). Оно соединялось с широким подглазничным отверстием (*foramen infraorbitalis*), расположенным на уровне 2-3 зубов, через короткий подглазничный канал (длиной около 1,7-1,9 см). Медиально от бугра верхней челюсти, на перпендикулярной пластинке небной кости, расположен небольшой канал. Он разделен поперечной костной пластинкой и ведет к двум отверстиям: клиновидно-небному отверстию (*foramen sphenopalatinum*) и небному каудальному отверстию (*foramen palatinum caudale*), расположенному непосредственно под ним. У красной панды отсутствовали надглазничное отверстие и ямка для вентральной косой мышцы. В передней части надглазничного края располагалась выраженная супраорбитальная выемка, за которой следовал глубокий блок для верхней косой мышцы [1].

На лицевой поверхности слезной кости располагалась выраженная наружная слезная ямка (*fossa lacrimale*), в то время как на её глазничной поверхности наблюдалась небольшая и менее заметная ямка для слезного мешка. Эта ямка вела к одному большому слезному отверстию (расположенному непосредственно под верхнечелюстным отверстием), которое соединялось со слезным каналом [1].

На височной поверхности лобной кости у исследованных животных наблюдался глазнично-височный гребень (*crista orbitotemporale*). Под этим гребнем находилось одиночное небольшое решетчатое отверстие (*foramen ethmoidale*). Примерно в 1 см от решетчатого отверстия, в пределах тела пресфеноида, располагается зрительный канал (*canalis opticus*). Кроме того, на крыльях пресфеноидальной кости располагалось среднего размера ростральное крыловидное отверстие (*foramen pterygoidea rostralis*), которое через короткий крыловидный канал (*canalis pterydoidea*) (длиной примерно 0,4–0,5 см) вело в каудальное крыловидное отверстие (*foramen pterygoidea caudalis)* среднего размера [3].

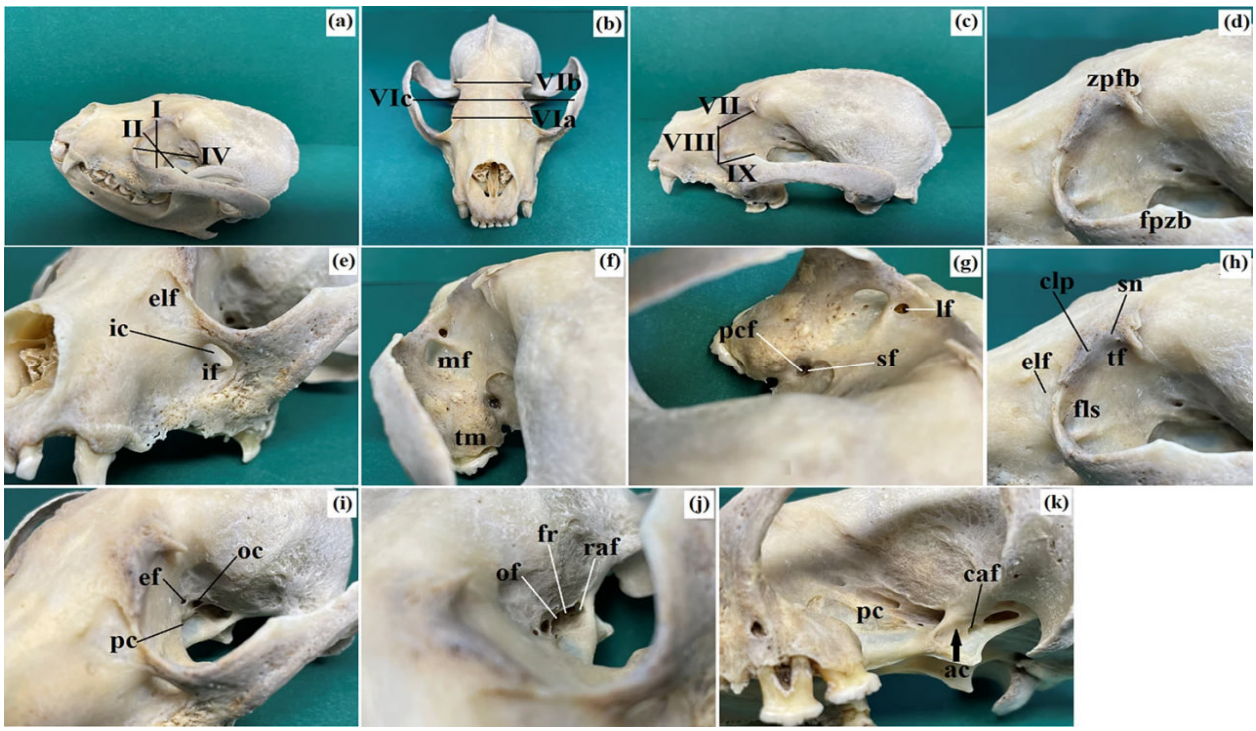

Рисунок 7 – Орбитальная область. (a) I – вертикальная длина орбиты, II – горизонтальная ширина орбиты, IV – глубина орбиты; (b) VIa – на ростральном уровне, VIb – на среднем уровне, VIc – на каудальном уровне; (c) VII – лобная длина, VIII – слезная длина, IX – скуловая длина; (d) fpzb – лобный отросток скуловой кости, zpfb – скуловой отросток лобной кости; (e) elf – наружная слезная ямка, ic – подглазничный канал, if – подглазничное отверстие; (f) mf – верхнечелюстное отверстие, tm – бугристость верхней челюсти; (g) lf – слезное отверстие, pcf – небно-каудальное отверстие, sf – клиновидно-небное отверстие; (h) clp – каудальный слезный отросток, elf – наружная слезная ямка, fls – ямка для слезного мешка, sn – надглазничная вырезка, tf – блоковая ямка; (i) ef – решетчатое отверстие, oc – зрительный канал, pc – крыловидный гребень; (j) fr – круглое отверстие, of – глазничная щель, raf – ростральное крыловидное отверстие; (k) ac – крыловидный канал, caf – каудальное крыловидное отверстие, pc – крыловидный гребень

На верхнем веке наблюдались мягкие, средней длины ресницы (*cilia*). Кроме того, обнаружено 5–6 длинных сенсорных волосков (супраорбитальные вибриссы). Конъюнктива (*tunica conjunctiva*) век была сильно пигментирована, имела коричневый цвет. Верхнее и нижнее веки (*palpebra superior et inferior*) красной панды состояли из двух частей: передней и задней. Задняя поверхность включала как краевую зону, так и окулярную зону. Передняя поверхность была покрыта многослойным плоским эпителием, насчитывающим от 8 до 15 слоев клеток с ядрами. Поверхностный слой этого эпителия был покрыт тонким роговым слоем, толщина которого составляла 7,424 ± 1,01 мкм [4].

Веки красной панды отличались хорошо развитыми, обильно разветвлёнными тарзальными железами, а также толстой тарзальной пластинкой, образованной плотной волокнистой соединительной тканью. Строма век состояла из плотной, нерегулярно расположенной волокнистой соединительной ткани. В ней присутствовали коллагеновые волокна, отдельные ретикулярные и эластические волокна. Строма также содержала большое количество разветвлённых сальных желез и простых альвеолярных желез. Задняя поверхность век была разделена на две области: краевую зону, которая составляла внешнюю границу обоих век, и окулярную зону, которая охватывала конъюнктивальную область, контактирующую с глазным яблоком (*bulbus ocul*) [4].



Рисунок 8 – Верхнее и нижнее веко. (a) le – нижнее веко, sv – надглазничные вибриссы, ue – верхнее веко; (b) el – ресницы, pse – задняя поверхность века; (c) c – роговица, sgte – поверхностная железа третьего века, te – третье веко; (d) b – ветвь третьего века (верхняя и нижняя), c – роговица, cb – перекладина третьего века, cl – роговичный лимб, s – склера, te – третье веко; (e) ifb – интрапериорбитальное жировое тело, lg – слезная железа, s – склера.

Роговица (*cornea*) красной панды имела типичную для млекопитающих слоистую структуру: передний эпителий: неороговевающий многослойный плоский эпителий из 6–8 слоев клеток. Его базальный слой состоял из 1–2 слоев кубических клеток с крупными овальными ядрами. Толщина переднего эпителия составляла 32,541 ± 3,6 мкм [2].

Собственное вещество (*substantia proprii*) роговицы: плотная волокнистая соединительная ткань, состоящая из коллагеновых волокон и многочисленных уплощенных кератоцитов. Десцеметова мембрана (*limitans posterior corneae*): тонкая базальная мембрана, отделяющая собственное вещество роговицы от эндотелия. Эндотелий роговицы: однослойный плоский эпителий, выстилающий внутреннюю поверхность роговицы. Толщина собственного вещества роговицы составляла 813,244 ± 9,8 мкм. Третий слой представлял собой заднюю пограничную мембрану, известную как десцеметова мембрана, которая состояла из регулярно расположенных коллагеновых волокон. Толщина задней пограничной мембраны составила 16,686 ± 1,2 мкм. Четвертый слой представлял собой задний эпителий роговицы, который состоял из однослойного плоского эпителия. Передняя пограничная мембрана, известная как мембрана Боумена (*limitans anterior corneae*), не была идентифицирована [3].

Склера (*sclera*) красной панды состояла преимущественно из переплетенных пучков коллагеновых волокон, дополненных сетью тонких эластичных волокон. В ней также находились многочисленные кровеносные сосуды, фибробласты и скопления меланина, придающие ей характерный цвет. Поверхностный слой склеры, называемый эписклеральной пластинкой, образован рыхлой волокнистой соединительной тканью, включающей коллагеновые и эластичные волокна, а также небольшое количество ретикулярных волокон. Эписклеральная пластинка также содержит фиброциты, фибробласты, гистиоциты и тучные клетки. Наличие обильных гранул меланина, фибробластов и кровеносных сосудов делало склеру красной панды темной [4].

Радужка (*iris*) красной панды обладала черно-коричневой окраской и состояла из трех основных частей: 1. Передний эпителий радужки: однослойный плоский эпителий. 2. Внешний ограничивающий слой: состоял из коллагеновых волокон, перемежающихся с фиброцитами и гранулами меланина. 3. Строма радужки: содержала кровеносные сосуды очень малого диаметра (55,314±20,9 мкм), тонкие коллагеновые волокна, фибробласты, макрофаги, содержащие фагоцитированный меланин, образующие многочисленные скопления, которые практически заполняли всю строму. В строме также располагались нервы и две гладкие мышцы: хорошо развитый сфинктер зрачка и дилататор зрачка. На задней поверхности радужки находился ретинальный пигментный слой, состоящий из двух слоев клеток, содержащих гранулы меланина [5].

Хрусталик (*lens*) представлял собой двояковыпуклое круглое тело. Он был окружен тонкой капсулой размером 7,7±0,7 мкм [5].

Сетчатка (*retína*) красной панды представляла собой сложную структуру, состоящую из 10 аккуратно расположенных слоев. Эти слои, начиная с пигментного слоя, который непосредственно соприкасался с сосудистой оболочкой, располагались в следующем порядке: пигментный слой, слой пигментного эпителия, слой фоторецепторов (палочек и колбочек), внешний глиальный ограничивающий слой, внешний зернистый слой, внешний плексиформный слой, внутренний зернистый слой, внутренний плексиформный слой, слой ганглиозных клеток, слой волокон зрительного нерва, внутренний глиальный ограничивающий слой [5].

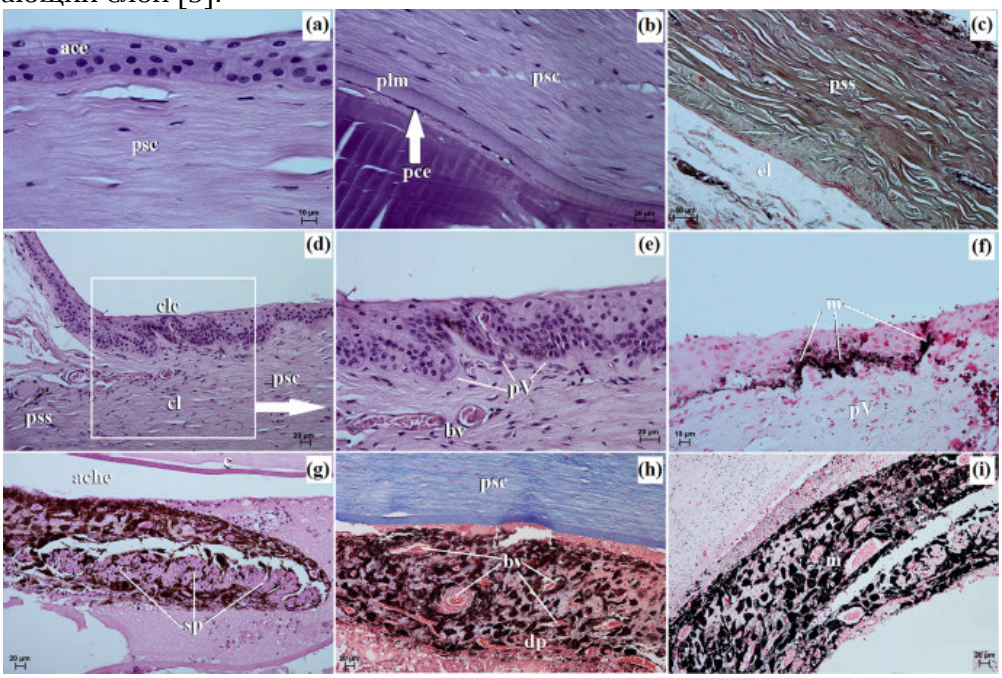

Рисунок 9 – Оболочки глазного яблока. (a) Роговица: ace – передний эпителий роговицы, psc – собственное вещество роговицы; (b) Роговица: pce – задний эпителий роговицы (белая стрелка), plm – задняя пограничная мембрана, psc – собственное вещество роговицы; (c) Склера: el – эписклеральная пластинка, pss – собственное вещество склеры; (d) cl – лимб роговицы, cle – эпителий лимба роговицы, psc – собственное вещество роговицы; (e) bv – кровеносные сосуды, pV – палисады Фогта; (f) Радужка со сфинктерной мышцей: m – меланоциты, pV – палисады Фогта; (g) Радужка со сфинктерной мышцей: ache – передняя камера глазного яблока, c – роговица, sp – сфинктер зрачка; (h) Радужка с кровеносными сосудами малого диаметра: bv – кровеносные сосуды, dp – расширитель зрачка, psc – собственное вещество роговицы; (i) Радужка с доминирующими меланоцитами: m – меланоциты. (a, b, d , e , g).

Диск зрительного нерва (*discus nervi optici*) овальный, цвет глазного дна молочно-белый, на котором видны следы тонких кровеносных сосудов. Диаметр диска зрительного нерва у обследованных панд составил 1,511 ± 0,07 мм [5].

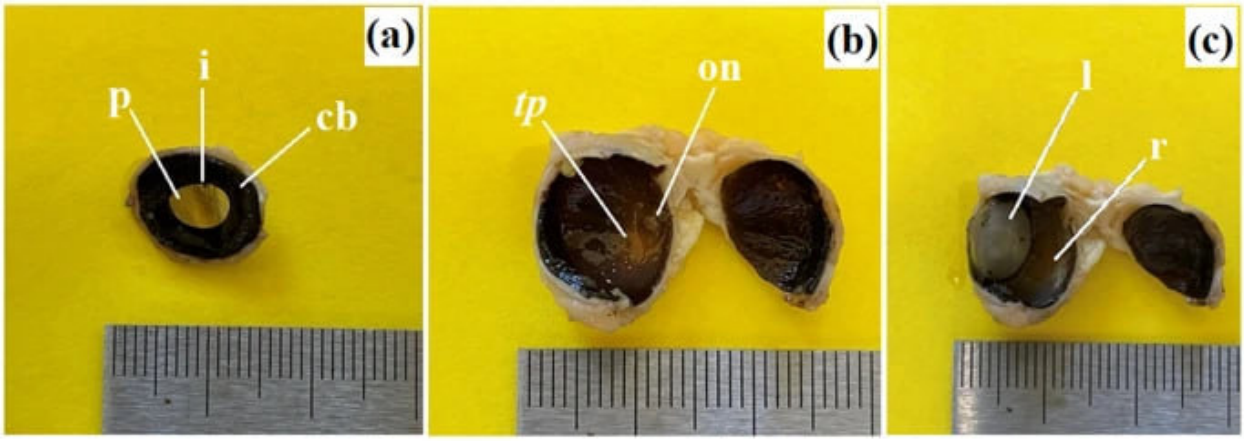

Рисунок 10 – Структуры глазного яблока. (а). cb – цилиарное тело, i – радужка, p – зрачок; (б) on – зрительный нерв, tp – tapetum lucidum ; (в) l – хрусталик, r – сетчатка.

Зрительная система и орбитальная область красной панды обладают уникальными характеристиками, адаптированными к их древесному образу жизни и рациону питания. Большие глаза, расположенные спереди, обеспечивают широкое поле зрения, чтобы видеть опасность и широкую местность. Орбитальная область красной панды также играет важную роль в защите глаз. В целом, зрительная система и орбитальная область красной панды являются высокоспециализированными и хорошо приспособленными к их уникальному образу жизни. Эти характеристики позволяют красным пандам эффективно охотиться, передвигаться по деревьям и общаться в своей среде обитания.

СПИСОК ЛИТЕРАТУРЫ

1. Анатомия красной панды (Ailurus fulgens) [электронный ресурс]: SEMANTIC SCHOLAR – Режим доступа: https://www.semanticscholar.org/paper/Anatomy-of-the-Red-Panda-(Ailurus-fulgens)-Makungu/e245c5804dd6665bac304186ba75d4ecda2cc20f?citedSort=relevance&citedPage=3 (дата обращения 21.10.2024)

2. Малая панда [электронный ресурс]: Красная книга вики – Режим доступа: https://redbook.fandom.com/ru/wiki/%D0%9C%D0%B0%D0%BB%D0%B0%D1%8F_%D0%BF%D0%B0%D0%BD%D0%B4%D0%B0 (дата обращения 29.10.2024)

3. Морфологическое исследование зрительной системы и орбитальной области у красной панды (Ailurus fulgens fulgens) [электронный ресурс]: BMC – Режим доступа: https://bmcvetres.biomedcentral.com/articles/10.1186/s12917-024-04152-2#Sec8 (дата обращение 10.10.2024)

4. Морфологическое исследование зрительной системы и орбитальной области у малой панды (Ailurus fulgens fulgens) [электронный ресурс]: PubMed – Режим доступа: https://pubmed.ncbi.nlm.nih.gov/38956555/ (дата обращения 25.10.2024)

5. Морфологическое исследование зрительной системы и орбитальной области у малой панды (Ailurus fulgens fulgens) [электронный ресурс]: ResearchGate – Режим доступа: https://www.researchgate.net/publication/381553389_Morphological_examination_of_the_visual_system_and_orbital_region_in_the_red_panda_Ailurus_fulgens_fulgens (дата обращения 27.10.2024).

УДК 619: 616.993.192.6: 636.7

ОСОБЕННОСТИ ТЕЧЕНИЯ БАБЕЗИОЗА СОБАК В НАСТОЯЩЕЕ ВРЕМЯ (ОБЗОР)

А.Д. Филина, студентка
Научный руководитель: М.В. Лазарева, канд. ветеринар. наук, доцент
Новосибирский государственный аграрный университет

Аннотация. Бабезиоз собак – это инфекционное заболевание, вызываемое простейшими паразитами рода *Babesia*, которые передаются через укусы клещей. В статье рассматриваются основные аспекты бабезиоза. Особое внимание уделяется симптомам заболевания. Обсуждаются факторы риска, влияющие на заболеваемость. Статья основана на современных научных данных и клиническом опыте, что позволяет ветеринарным специалистам лучше понять данное заболевание и повысить эффективность его диагностики и терапии.

Ключевые слова: бабезиоз, пироплазмоз, инвазионные болезни, собаки.

Бабезиоз собак представляет собой природно-очаговое кровепаразитарное трансмиссивное заболевание, вызываемое простейшим паразитом *Babesia canis*. Это заболевание приводит к поражению организма собаки и проявляется в виде лихорадки, повышения температуры тела, депрессии, гемолитической анемии, гемоглобинурии, билирубинемии, желтушности, интоксикации и поражения центральной нервной системы. В отсутствие своевременной помощи животные, как правило, погибают [1].

В настоящее время бабезиоз собак регистрируется во многих регионах России, включая Москву, Омск, Ставрополь, Новосибирск, Оренбург, Курган и Ростов-на-Дону. За последние десятилетия эпизоотологические характеристики данного заболевания претерпели значительные изменения. В 1960–1970-х годах бабезиоз собак называли «лесной болезнью», так как животные подвергались нападению инвазированных клещей исключительно во время прогулок за городом. В конце 1980-х - начале 1990-х годов ситуация резко изменилась: большая часть случаев заболевания собак была зарегистрирована непосредственно в городской черте [1].

Собаки чаще всего заболевают бабезиозом после нападения клещей в городских парках и скверах, а также во дворах. Этому способствовало формирование биотопов иксодовых клещей на территории городов и увеличение численности собак у городского населения в конце 1980-х годов. Следует отметить, что в прошлые годы заболевали преимущественно собаки культурных пород. Заболевание имело спорадический характер и отмечалось два ярко выраженных подъёма - весенний и осенний. В настоящее время регистрируется значительное количество случаев заболевания беспородных и помесных собак, и заболевание всё чаще приобретает массовый характер. Это связано с непрерывным и неконтролируемым ростом численности собак, особенно бездомных, отсутствием эффективных средств профилактики и антисанитарным состоянием мест выгула. Кроме того, с тех пор, как прекратились обработки лесных массивов инсектицидами, размножение иксодовых клещей практически не регулируется, и их популяция постоянно растёт. Следует также отметить, что в последние годы бабезиоз собак начали регистрировать и в небольших городах и посёлках. Это связано с появлением здесь породистых собак, наиболее восприимчивых к заболеванию. Вполне вероятно, что отсутствие более ранних сведений о бабезиозе собак в сельской местности связано с тем, что заболевание просто не диагностировалось сельскими ветеринарными работниками. Учитывая тот факт, что наличие клещей-переносчиков Babesia canis является обязательным условием для их жизнедеятельности, можно сделать вывод, что эпизоотология бабезиоза напрямую коррелирует с распространением иксодовых клещей. Возникновение очагов бабезиоза у собак на урбанизированных территориях связано с формированием очагов заклещеванности. Однако условия и среда обитания иксодовых клещей в городе существенно отличаются от таковых в естественных биотопах. В урбанизированной местности можно

выделить следующие особенности: повышенная загазованность атмосферного воздуха, пониженная концентрация кислорода, выраженная разобщённость мест обитания клещей, значительное разнообразие местных климатических условий, незначительное видовое разнообразие животных- прокормителей (собаки, кошки, синантропные грызуны), частые изменения среды обитания, связанные со строительством и реконструкцией зданий, высокая плотность людей и транспорта, их активное передвижение. Эти условия влияют на возникновение и поддержание очагов заклещеванности в городской черте. Всю территорию современных городов можно условно разделить на три зоны: старую, молодую и новостройки. Старая часть города - это территория застройки более чем 50-летней давности. Она характеризуется высокой загазованностью и незначительным количеством растительности. Как правило, такая зона почти свободна от клещей. Основным фактором их заноса и перемещения являются животные- прокормители, чаще всего собаки. В пределах зоны клещи могут обитать в парках, скверах и дворах, где есть кустарники. Молодые районы - это районы, после застройки которых прошло от 3 до 50 лет. Для них характерна достаточная сформированность ландшафта, причём урбанизация на этих территориях ниже, чем в первой зоне (в последние десятилетия при застройке новых районов сразу проектируется больше зелёных насаждений). За время формирования ландшафта успевают образоваться очаги заклещеванности. Зону можно условно разделить на две подзоны: территории, на которых клещи отсутствовали, и территории, на которых ранее были клещи. В подзонах, где иксодовые клещи отсутствовали, формирование очагов заклещеванности, как правило, представляет собой длительный процесс. Клещи заносятся извне животными-прокормителями. Затем, попадая на растения, напитавшиеся самки откладывают яйца, из которых выводятся личинки. Если они находят для себя прокормителей, то постепенно формируется новый очаг заклещеванности. Подзоны, где ранее были клещи, представляют собой участки в молодых районах, где не велось строительство. Это могут быть уже существующие парки, скверы и лесополосы, которые решено сохранить. Очаги заклещеванности в таких подзонах сохраняются, и затем клещи расселяются на соседние территории. В силу указанных причин заклещеванность молодых районов может быть значительной. Новостройки представляют собой районы, где в настоящее время ведётся строительство, и в течение трёх лет после завершения строительных работ. Эти работы значительно изменяют природный ландшафт, что часто приводит к гибели клещей. Поэтому заселение данной территории клещами происходит постепенно, одновременно с формированием нового ландшафта, путём переноса животными-прокормителями или их естественной миграцией из соседних заражённых зон. В целом новостройки характеризуются отсутствием клещей или их очень низкой численностью [1].

В Российской Федерации переносчиками бабезиоза собак являются клещи Dermacentor marginatus и Dermacentor pictus. За рубежом также отмечены случаи передачи заболевания через клещей Rhipicephalus sanguineus и Haemaphysalis leachi. С 2016 по 2019 год в осенний и зимний периоды при нападении клещей рода Dermacentor болезнь у собак протекает сверхостро и достигает 11,5% от общего количества животных, больных бабезиозом. В период подъёма заболеваемости увеличивается до 67,4% при остром течении и до 21,1% при хроническом. Из 218 больных собак регистрировалось со сверхострым течением - 25 голов, с острым -147 и хроническим - 46 голов. По сравнению с данными Е. В. Казариной (2002) количество заболевших собак со сверхострым течением увеличилось с 1 до 25 случаев, с хроническим течением - увеличилось с 5-7 случаев до 46 голов в 2019 году. С острым течением - от 98-126 до 147 случаев в год. При сверхостром течении бабезиоза у собак отмечается резкое повышение температуры тела до 41°С, затем в течение 5-6 часов её снижение до нормативных показателей. Кроме того, наблюдаются общеклинические признаки, характерные для любой острой патологии. В мазках периферической крови обнаруживаются от 0,6-1,1% Babesia canis. Гибель животных при сверхостром течении наступает в течение суток. При остром течении бабезиоза клинические симптомы схожи со сверхострым течением. Температура тела повышается до 41°С и удерживается в течение 5-7 суток. Уровень паразитемии - 3,2-6,4%

бабезий. Хроническое течение при бабезиозе сопровождается слабовыраженными клиническими признаками. Температура тела повышается до 39,5°С. У собак, страдающих от острого и хронического течения бабезиоза, выявлено значительное снижение количества эритроцитов. В частности, при остром течении бабезиоза количество эритроцитов было на 13,5% ниже референсных значений, а при хроническом - на 2,8%. Кроме того, отмечено снижение гемоглобина при остром течении на 5,5%. Содержание гематокрита в крови животных при остром течении на 12,1% ниже референсных значений, а при хроническом - на 5,5%. При остром течении бабезиоза у собак наблюдается резкое снижение количества тромбоцитов на 86,6 %, а при хроническом - на 41,6%. Тромбокрит при остром и хроническом течении снижается, ниже референсных значений на 90,1% и 66% соответственно. Количество лейкоцитов при остром течении снижено на 8,5%, в то время как при хроническом этот показатель остается в пределах референсных значений. Показатель среднего уровня гемоглобина в эритроците при остром течении повышен до 3,7%, а при хроническом - до 3,3%. Средняя концентрация гемоглобина при остром течении незначительно повышается до 5,1%, как и при хроническом - до 3,9%. Количество гранулоцитов в крови собак с хроническим течением бабезиоза повышается до 14,3%, в то время как при остром этот показатель остается в пределах референсных значений[2].

Таким образом, у собак, страдающих бабезиозом, как при остром, так и при хроническом течении, наблюдается эритроцитопения, гемоглобинурия, снижение гематокрита и лейкоцитопения. Снижение этих показателей связано с развивающейся гемолитической анемией при остром течении и периодическим выходом мерозоит бабезий из эритроцита при хроническом течении. При остром и хроническом течении отмечается острая тромбоцитопения, что является развивающейся тяжёлой приобретённой неиммунной костномозговой тромбоцитопенией на фоне снижения интенсивности процессов продуцирования тромбоцитов в костном мозге. В случае острого течения бабезиоза у собак происходит снижение содержания общего белка в сыворотке крови на 3,4% ниже референсных значений, а при хроническом течении - на 0,6% [2].

Количество альбуминов при остром течении снижается на 1,8%, в то время как при хроническом течении оно находится в пределах референсных значений. У собак с острым течением бабезиоза содержание мочевины в сыворотке крови повышается на 84% выше референсных значений, а при хроническом течении - на 37,5%. Содержание аспартатаминотрансферазы в сыворотке крови собак при остром течении бабезиоза повышается на 12,7%, а при хроническом - на 4% [2].

Таким образом, при остром и хроническом течении бабезиоза у собак наблюдается снижение белковых фракций организма, вызванное тяжёлым поражением печени. Это приводит к вторичному нарушению функции почек, повышению уровня аммиака и мочевины, что проявляется в виде гепаторенального синдрома.

При патологоанатомическом вскрытии павших собак были обнаружены следующие изменения: гиперемия всех органов, множественные очаги мелких некрозов, значительное увеличение лимфоидной ткани. В печени наблюдались признаки гиперемии кровеносных сосудов и единичные некрозы. Также развивалась пневмония. Острое течение заболевания характеризовалось выраженной иктеричностью слизистых оболочек, асцитом грудной и брюшной полости, крупозной пневмонией, некрозами миокарда и застоями коронарных сосудов, спленомегалией и гломерулонефритом. При хроническом течении заболевания отмечались анемичность слизистых оболочек, пневмония и гемосидероз лёгких, дряблость миокарда и кардиосклероз. В селезёнке резко выделялась белая пульпа. Основными изменениями во всех органах были гиперемия и сладжирование эритроцитов, приводящие к стазу и формированию не только пристеночных, но и обтурационных тромбов на фоне воспалительных процессов в интиме сосудов. Кроме того, интоксикации и гипоксии также подвергался красный костный мозг, что проявлялось в отсутствии гемопоэза, и, как следствие, восстановление эритроцитов в крови не происходило. Однако иммунная система организма, вероятно, активно реагировала на паразитемию в организме собаки, что проявлялось резким

увеличением лимфоидной ткани в селезёнке, на фоне отсутствия клеток крови в красной пульпе. Это связано с активным гемолизом и повышенной вязкостью крови. В таких важных органах, как сердце, печень и почки, повсеместно визуализировались необратимые патологические процессы, такие как альтеративно-дистрофические повреждения, вплоть до некробиоза и некроза. В частности, некротические процессы в кардиомиоцитах на фоне тотального стаза крови микроциркуляторного русла, вакуолизация и некробиоз клеток печени и тотальная десквамация эпителия канальцев почек. При остром течении бабезиоза у собак, как и при сверхостром, наблюдаются выраженные нарушения реологических свойств крови, процессы стаза, сладжирования и формирования тромбов в кровеносном русле животных. В органах визуализируются процессы некробиоза и частичного некроза тканей вследствие интоксикации и тромбоза сосудов в организме. У собак при хроническом течении бабезиоза отмечаются патологические процессы, характерные для хронической интоксикации и вторичных осложнений после перенесённого острого процесса. В лёгких визуализируется картина развивающейся очаговой крупозной пневмонии. В сердце выраженный процесс развившегося межуточного экссудативного миокардита на фоне латентно протекающего ревматизма с картинами рубцующихся ревматических гранулем. Данные изменения в сердце и лёгких являются следствием волнообразного течения нарушенного иммунологического гомеостаза в организме в виде атаки, сменяющейся ремиссией. Эти процессы нарушения иммуногенеза отражаются и в микроскопических изменениях в селезёнке, в её сенсибилизации посредством клеточных иммунных реакций, что проявляется в гиперплазии белой пульпы и плазматизации красной. Кроме того, хроническая интоксикация у самцов приводит не только к вторичным осложнениям в жизненно важных органах, но и к бесплодию, что является критическим фактором для производителей, особенно племенных животных. В семенниках последствия нарушенного иммунологического гомеостаза приводят к хроническому диффузному орхиту и, как следствие, к необструктивной секреторной азооспермии у кобелей [2].

На территории Кировской области официально бабезиоз у собак регистрируют с 2007 г. За 2007–2013 гг. средний уровень зараженности собак бабезиями составил 27,38%. Максимальный пик зарегистрирован в мае с экстенсивностью инвазии 8,20%, минимальный – в сентябре (ЭИ 3,44%). Весенняя вспышка сопровождается максимальным числом заболевших животных, что связано с массовым нападением клещей на собак и активной миграцией животных за город. Согласно статистическим исследованиям, за последние 5–10 лет заболеваемость собак бабезиями в Кировской области имеет тенденцию к увеличению и более широкому распространению в данном регионе, что связано с активным развитием пригородного садоводства, туризма и охоты, а также с отсутствием дезакаризации лесных массивов в регионе, в результате чего ежегодно увеличивается число укушенных клещами людей и животных [3].

Превалируют (100% в г. Кирове и 92,86% случаях в г. Вятские Поляны) крупные (размер больше радиуса эритроцита) парно-грушевидной формы паразиты, преимущественно соединенные тонкими концами под острым углом (диагностическая форма), расположенные в центре эритроцита. В г. Вятские Поляны в 7,14% случаях обнаружены мелкие (размер меньше радиуса эритроцита) грушевидной формы одиночные паразиты, также расположенные по периферии эритроцита. В условиях г. Кирова бабезиоз протекает по типу моноинвазии (ЭИ 81,58%); на юге области ЭИ, вызванная только *B. canis*, составляет 28,57%. В 71,43% случаях зарегистрирована смешанная инвазия: *B. canis* + *Anaplasma sp.* (35,71%), *B. canis* + *Anaplasma sp.* + *Ehrlichia canis* (14,29%), *B. canis* + *E. canis* (14,29%), *B. gibsoni* + *Anaplasma sp*. (7,14%) [3].

Можно сделать вывод, что возбудителем большого бабезиоза (пироплазмоза) в Кировской области является внутриэритроцитарный паразит, относящийся к роду *Babesia (Piroplasma)* виду *Babesia (Piroplasma) canis* (Piana et Galli Walerio, 1895), малого бабезиоза – *Babesia (Piroplasma) gibsoni* (Patton, 1910) [3].

Собаки используются человеком как сторожевые, охотничьи, служебно-розыскные. У собак на территории города Барнаула одной из опасных заразных болезней является бабезиоз, переносчик – иксодовые клещи. По данным Н.М. Понамарева с соавторами (2020), установлено, что бабезиоз в г. Барнауле в связи с отсутствием плановых противоклещевых обработок в скверах, парках, зонах отдыха количество клещей ежегодно возрастает, поэтому необходимо корректировка противопаразитарных препаратов, а также способов их применения. В последние годы для лечения бабезиоза собак применяют ряд высокоэффективных препаратов [4].

Эпизоотологический процесс зависит от патогенности возбудителя, иммунного ответа хозяина, числа иксодовых клещей. Из профилактических мероприятий при клинических признаках, особенно с выраженным поражением желудочно-кишечного тракта, животным рекомендуют режим полного голодания в течение 24 ч без ограничения в воде. Проводят очистительные клизмы. В дальнейшем назначают жидкости в виде отваров зверобоя, черемухи, шиповника, ромашки как вяжущие и бактерицидные вещества. Рекомендуются рисовые, гречишные бульоны и кисломолочные продукты (нежирный творог, кефир). Мясо можно давать животному не ранее 21 дня после выздоровления. [4]

Симптоматическое лечение должно состоять из самоочищения организма, нормализации обмена веществ, восстановления функций печени. Для этого применяют разные формы медикаментозного лечения (глюкозо-солевые растворы, гептрал, гепамерц, хофетол, карсил, урсасан, урдоксан, настой расторопши, антибиотики, пробиотики Ветом 1, Ветом 2). Для защиты от секундарной микрофлоры необходимо применять антибиотики, влияющие на кишечную группу. В перерыве между курсами антибиотиков ставят пробиотики лактобактерин, бифитрилак. Необходимо дифференцировать бабезиоз от лептоспироза, парвовирусного энтерита, чумы собак [4].

Географическое положение Армении характеризуется большим разнообразием природно-ландшафтных зон. Исследуемая территория находится в пределах г. Еревана, высота над уровнем моря составляет в среднем 942 м (865–1390). Климат – умеренно-континентальный, несколько засушливый. В последние годы актуальность проблем борьбы с протозойными болезнями возросла в связи со значительным сокращением ветеринарно-санитарных мероприятий. Наиболее часто встречающимся заболеванием собак является бабезиоз, что связано с бесконтрольным размножением клещей, часто с отсутствием акарицидных обработок, антисанитарным состоянием мест выгула, а также благоприятным для клещей теплым климатом [5].

Работы в этом направлении осуществлялись в период с середины апреля до конца ноября 2019 года в кинологическом клубе «Лаура». Обследовано 25 служебных и охотничьих (в основном немецкие овчарки) и 5 бродячих собак. Их приводили на исследования владельцы в различные периоды заболевания. При обнаружении на теле собак иксодовых клещей и наличии клинических признаков заболевания готовили мазки периферической крови из вен внутренней поверхности ушной раковины или передней конечности с целью обнаружения в эритроцитах паразитов. Клещей собирали на теле животных на различных участках: ушной раковине, шеи, грудной области. Фиксацию и окраску мазков крови по Гимза–Романовскому проводили в лаборатории общей гельминтологии и паразитологии Института зоологии; изучали их под иммерсионной системой микроскопа. Виды клещей-переносчиков кровепаразитов определяли по Волкеру и др. (A.L.Walker et al., 2007), используя для этого бинокулярную лупу [5].

На основании исследований, проведенных на 30 собаках, выявлено 26 больных бабезиозом собак. У шести собак отмечалась желтушность видимых слизистых оболочек, а у некоторых – анемичность, что является следствием жизнедеятельности бабезий в крови. Диагноз был поставлен комплексно на основании анамнеза, клинических данных, наличия клещей-переносчиков и подтвержден результатами просмотра мазков периферической крови.

При просмотре мазков крови, окрашенных по Романовскому–Гимза, у 15 собак в эритроцитах крови были обнаружены бабезии округлой, одиночной грушевидной и парной

грушевидной форм. Исследованием собранных с тела собак клещей установлен их видовой состав. Это клещи видов Rh. sanguineus, Rh. bursa, Dermacentor marginatus, причем последний вид обнаружен у собаки, доставленной с лесостепной зоны Армении [5].

СПИСОК ЛИТЕРАТУРЫ

1. Христиановский, П.И. Бабезиоз собак в условиях современного города / П.И. Христиановский, В.В. Белименко // Известия Оренбургского государственного аграрного университета. – 2008. – Т. 2. – №. 18-1. – С. 105-106.

2. Домацкий, В.Н. Распространение бабезиоза собак в Российской Федерации (обзор) / В.Н. Домацкий // Вестник Красноярского государственного аграрного университета. – 2022. – №. 10 (187). – С. 100-108.

3. Скорнякова, О.О. К идентификации возбудителя бабезиоза собак в Кировской области / О.О. Скорнякова // Российский паразитологический журнал. – 2021. – Т. 15. – №. 2. – С. 24-28.

4. Новикова, М. Ю. Лечение и профилактика бабезиоза собак в городе Барнауле / М.Ю. Новикова, Н.В. Тихая, Н.М. Понамарев // Вестник Алтайского государственного аграрного университета. – 2020. – №. 10 (192). – С. 95-99.

5. О спонтанном бабезиозе собак, мерах профилактики и лечения / С.О. Мовсесян, Р.А. Петросян, М.В. Варданян [и др.] // Теория и практика борьбы с паразитарными болезнями. – 2020. – №. 21. – С. 234-239.

УДК 619: 611: 599.537

МОРФОЛОГИЧЕСКИЕ ОСОБЕННОСТИ ОРГАНОВ ЧУВСТВ У КИТООБРАЗНЫХ

А.Д. Филина, студентка
Научный руководитель: М.В. Лазарева, канд. ветеринар. наук, доцент
Новосибирский государственный аграрный университет

Аннотация. Одной из групп животных, представляющей безусловный интерес для общей и сравнительной физиологии, в том числе физиологии сенсорных систем, являются водные млекопитающие, прежде всего китообразные. Перейдя из наземной среды обитания в водную, предки современных китообразных в течение длительного времени, порядка десятков миллионов лет, эволюционировали независимо от наземных млекопитающих, причем эволюционировали в среде, предъявляющей специфические требования к функционированию сенсорных систем. Из-за этого многие решения, найденные в процессе эволюции китообразных для успешного функционирования этих систем, существенно отличаются от того, что наблюдается у других групп млекопитающих. В последние десятилетия интерес к исследованию сенсорных систем китообразных неуклонно растет. Причем одно из первостепенных направлений этих исследований касается слуховой системы. В значительной степени особое внимание к слуховой системе китообразных обусловлено способностью зубатых китов и дельфинов к эхо-локации, но оно стимулируется также и рядом других уникальных свойств.

Ключевые слова: китообразные, дельфины, млекопитающие, сенсорная система, органы чувств.

Цель статьи: изучить и описать морфологические особенности органов чувств у китообразных, выявить их адаптации к жизни в водной среде и подчеркнуть уникальные черты, которые способствуют выживанию и успешной жизнедеятельности этих млекопитающих в морской среде.

Животные класса млекопитающие отличаются высоким уровнем адаптированности к условиям окружающей среды. Данный факт объясняется анатомическими особенностями строения всей целостной системы организма, и в том числе комплекса органов чувств [1].

У млекопитающих есть дополнительный орган обоняния — вомероназальная система, также известная как якобсонов орган. Он расположен на дне носовой полости, под обонятельными раковинами. Вомероназальная система состоит из слизистой оболочки с чувствительными нервными окончаниями и заполнена жидкостью. Она играет важную роль в половом, агрессивном и родительском поведении, а также помогает поддерживать социальные связи внутри вида. Эволюция способности распознавать половые запахи привела к появлению корковых образований в переднем мозге. У млекопитающих эти структуры стали основой для формирования шестислойной коры. У млекопитающих хорошо развит комплекс структур слухового анализатора. Это связано с формированием наружной слуховой раковины, изменением строения улитки и развитием среднемозгового и коркового представительства слухового анализатора. У разных животных есть свои особенности восприятия звуков. Например, у кошек и свиней по 4 оборота в улитке, у китообразных — 1,5, а у людей — 2,5. Известно, что разные животные воспринимают звуки на разных частотах. Благодаря строгому распределению представительства слуховой сенсорной системы, сигналы различной частоты максимально дифференцируются в нижних бугорках четверохолмия и коре головного мозга. Для водных млекопитающих слух — более важное чувство, чем зрение, так как в чистой воде уже на расстоянии 16-20 метров ничего не видно. У дельфинов и китов отсутствует наружное ухо, а барабанная перепонка выгнута наружу или внутрь. Звук они воспринимают через кости черепа и нижнюю челюсть, которая расположена близко к внутреннему уху и иннервируется ветвью тройничного нерва. Дельфины и киты могут не только слышать ультразвук, который не слышен человеку, но и генерировать его с помощью дыхала в носовых проходах. Эти ультразвуковые сигналы помогают им ориентироваться, общаться и даже оглушать добычу во время охоты. Сетчатка глаз млекопитающих не содержит цветных масляных капель, которые отвечают за восприятие цвета. Это позволяет им различать цвета более тонко. Также у них нет специализированных структур, чувствительных к ультрафиолету, что связано с тем, что в прошлом они вели ночной или сумеречный образ жизни. Однако у млекопитающих хорошо развито представительство зрительного анализатора в коре головного мозга. Это означает, что в процессе эволюции анализ зрительной информации стал важнее, чем её первичное качество. Для млекопитающих важнее оценить форму и пространственное расположение объекта, а не его цвет и структуру.

Таким образом, органы чувств — это сложный комплекс высокоорганизованных структур, которые прошли долгий путь развития и адаптации в ходе эволюции. Их функции определяют особенности строения. Органы чувств позволяют млекопитающим познавать окружающий мир, от которого зависит их существование [2, 4].

Исследование слуховой системы китообразных требует глубокого понимания анатомо-морфологических и биомеханических особенностей их слухового аппарата. В ряде фундаментальных обзоров (Ketten, 1990, 1992a,b, 1997) представлены результаты многолетних исследований, позволяющих выявить ключевые адаптации, способствующие эффективному восприятию звуковых сигналов в водной среде. В данном контексте мы представим краткий обзор морфологических характеристик, определяющих уникальные свойства слуха китообразных и их отличия от наземных млекопитающих.

Китообразные демонстрируют высокую степень специализации слуховой системы, адаптированной к жизни в водной среде. У них полностью редуцирована ушная раковина, а наружный слуховой проход, хотя и сохранился в виде небольшого отверстия на поверхности тела, существенно изменен. Просвет наружного слухового прохода значительно сужен и заполнен серозным и клеточным содержимым, что исключает его функциональную роль в передаче звука. В отличие от наземных млекопитающих, у китообразных отсутствует прямое соединение наружного слухового прохода с барабанной перепонкой. Эти морфологические

изменения свидетельствуют о том, что наружный слуховой проход сохранил лишь рудиментарное анатомическое присутствие, не участвуя в звукопередаче.

Среднее и внутреннее ухо китообразных локализовано в костном образовании — булле, состоящей из барабанной (bulla tympanica) и околоушной (bulla periotica) частей. Уникальной особенностью буллы является её подвешенное состояние в перибульбарной полости благодаря системе связок и губчатой ткани. Эта анатомическая конфигурация обеспечивает высокую степень акустической изоляции буллы от черепа, что позволяет правому и левому уху функционировать независимо. Под водой, где акустический импеданс среды близок к импедансу тканей тела, такая изоляция предотвращает костное проведение звука к обоим ушам, что является критически важным для локализации источника звука.

Среднее ухо зубатых китообразных демонстрирует ряд морфологических и функциональных особенностей, адаптированных к восприятию высокочастотных звуковых сигналов в водной среде. Барабанная полость, заполненная воздухом, обеспечивает свободное движение слуховых косточек, что необходимо для эффективного восприятия вибраций. Однако для предотвращения баротравмы при резких изменениях внешнего давления, возникающих при нырянии, китообразные обладают рядом специализированных приспособлений.

Широкие и жесткие евстахиевы трубы обеспечивают постоянное сообщение с внешней средой, предотвращая пережатие при значительных изменениях давления. Васкуляризованная ткань, corpus cavernosum, функционирует как гидравлический компенсатор. При повышении внешнего давления приток крови в corpus cavernosum увеличивает объем ткани, что компенсирует увеличение внутритимпанального давления. Аналогично, при снижении внешнего давления происходит отток крови, что позволяет поддерживать внутритимпанальное давление на уровне внешнего.

Барабанная перепонка китообразных значительно модифицирована по сравнению с наземными млекопитающими. Она имеет вид удлиненного тимпанального конуса, утрачивая функцию звуковоспринимающей мембраны. Вместо этого, тимпанальный конус выполняет роль герметичной заглушки, закрывающей полость среднего уха. Первая слуховая косточка — молоточек — не контактирует с тимпанальным конусом, что существенно отличается от строения среднего уха наземных млекопитающих.

Слуховые косточки китообразных (молоточек, наковальня и стремечко) также имеют специфическую форму, адаптированную к подводной среде. Длинный отросток processus cracilis молоточка соединяет его с черепом, обеспечивая передачу звуковых колебаний. Эти морфологические особенности свидетельствуют о высокой степени специализации слуховой системы китообразных, направленной на эффективное восприятие звуковых сигналов в водной среде [3].

Зрительный аппарат китообразных, включая дельфинов, адаптировался к водной среде, отличаясь от наземных млекопитающих. Глаза китообразных способны функционировать в условиях химических, механических, оптических и осмотических особенностей воды. Зрение важно для поиска пищи, ориентации и коммуникации. На суше дельфины страдают миопией, но в воде их глаза работают эмметропически благодаря высокой подвижности и боковому расположению. Глазные мышцы обеспечивают изменение направления оптической оси и выступание глаза. У афалин глаз может выдвигаться на 10–15 мм, расширяя поле зрения. Глаза китообразных имеют уплощенную форму и толстую склеру, поддерживающую их эллиптическую форму. Слезные железы отсутствуют, но развита система желез, выделяющая защитную слизь с мукополисахаридами, лизоцимом и альбуминами. Конъюнктивальные железы расположены глубоко, а мигательная перепонка и носослезный канал отсутствуют. Роговица выполняет функцию слабо рассеивающей линзы и имеет уплощенную центральную часть. Хрусталик дельфинов сферический, аккомодация происходит за счет аксиального смещения глаза, а не изменения кривизны хрусталика. Активное смещение хрусталика осуществляется мышцей-ретрактором, вносящей изменения в внутриглазное давление. За

аксиальное смещение отвечает сосудистая сеть и механорецепторы в передней части сосудистой оболочки, реагирующие на изменения внутриглазного давления.

Таким образом, зрительный аппарат китообразных — это комплекс анатомических и физиологических адаптаций, обеспечивающих высокую функциональность как на суше, так и в воде [5].

СПИСОК ЛИТЕРАТУРЫ

1. Польской, В.С. Анатомия органов чувств некоторых представителей класса млекопитающие / В.С. Польской, К.А. Алфимова // Интегративные тенденции в медицине и образовании. – 2020. – Т. 3. – С. 84-87.

2. Польской, В.С. Анатомо-функциональные особенности органа слуха и звуковосприятия животных и человека / В.С. Польской, К.А. Алфимова // Интегративные тенденции в медицине и образовании. – 2019. – Т.2. – С. 56-61.

3. Попов, В. Слух китов и дельфинов / В. Попов, А. Супин. – М.: Т-во научных изданий КМК, 2013. – 219 с.

4. Польской В.С. Сравнительная анатомо-физиологическая характеристика некоторых органов чувств человека и животных разного уровня организации / В.С. Польской, К.А. Алфимова // Интегративные тенденции в медицине и образовании. – 2020. – Т.2. – С. 73-84.

5. Якимова, А.В. Некоторые анатомические особенности, тонометрия и обследование глазного дна тихоокеанских афалин (Tursiops truncatus) / А.В. Якимова, А.В. Коростелева // Российский ветеринарный журнал. – 2025. – №. 1. – С. 14-19.

УДК 615.8: 612.1: 591.5: 616-008.9

ВЛИЯНИЕ ФИЗИЧЕСКОЙ АКТИВНОСТИ НА ФИЗИОЛОГИЧЕСКОЕ СОСТОЯНИЕ ЖИВОТНЫХ

М.В. Финогенова, студентка
Научный руководитель: Р.Г. Уткина, ст. преподаватель
Новосибирский государственный аграрный университет

Аннотация. Физическая активность играет ключевую роль в поддержании здоровья и благополучия животных. В данной статье рассматриваются различные влияния физической активности на физиологическое состояние животных.

Ключевые слова: физическая активность, физиологическое состояние, сердечно-сосудистая система, животные, здоровье, моцион.

Физическая активность играет ключевую роль в жизни животных и приносит множество преимуществ для их здоровья. Регулярные физические упражнения могут существенно повлиять на рост, общее самочувствие и продолжительность жизни ваших домашних любимцев. Активный образ жизни способствует правильному развитию организма, силу мышц и костей, улучшает эффективность работы сердечно-сосудистой и дыхательной систем, а также позитивно сказывается на общем физическом состоянии [2].

Прежде всего, физическая активность играет важную роль в обеспечении здоровья собак и контроле их веса, что помогает предотвратить ожирение. В свою очередь, это снижает вероятность возникновения множества заболеваний, таких как диабет, сердечно-сосудистые заболевания и патологии суставов. Регулярные упражнения, включая игровые занятия и прогулки, способствуют сжиганию лишних калорий и помогают удерживать оптимальную массу тела. Кроме того, активный образ жизни положительно влияет на состояние мышц, суставов и костей. Регулярные тренировки способствуют укреплению мышечной массы,

улучшают подвижность суставов и уменьшают риск получения травм. Это особенно важно для пожилых собак и тех, кто страдает от артритов или заболеваний суставов [7].

Физическая активность оказывает благоприятное воздействие на работу нервно-мышечного комплекса и служит профилактикой дегенеративных нарушений у собак старше 9-11 лет. В контрольной группе, где собаки не получали адекватного физического напряжения, были обнаружены аналогичные электрофизиологические патологии в нервно-мышечной системе. Эти патологии проявлялись в снижении амплитуды М-ответа (суммарный потенциал действия мышцы при возбуждении афферентных нервов) и изменениях его формы с наличием блока в передаче нервных импульсов. У собак, участвующих в экспериментальной группе, симптомы дегенеративных изменений проявлялись менее выраженно благодаря положительному влиянию кинезиотерапии на клеточный метаболизм, что способствовало улучшению функционирования опорно-двигательного аппарата [1].

Физическая активность благоприятно сказывается на функционировании нервной системы. Это проявляется в улучшении процессов возбуждения и торможения, а также в их большей гармоничности и адаптивности, что обеспечивает эффективное взаимодействие нервной системы с другими органами и системами организма. Регулярные занятия спортом способствуют укреплению сердечной мышцы и повышению её выносливости. Это, в свою очередь, ведёт к улучшению работы сердца, что способствует значительному улучшению кровообращения и питанию тканей и органов. Также наблюдаются положительные изменения в составе крови: показатели эритроцитов и лейкоцитов становятся стабильнее, а уровень гемоглобина увеличивается. Это улучшает кислородную ёмкость крови и усиливает её защитные функции [3].

Дыхательная система начинает функционировать более эффективно как в состоянии покоя, так и при интенсивных нагрузках. Резервные способности увеличиваются во время максимальных усилий, а время восстановления после тренировок сокращается. Физические тренировки способствуют улучшению обмена веществ. В мышцах увеличивается содержание гликогена и других веществ. Энергия расходуется более эффективно, ускоряется процесс окисления продуктов распада, а выведение метаболитов происходит быстрее.

Физическая активность провоцирует выделение большого количества активных веществ, которые участвуют в контроле и адаптации различных физиологических процессов, включая когнитивные функции. Рост физической активности, способствующий образованию новых нейронов, может привести к сокращению структурной асимметрии в гиппокампе уже через одну-две недели. Это изменение, в свою очередь, может облегчить процесс приобретения новых навыков [6].

Моцион, иначе говоря, регулярные прогулки на свежем воздухе, активизируют физиологические процессы и укрепляют организм. Прямые солнечные лучи способствуют нормализации кроветворения и улучшают усвоение кальция и фосфора, а также помогают предотвратить болезни, такие как рахит и остеомаляция. Занятия физической активностью положительно влияют на репродуктивную функцию самцов, в то время как у самок наблюдается рост уровней оплодотворения и плодовитости. Прогулки для беременных животных являются одним из ключевых факторов, способствующих появлению здорового потомства: они облегчают роды и снижают риск послеродовых заболеваний [5].

Активное использование моциона существенно улучшило репродуктивные показатели у животных. Например, у первотелок в экспериментальной группе период обслуживания оказался короче на 48 дней (P>0,95), а интервал между отелами — на 46 дней (P>0,95) по сравнению с контрольной группой. Индекс осеменения для первотелок в опытной группе составил 1,2, тогда как в контрольной он равнялся 1,35. У коров, отелившихся во второй раз, результаты были соответственно 1,46 и 1,71. Коэффициент воспроизводительности в экспериментальной группе достиг 1,0, в то время как в контрольной группе он составил 0,9 (P>0,95). Кроме того, телята от первотелок опытной группы продемонстрировали лучшие результаты по здоровью и росту. Сохранность телят до двух месяцев была выше на 9,7%, а через полгода разница в их живом весе составила 12 кг (P>0,99) [4].

СПИСОК ЛИТЕРАТУРЫ

1. Александрова, Е.Ю. Влияние физической активности на проявление возрастных дегенеративных изменений нервно-мышечного аппарата у собак / Е.Ю. Александрова, О.В. Крячко // Международный вестник ветеринарии. — 2023. — № 4. — С. 299–305.
2. Важность игр и физической активности для питомцев [Электронный ресурс] // Нор-вет. — URL: https://нор-вет.рф/articles/vazhnost-igr-i-fizicheskoy-aktivnosti-dlya-pitomtsev/ (дата обращения: 04.12.2024).
3. Влияние физических упражнений на физическое развитие собаки [Электронный ресурс] // Studfile. — URL: https://studfile.net/preview/1739937/page:42/ (дата обращения: 07.12.2024).
4. Попов, С.А. Влияние моциона на воспроизводительные и продуктивные качества животных : автореф. дис. канд. с.-х. наук : 06.02.04. — [Б. м.], [Б. г.]. — URL: https://www.dissercat.com/content/vliyanie-motsiona-na-vosproizvoditelnye-i-produktivnye-kachestva-zhivotnykh (дата обращения: 12.12.2024).
5. Савинцев, Д.А. Моцион животных и его значение / Д.А. Савинцев // Материалы XII Международной студенческой научной конференции «Студенческий научный форум». — 2020. — URL: https://scienceforum.ru/2020/article/2018018741 (дата обращения: 12.12.2024).
6. Влияние физической активности на структурную асимметрию гиппокампа мыши / Т.А. Запара, А.В. Ромащенко, А.Л. Проскура [и др.] [Электронный ресурс] // ResearchGate. — 2018. — URL: https://www.researchgate.net/publication/330301858_Effect_of_physical_activity_on_structural_asymmetry_of_mouse_hippocampus (дата обращения: 11.12.2024).
7. Физическая активность и ее влияние на поведение собак: методы стимуляции и поддержания здорового образа жизни [Электронный ресурс] // I vet help. — URL: https://ivethelp.ru/sobaki/fizicheskaya-aktivnost-i-ee-vliyanie-na-povedenie-sobak/ (дата обращения: 07.12.2024).

УДК 619: 611.714: 636.8

ОСОБЕННОСТИ СТРОЕНИЯ ЧЕРЕПА КОШКИ

П.Э. Фольц, студентка
Научный руководитель: М.В. Лазарева, канд. ветеринар. наук., доцент
Новосибирский государственный аграрный университет

Аннотация. В данной статье рассмотрены особенности строения черепа кошки. Описаны все кости черепа и приведена сравнительная характеристика структур черепа кошки и других животных.

Ключевые слова: череп, кошка, височная кость, решетчатая кость, сошник.

Череп является важной структурой всех млекопитающих. Он обеспечивает защиту центральной нервной системы от повреждений. Череп кошки имеет особенности, присущие только данному животному, они и будут рассмотрены в статье. Череп кошки включает в себя резцовую кость, носовую кость, височную кость, верхнюю и нижнюю челюсть, лобную кость, теменную кость, межтеменную кость, скуловую кость, затылочную кость, сошник – такие кости есть и у других животных. Но в каждой из которых есть структуры, отличающие череп кошки от других животных.

Целью данной статьи является изучение особенностей строения кошки.

Материалы и методы исследования. Работа выполнялась с использованием научной литературы по морфологии и анатомии черепа кошек. Были описаны особенности костей черепа, а также были сравнены особенности строения черепа кошки с особенностями черепа

собак. Благодаря этому удалось выявить особенности, являющиеся приспособлениями к образу жизни кошки.

Результаты исследований. У кошки межчелюстная кость и надглазничный отросток отсутствуют, крючок крыловидной кости — длинный и закруглен внутрь.

Височная кость. Имеет чешуйчатую структуру, которая представляет собой слегка выпуклую пластинку, а на вентральном крае которой располагается скуловой отросток. Позади него находится суставной отросток [2]. А за ним имеется маленькое суставное отверстие. На каменистой структуре в ростральной части есть небольшая выемка для прохождения тройничного нерва. На каудальном крае каменистой части у собаки и кошки имеются два небольших отверстия [8]. Дорсальное отверстие представляет собой внутренний конец водопровода преддверия.

Теменные кости формируют почти прямоугольную выпуклую пластинку. У котов сагиттальный гребень тянется почти до лобных костей не разделяясь, в то время как у кошек он разделен на височные линии на половине длины костей. Именно по этим признакам можно различить пол животного [2].

На каудо-вентральном крае крыловидной кости образуется крючок, он длинный и заостренный. Продырявленная пластинка решетчатой кости находится между пресфеноидом и лобными костями и на поверхности имеет слабо выраженный «петушиный» гребень. Основная пластинка соединяется с небной и клиновидной костями, а также сошником, формируя с ними носоглоточный ход. У кошки в этой области открывается доступ в синус клиновидной кости.

Лицевой череп, у кошки имеет короткую и широкую форму, что обеспечивает ей гибкость при охоте. А у собаки череп более длинный и узкий, так как это связано с тем, что она в связи со своей эволюции, использует обоняние [2].

Назальный конец носовой кости сильно расширен и разделен на два отростка мелкой вырезкой, в то время как у собак этот конец может быть более прямым и менее выраженным [7]. Носочелюстная вырезка отсутствует. Латеральный край каждой носовой кости содержит решетчатый гребень, к которому прикрепляется дорсальная носовая раковина [6].

Верхнечелюстная кость имеет небольшой верхнечелюстной бугор. Подглазничный канал короткий и открывается на уровне третьего коренного зуба. Челюстная пазуха слабо развита, а большое небное отверстие расположено на границе с небной костью. На внутренней поверхности верхней челюсти присутствует раковинный гребень, который служит для укрепления вентральной носовой раковины [3].

Резцовая кость располагается впереди верхнечелюстной. Ее носовой отросток и тело резцовой кости вместе с носовой костью формируют вход в костную носовую полость. На альвеолярном теле кости расположено три лунки для резцов, а также он участвует в образовании небольшого участка дорсомедиальной стенки альвеолы клыка [3]. Небный отросток резцовой кости с одноименным отростком верхнечелюстной кости образует твердое небо. Между небными отростками имеется небная щель, в которой наискось проходит резцовый канал, в него открывается сошниково-носовой орган. Тело резцовой кости уплощенное, носовой отросток длинный, клинообразный, а небный отросток сжат с боков, короткий. Небная щель имеет небольшие размеры.

На ростро-медиальной стенке глазницы небная кость соединяется со слезной костью и с вентральной частью лобной кости. В этом месте в небной кости имеется клино-небное отверстие, через которое в носовую полость проходят нервы и сосуды. Небный канал, который отходит в ростро-вентральном направлении, начинается широким у собаки и узким у кошки. Также имеются несколько малых небных отверстий. В месте соединения горизонтальных пластинок обеих небных костей каудально отходит короткий острый отросток – задняя носовая ость. В сравнении с собакой, небная кость у кошки короткая и широкая [9].

Сошник представляет собой единственную непарную кость лицевого черепа, расположенную в срединной плоскости у основания носовой полости. Он не прикреплен к небным костям, а его ростральный край достигает резцовых костей. Боковые части каудально

расходятся, образуя крыльев, и прилегают к вентральной поверхности тела пресфеноида. Следовательно, сошник делит хоаны на правую и левую.

Слезная кость небольшая, неправильной формы и находится между лобной, скуловой, верхнечелюстной и небной костями на медиоростральной стенке глазницы. От широкого слезного отверстия ростро-вентрально идет слезно носовой канал.

Скуловая кость соединяется со скуловым отростком верхней челюсти и медиально граничит со слезной. Шовная поверхность височного отростка ровная, а лобный отросток маленький. В отличие от собак, у которых скуловая дуга изгибается в дорсальном направлении, у кошки она изогнута в латеральную сторону [4, 7]. Назальный конец скуловой кости образует два отростка – слезный и челюстной, а на каудальном конце также имеются отростки – лобный и височный. У кошек скуловой отросток значительно длиннее и у взрослых особей полностью соединяется с лобным отростком скуловой кости, а у более молодых животных это соединение осуществляется короткой орбитальной связкой. Височный отросток скуловой кости вместе со скуловым отростком чешуи височной кости формирует дугу. Следовательно, с развитием височных мышц скуловые дуги у кошки сильно выступают в стороны [6]. Поскольку у кошки глаза направлены вперед, скуловая дуга у них отходит в сторону с самого основания, чем у собаки. На передней части скуловой дуги для прикрепления большой жевательной мышцы на наружной поверхности находится невысокий костный валик у кошки ближе к середине. Лобный отросток у кошек значительно больше и направлен к скуловому отростку лобной кости, в результате чего каудо-латеральная стенка глазницы у молодых кошек почти полностью перекрыта костью [2].

Вентральные носовые раковины. Имеет сложное строение. От ее основной пластинки отходят дорсальная и вентральная пластинки, от которых в свою очередь образуются уже вторичные и третичные пластинки, закручивающиеся в завитки. Костные пластинки раковин очень тонкие, а завиток дорсальной раковины более развит в ее задней части. На половине средней носовой раковины находится носоверхнечелюстное отверстие, соединяющее средний носовой ход и верхнечелюстной рецессус [6].

Нижняя челюсть. Короткий и не имеет зубных лунок, участок между клыком и первым коренным зубом образуют межальвеолярный край. Рострально обе кости соединены волокнистым хрящом и соединительной тканью, которые сохраняются на протяжении всей жизни животного и не окостеневают. Мыщелковый отросток у собаки нижнечелюстной кости цилиндрический, в то время как у кошки он выпуклый в поперечном направлении.

Выводы. В результате проведенного исследования были изучены особенности строения черепа кошки. Была изучена литература по данной теме. Был проведен сравнительный анализ между структурами черепа кошки и собаки. Таким образом, строение черепа кошки является результатом эволюции, позволяющим ей успешно охотиться и выживать в дикой природе.

СПИСОК ЛИТЕРАТУРЫ

1. Характеристика морфологических особенностей черепа кошек британской короткошерстной и шотландской вислоухой пород / Л.В. Медведева, У.С. Маршалкина // Вестник Алтайского государственного аграрного университета. — 2021. — № 7 (201). — С. 70-76.

2. Осевой скелет животных (видовые особенности): методические указания / составитель Т.П. Рыжакина. — Вологда: ВГМХА им. Н.В. Верещагина, 2018. — 72 с.

3. Фелинология: учебное пособие / составитель А.С. Давыдова. — пос. Караваево: КГСХА, 2021. — 132 с.

4. Чураков, Б.П. Биология зверей и птиц: учебное пособие / Б.П. Чураков, Т.А. Парамонова. — Ульяновск: УлГУ, 2022. — 104 с.

5. Тяглова, И Ю. Анатомия собаки: учебно-методическое пособие / И.Ю. Тяглова, Р.И. Ситдиков, О.Т. Муллакаев. — Казань: КГАВМ им. Баумана, 2021. — 72 с.

6. Изучение морфологических особенностей костей черепа домашних и диких животных в сравнительном аспекте / А.А. Тарасова, М.Е. Копчекчи, И.В. Зирук [и др.] // Ученые записки Казанской государственной академии ветеринарной медицины им. Н.Э. Баумана. — 2022. — № 251. — С. 266-270.
7. Морфология, физиология и этология собак: учебно-методическое пособие / составитель Т.Н. Землянухина. — Барнаул: АГАУ, 2024 — Часть 1 — 2024. — 119 с.
8. Якушкина, М.Н. Самостоятельные работы по зоологии позвоночных: учебное пособие / М.Н. Якушкина, Е.Н. Потапкин. — Саранск: МГПУ им. М. Е. Евсевьева, 2019. — 136 с.
9. Турицына, Е.Г. Анатомия животных. Соматические системы организма: учебное пособие / Е.Г. Турицына. — Красноярск: КрасГАУ, 2018. — 260 с.

УДК 619:611.33:599.742.17

ОСОБЕННОСТИ СТРОЕНИЯ ЖЕЛУДКА ЛИСИЦЫ

П.Э. Фольц, студентка
Научный руководитель: М.В. Лазарева, канд. ветеринар. наук, доцент
Новосибирский государственный аграрный университет

Аннотация. В данной статье рассматриваются анатомические особенности строения желудка лисицы. Эти особенности могут являться приспособлениями, связанными со сложившимся образом жизни данного животного. Также в статье представлены видовые особенности желудка лисицы и их роль в процессах жизнедеятельности данного животного. Описаны морфофункциональные особенности всех частей желудка, являющихся неотъемлемой частью нормального состояния органа.

Ключевые слова: желудок, лисица, оболочки стенки желудка, железы, собака.

Введение: Желудок является важной частью пищеварительной системы организма всех млекопитающих, в том числе и лисиц. Его желудок имеет такие особенности, которые сформировались в процессе онтогенеза только у этого вида животного.

Целью данной статьи является изучение особенностей строения желудка лисиц.

Материалы и методы исследования. Работа выполнялась с использованием научной литературы по морфологии и анатомии пищеварительной системы млекопитающих, обитающих на суше помимо этого использовались схемы, иллюстрирующие особенности всех камер желудка лисицы. В отличие от животных, питающихся растительной пищей, желудок лисиц имеет иную структуру, состоящую из нескольких отделов, каждый из которых выполняет специфические функции в процессе переваривания пищи. Удалось выявить особенности, присущие данному животному в результате его образа жизни в сложившихся условиях обитания.

Результаты исследования. Желудок лисы, как у большинства хищников, имеет особенности, адаптированные для переваривания мяса и других животных продуктов.

Желудок лисы представляет собой однокамерный орган, что характерно для хищных животных. Это упрощает структурное строение и позволяет быстро переваривать мясо. Однокамерный желудок лисицы кишечного типа, смещен в левое подреберье и в область мечевидного хряща. Длина желудка составляет 13 см, глубина – около 7 см, объем – 0,5 л. На желудке выражены кардиальная часть, пилорус, дно, малая и большая кривизна, от серозной оболочки отходят большой и малый сальники. В пилорической части прощупывается мощный сфинктер. Слизистая оболочка желудка розового цвета в области тела и кардиальной части, в области пилоруса, в зоне расположения сфинктера цвет слизистой бледно-розовый, почти белый, стенка органа значительно утолщена [3].

Желудок лисицы обычно меньше и более компактный по сравнению с желудком собаки. Это связано с тем, что лисицы часто питаются мелкими животными и птицами, а также растительной пищей, что требует более быстрого переваривания. Желудок лисы обычно имеет изогнутую форму и относительно небольшой размер по сравнению с телом [2]. Он способен расти по мере заполнения пищей, что позволяет лисам принимать большое количество корма за один раз.

Слизистая оболочка является внутренним слоем, выстилающим желудок. Содержит железы, вырабатывающие желудочный сок. Этот сок содержит соляную кислоту и ферменты, такие как пепсин, которые начинают процесс пищеварения, разрушая белки. В отличие от слизистой оболочки желудка собаки, у лисиц она более тонкая и менее устойчивая к воздействию агрессивных пищеварительных соков, что позволяет им чуть хуже переваривать более грубую пищу.

Подслизистый слой расположен под слизистой оболочкой и состоит из соединительной ткани. Обеспечивает поддержку и питание слизистой оболочки.

Мышечная оболочка состоит из гладких мышц, которые обеспечивают сокращение желудка и перемешивание пищи. Включает три слоя: продольный, циркулярный и косой. Косые мышцы особенно развиты и играют важную роль в формировании складок слизистой оболочки, увеличивая площадь контакта пищи с желудочным соком. Мышечная оболочка желудка лисицы менее мощная, чем у собак, что связано с их меньшими размерами и более легким питанием. А мышечная оболочка желудка собаки более мощная, что позволяет им переваривать более крупные куски пищи и более эффективно перемешивать содержимое желудка.

Серозная оболочка покрывает желудок с наружной поверхности. Защищает орган и облегчает его скольжение внутри брюшной полости [1].

Желудок лисы содержит сильную соляную кислоту, что способствует расщеплению белков и убивает многие вредные микроорганизмы, которые могут находиться в сыром мясе. Но в желудке лисы также могут присутствовать некоторые микроорганизмы, но их количество меньше, чем у травоядных, так как хищники в основном питаются легко усваиваемой пищей. Пищеварение у лис происходит быстрее, чем у травоядных животных. Это связано с большей усвояемостью мяса, что позволяет лисам находить и усваивать энергию из пищи эффективно. В желудочном соке лисы присутствуют специфические ферменты для переваривания белков и жиров, что делает ее желудок адаптированным для обработки мяса и рыбы [1].

Желудочные железы делят на несколько типов. Кардиальные железы расположены в верхней части желудка, вблизи пищевода. Вырабатывают слизь, защищающую слизистую оболочку от агрессивного воздействия желудочного сока. Фундальные железы находятся в основной части желудка (фундусе). Производят соляную кислоту и пепсиноген, который превращается в активный фермент пепсин при воздействии кислоты [2]. Пилорические железы располагаются в нижней части желудка, ближе к выходу в двенадцатиперстную кишку. Выделяют слизь и бикарбонаты, нейтрализующие кислотность перед поступлением пищи в кишечник.

Железы желудка лисицы могут быть менее развитыми, что связано с их более разнообразным рационом, включающим растительную пищу. А железы желудка собаки более развиты, что позволяет им вырабатывать больше пищеварительных соков для переваривания мяса и других продуктов животного происхождения.

Секреция желудочного сока начинается сразу после приема пищи. Желудочный сок содержит ферменты, которые начинают расщепление белков. Кислотность желудочного сока высока (pH около 1–2), что способствует уничтожению патогенных микроорганизмов и подготовке пищи к дальнейшему перевариванию [1].

Сокращения мышечной оболочки желудка обеспечивают тщательное перемешивание пищи с желудочным соком, образуя полужидкую массу — химус. Постепенно, через пилорический сфинктер, химус поступает в двенадцатиперстную кишку, где продолжается дальнейшее пищеварение под воздействием ферментов поджелудочной железы и желчи.

Лисы являются всеядными животными, но основу их рациона составляют мелкие млекопитающие, птицы, насекомые, а также растительные корма (ягоды, плоды). Их желудок адаптирован к таким особенностям питания [2]. Желудок лисы легко адаптируется к различным типам пищи благодаря сбалансированной секреции различных компонентов желудочного сока.

Вывод. В результате проведённого исследования были изучены особенности строения желудка лисицы. Изучена научная литература по данной теме. Выявлены видовые особенности строения данного органа, присущие лисицам. Выявлено, что желудок лисы представляет собой высокоэффективный орган, способный справляться с разнообразной диетой и обеспечивать животное необходимыми питательными веществами.

СПИСОК ЛИТЕРАТУРЫ

1. Волосевич, Д.П. Особенности микроморфологии слизистой оболочки желудка у американской лисиц разных генотипов / Д.П. Волосевич, И.М. Ревякин // Ветеринарный журнал Беларуси. — 2019. — № 1. — С. 19-22.
2. Хетагуров, Я.К. анатомические особенности в пищеварении пушных зверей / Я.К. Хетагуров // Научные труды студентов Горского государственного аграрного университета "Студенческая наука - агропромышленному комплексу", Владикавказ, 16–17 марта 2020 года. Том 57, ч.1. – Владикавказ: Горский государственный аграрный университет, 2020. – С. 268-269.
3. Молодые исследователи агропромышленного и лесного комплексов – регионам. Том 3. Часть 2. Биологические науки: Сборник научных трудов по результатам работы VIII Всероссийской научно практической конференции с международным участием. – Вологда–Молочное: ФГБОУ ВО Вологодская ГМХА, 2023. – 250 с.

УДК 57.086:681,723(09)

ИСТОРИЯ СОЗДАНИЯ СВЕТОВОГО МИКРОСКОПА

В.Д. Хозяйкин, студент
Научный руководитель: О.В. Распутина, д-р ветеринар. наук, профессор
Новосибирский государственный аграрный университет

Аннотация. В статье рассматривается история создания и совершенствования светового микроскопа с момента появления первых функциональных образцов.

Ключевые слова: микроскопия, световой микроскоп, линза, история создания микроскопа, хроматическая аберрация.

Световая микроскопия является основным методом изучения строения животных, растительных, бактериальных клеток и тканей многоклеточных организмов. Знание истории появления и совершенствования светового микроскопа позволяет лучше понять устройство его узлов и отдельных деталей, а значит, определить основные принципы работы данного инструмента.

Микроскоп – это прибор для получения увеличенных изображений объектов и их структуры, не видимых невооружённым глазом. Предел разрешения современного светового микроскопа равен 0,2 мкм. При данном разрешении максимальное увеличение составляет 2000 – 2500 раз.

Главной и наиболее трудозатратной в изготовлении деталью микроскопа является линза. С 2500 до 500 годов до н. э. изготовление линз носило единичный характер. Долгое время они имели простые формы, но совершенствование технологий позволило перейти к более трудным в изготовлении формам. Для чего служили линзы древности – предмет дискуссий современных историков [1, 2, 3].

Первый микроскоп был сконструирован в конце 16 – начале 17 века. Главными претендентами на звание изобретателя микроскопа являются голландцы Ханс Янсен и его сын Захария, а также итальянец Галилео Галилей. Ханс и Захария Янсен были мастерами по изготовлению очков, они впервые применили принцип соединения двух выпуклых линз в общей трубке. Это произошло в 90-е годы 16 века. Максимальное разрешение получившегося прибора позволяло увеличивать изображение в 10 раз. В 1609-1610 годах Галилео Галилей сконструировал зрительную трубу, состоящую из вогнутой и выпуклой линзы.

Отцом принципов современной микроскопии является нидерландский ученый Кристиан Гюйгенс. На основе его теоретических работ естествоиспытатель Антони ван Левенгук в 1665 году создал микроскоп собственной конструкции. Микроскоп Левенгука состоял из пластинки с линзой, способной увеличивать рассматриваемые объекты максимум в 250 раз. Пластинка имела штатив, при помощи которого она монтировалась на горизонтальный стол. Направляя линзу на свет и располагая между нею и пламенем свечи исследуемый материал можно было разглядеть бактериальные клетки. Это стало прорывом в области создания микроскопов.

В 1668 году Евстахий Дивини, присоединив к окуляру полевую линзу, изобрел окуляр современного типа. В 1673 году Ян Гавелий ввел микровинт, а в 1716 году другой ученый - Готфрид Гертель предложил поместить под предметный столик небольшое зеркало для направления световых лучей в тубус микроскопа. Так микроскопы получили пять основных деталей, которые сохраняются и сегодня: корпус, источник света, предметный столик, объектив, окуляр.

Одной из проблем в создании микроскопов было явление хроматической аберрации. Суть этого явления заключается в искажении изображения из-за зависимости показателя преломления среды от длины волны излучения, проходящего через эту среду. Хроматическая аберрация мешала проведению микроскопических исследований.

В начале XVIII века русские учёные под руководством Михаила Васильевича Ломоносова проводили исследования с применением световых микроскопов, а позже принимали участие в их совершенствовании. В 1747 году член Петербургской Академии наук Леонард Эйлер выдвинул идею ахроматизации объектива микроскопа. Позднее его ученик Николай Иванович Фусс сделал расчеты для ахроматического микроскопа. Идея ахроматизации предполагала создание сложного объектива, состоящего из выпуклых и вогнутых линз. В 1802 году в России был создан первый ахроматический микроскоп.

В 1808 году немецкий оптик Иоганн Тидеман разработал ахроматический микроскоп собственной конструкции, уступавший по качеству микроскопу 1802 года. Историки Западной Европы признают микроскоп Тидемана первым удовлетворительным ахроматическим микроскопом.

К 1811 году швейцарский оптик Гинана разработал и ввёл в производство технологию варки тяжелых стёкол, без которых ахроматизация объектива была бы невозможна. В 1824 году была предложена идея деления объектива, состоящего из одной линзы, на части: его стали делать из многих ахроматических линз. Умножение числа параметров дало большую возможность для исправления ошибок и позволило увеличивать объекты в 1000 раз.

Одновременно с созданием непосредственно микроскопов продолжалось развитие и теоретической базы. Так, в 1866 году Эрнст Аббе открыл число Аббе - безразмерную величину, используемую в качестве меры дисперсии света в прозрачных средах. Другим важным открытием учёного стало утверждение, основанное на волновой теории света, согласно которому каждой остроте инструмента соответствовал свой предел возможности увеличения. Нельзя увидеть объекты меньше полудлины волны света, т.е. меньше 1/4 микрона.

В 1903 году учёными Жигмонди и Зидентопфом был создан микроскоп, способный преодолевать ограничение, определённое Аббе. Если невидимые в микроскоп микрообъкты расставлены далеко друг от друга, можно осветить их сбоку ярким источником света.

Несмотря на микроскопический размер они будут блестеть. При таком способе можно определить их количество, что тоже бывает важно в ходе исследований [1, 4].

В 50–60-х годах XX века началась современная история световых микроскопов. В это время наблюдался рост научно-технического и технологического потенциала в области микроскопостроения практически по всему миру. Особенно заметно это было в Германии, Швейцарии, Австрии, Японии, США, СССР и Польше. Развитие микроскопии было связано с разработкой новых методик расчета оптических элементов микроскопа, конструированием и освоением новых технологий. Необходимость в фиксировании протекающих во времени процессов как в биологии, так и в материаловедении повлияла на создание систем, обеспечивающих документирование при помощи фотографий и видеоматериалов.

В 80-е годы произошёл подъём научно-технических разработок. Этому способствовал ряд запатентованных расчетов и оптических систем окуляров. Тщательный подход к расчету осветительных систем с использованием асферических поверхностей в оптических схемах конденсоров давал выход на новый этап развития микроскопии.

В конце XX века было уделено внимание оптическим системам, рассчитанным с условием исправления хроматических аберраций от плоскости предмета до плоскости изображения.

В настоящее время идет речь об оптической системе микроскопа, полностью скорректированной по хроматическим аберрациям. Наблюдается переход от систем с конечной длиной тубуса (160 мм) к микроскопам с оптическими системами, рассчитанными на длину тубуса «бесконечность» и с соответствующей одноступенчатой цветовой коррекцией. Тубусы конечной длины остаются у простых микроскопов для стандартных работ в биологии и в качестве товара, которым может воспользоваться каждый [5].

СПИСОК ЛИТЕРАТУРЫ

1. Васильев, Д.В. Исторический обзор создания и развития микроскопа [Электронный ресурс]. - Режим доступа: 7256.pdf - Яндекс Документы (yandex.ru), свободный (03.05.2025).

2. Томилин, М.Г. История оптики [Электронный ресурс]. - Режим доступа: https://cyberleninka.ru/article/n/glaz-i-linza-cherez-prizmu-tysyacheletiy/viewer, свободный (05.05.2025).

3. Микроскопы: история, принципы работы и современные технологии [Электронный ресурс]. - Режим доступа: https://priborufa.ru/stati/mikroskopy-istoriya-printsipy-raboty-i-sovremennye-tekhnologii/, свободный (05.05.2025).

4. История первого микроскопа или с чего всё начиналось [Электронный ресурс]. - Режим доступа: https://micromed.pro/articles/istoriya-pervogo-mikroskopa-ili-s-chego-vse-nachinalosi.html, свободный (07.05.2025).

5. Егорова, О.В. Тенденции развития световой микроскопии / О.В. Егорова, М.Ю. Егоров. [Электронный ресурс]. - Режим доступа: -01--2011.indd (elibrary.ru), свободный (03.05.2025).

УДК 619:616.831.45:636

СРАВНИТЕЛЬНОЕ АНАТОМИЧЕСКОЕ ОПИСАНИЕ ГИПОФИЗА У РАЗЛИЧНЫХ ВИДОВ ЖИВОТНЫХ И ЧЕЛОВЕКА

С.А. Храмцова, студентка
Научный руководитель: О.В. Распутина, д-р ветеринарных наук, профессор
Новосибирский государственный аграрный университет

Аннотация. В статье рассматривается анатомическое и гистологическое строение гипофиза у различных видов животных и человека.

Ключевые слова: анатомия, эндокринная система, гипофиз, гистология, аденоциты.

Гипофиз (hypophysis) – непарный орган, относится к структурам промежуточного мозга. Расположен в ямке гипофиза (турецкого седла) на теле клиновидной кости под базальной поверхностью промежуточного мозга, прикрепляясь к его серому бугру. Связь между гипофизом и мозгом сохраняется через отверстие диафрагмы, диаметр которого у крупного рогатого скота около 3 мм [2]. Развивается гипофиз из двух эмбриональных зачатков: эпителиального и нейрального. Из эпителиального развивается аденогипофиз, а из нейрального – нейрогипофиз. Это два отдела, образующие гипофиз.

В аденогипофизе различают переднюю долю, промежуточную долю и туберальную часть. В нейрогипофизе различают заднюю долю, стебель и воронку.

Основная по массе передняя доля аденогипофиза имеет тонкий соединительнотканный остов, между которым расположены тяжи эпителиальных железистых клеток, разделённых друг от друга многочисленными синусоидными капиллярами. По способности к окраске клетки разделяют на хромофильные (хорошо красящиеся) и хромофобные (слабо красящиеся). Хромофобные клетки разных размеров с крупным ядром, могут иметь отростки, являются камбиальными клетками или выделевшими секрет и составляют 60-70% всех клеток передней доли. Хромофильные клетки разделяют на ацидофильные (35-45%) и базофильные (7-8%). Ацидофильные вырабатывают гормон роста соматотпропин и пролактин (лактопропный гормон), стимулирующий процессы образования молока, развитие желтого тела, поддерживает инстинкты материнства.

Базофильные клетки составляют 7-8% и делятся на: тиреопропоциты – вырабатывают тиреоптропный гормон, стимулирующий функцию щитовидной железы; гонадотпропоциты – синтезируют фолликулостимулирующий и лютеинизирующий (фолликулостимулирующий гормон (ФСГ) стимулирует рост фолликулов яичника и сперматогенез; лютеинизирующий гормон (ЛГ) способствует секреции женских и мужских половых гормонов и формированию желтого тела); кортикотропоциты – продуцируют кортикотропин (адренокортикотропный гормон (АКТГ), который стимулирует активность коры надпочечников).

Средняя (промежуточная) доля гипофиза представлена узкой полоской эндокриноцитов, вырабатывающих меланоцитостимулирующий гормон (МСГ), а также липотропный гормон (ЛПГ), усиливающий метаболизм липидов. У многих животных между передней и промежуточной долями аденогипофиза имеется щель (у лошади её нет).

Функция туберальной доли (прилегающей к гипофизарной ножке) связывают с обеспечением кровоснабжения гипофиза.

В задней доле гипофиза (нейрогипофизе) располагаются:

- отростки и терминали нейросекреторных клеток супраоптического и паравентрикулярного ядер гипоталамуса, по которым транспортируются и выделяются в кровь гормоны вазопрессин и окситоцин (расширенные участки по ходу отростков и терминалей называются накопительными тельцами Херринга);
- многочисленные фенестрированные капилляры;
- питуициты – глиальные клетки, выполняющие опорную и трофическую функции;
- многочисленные тонкие отростки глиальных клеток, окружающие аксоны и терминали нейросекреторных клеток, а также капилляры нейрогипофиза.

Гормонообразующая деятельность аденогипофиза регулируется гипоталамусом, с которым он составляет единую гипоталамо-гипофизарную систему. Аденогипофиз обладает ограниченной регенераторной способностью, главным образом за счет специализации хромофобных клеток. Задняя доля гипофиза, образованная нейроглией, регенерирует активнее.

У разных видов животных гипофиз может иметь разные размеры и форму, но его основные функции остаются сходными.

У амфибий эпителиальная часть гипофиза представляет собой тело овальной формы, состоящее из однородных клеток, не делится на переднюю и промежуточную доли. Туберальная (бугорная) часть с двойным кровоснабжением двух отделов железы впервые встречается у амфибий. Промежуточная доля хорошо развита у рыб, амфибий и рептилий, что

объясняется важной ее ролью в пигментной функции. У речных бобров и каланов в возрасте 6 месяцев по сравнению с новорождёнными животными увеличивается численность соматотропных клеток в центре и боковых зонах гипофиза. Бугорная часть у некоторых позвоночных недоразвита, а ее размеры и форма значительно варьируют у животных разных видов. Полость воронки у теплокровных животных, кроме кошек, облитерирована. У птиц, броненосцев, слонов, китов и дельфинов как самостоятельная структура она почти не выражена и сливается с дистальной частью в результате ранней облитерации кармана Ратке [2]. У человека промежуточная доля отчетливо выражена только в эмбриональном периоде, тогда как у взрослых она почти незаметна или даже совсем отсутствует. Нейрогипофиз представляет собой простое выпячивание дна мозга и сходен у всех позвоночных.

У собаки гипофиз имеет грушевидную форму и небольшие размеры (длина 0,2-0,3 см; масса 0,06-0,07 г). Аденогипофиз занимает всю наружную поверхность гипофиза так, что нейрогипофиз оказывается заключенным в центре и окружен промежуточной частью. Гипофизарная полость имеет вид щелевидного пространства. Полость воронки достигает нижней трети нейрогипофиза [4].

У свиньи гипофиз имеет грушевидную форму и небольшие размеры (длина 0,2-0,3 см; масса 0,3-0,5 г), располагается в глубокой гипофизарной ямке и окружен с вентральной и латеральной поверхностей густой сетью кровеносных сосудов. Дистальная часть небольшая, промежуточная по отношению к дистальной занимает дорсальное положение и отделена от нее щелевидным пространством. Туберальная часть окружает воронку и на ее вентральной поверхности имеет наибольшую толщину. Инфундибулярная полость небольшая [4].

У крупного рогатого скота длина гипофиза 2-2,5 см, ширина и высота 1,5-2 см, масса – 3-5 г. Железа имеет овальную форму, длиной до 1,0 см, в поперечном сечении – до 1,5 см, темно-красного цвета. Прикрепляется к серому бугру промежуточного мозга посредством гипофизарной ножки. Ямка турецкого седла с телом гипофиза отделяется от гипоталамуса посредством диафрагмы седла. В диафрагме имеется узкое отверстие, через которое к воронке серого бугра проходит гипофизарная ножка. Питуитарная железа снаружи покрыта капсулой, которая в ямке турецкого седла сливается с твердой оболочкой, а над диафрагмой — с мягкой оболочкой головного мозга. Выявлено что передняя доля гипофиза занимает 64 % всей паренхимы гипофиза, тогда как задняя и средняя доли занимают 27% и 9% соответственно (рис.1). В передней доле гипофиза с использованием общегистологических методик выявляются функционально неактивные хромофобы (41%) и хромофильные клетки, к которым относятся ацидофилы (38%) и базофилы (21%) [4].

У лошади гипофиз округлой формы (несколько сдавлен в дорсовентральном направлении), располагается в неглубокой гипофизарной ямке и имеет крупные размеры (длина 1,1-1,8 см, масса 1,8-3,8 г). Гипофизарная полость отсутствует, дистальная и промежуточная части охватывают со всех сторон нейрогипофиз. Воронка нейрогипофиза глубокая. Гипофиз лежит между ростральной частью зрительной хиазмы и каудальными маммиллярными телами, отделенными от мозга складкой твердой мозговой оболочки, извест (diaphragma sellae) [4].

Мелкий рогатый скот: у овцы масса гипофиза составляет 0,4-0,6, у козы – 0,5-1,2 г. Гипофизарная полость щелевидной формы, корень воронки длинный (до 1 см), бухта воронки выстлана эпендимой и достигает дистальной трети корня воронки [1].

Масса железы у марала составляет 3,54 г. Аденогипофиз состоит из аденоцитов, формирующих трабекулы, между которыми имеются синусоидные капилляры. Среди аденоцитов различают хромофильные, которые в свою очередь делятся на ацидофильные, базофильные и хромофобные. Большую часть клеток составляют хромофобные, расположенные группами и тяжами. Клетки мелкие, разной формы (круглые, овальные, эллипсоидные). Для них характерены узкий ободок цитоплазмы и крупное полиморфное ядро. В ядрах аденоцитов отчетливо выявляются одиночные ядрышки, кариолемма и периферический гетерохроматин [3].

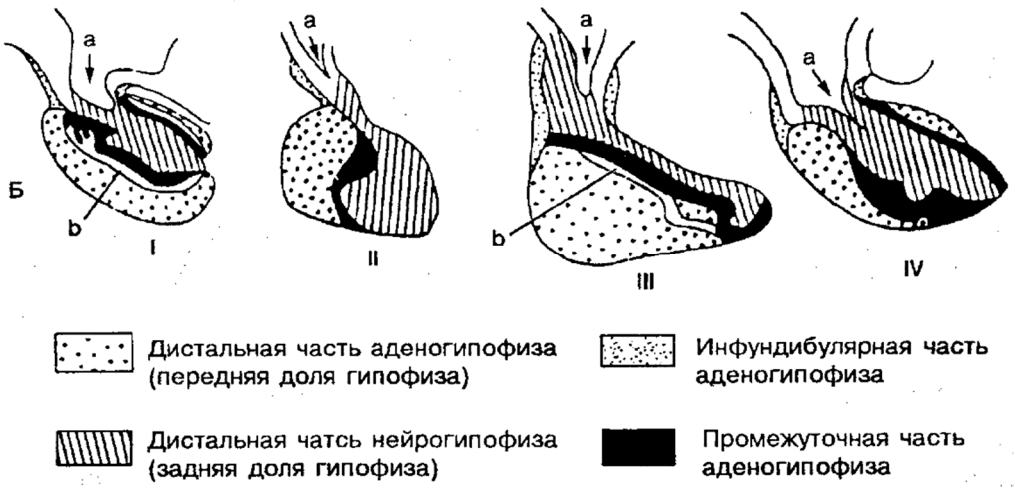

Рисунок 1 – Соотношение долей гипофиза у собаки (I), свиньи (II), крупного рогатого скота (III) и лошади (IV)

Ацидофильные клетки имеют многоугольную и яйцевидную форму. Ядра в них располагаются чаще эксцентрично. Ядрышки крупные. Цитоплазма розового цвета с мелкой зернистостью красноватых оттенков. Базофильные клетки встречаются довольно редко. Для них свойственна в основном округлая форма. Ядро в базофильных аденоцитах мелкое, расположено в центре. Зернистость в цитоплазме темно-синего цвета [3].

Подводя итог, можно выделить следующие анатомические различия между гипофизом человека и животных: промежуточная доля у человека практически отсутствует, у многих животных она хорошо развита; у млекопитающих задняя доля имеет компактную форму, в то время как у других животных задняя доля обычно образует лист ткани у основания ножки гипофиза; у животных передняя доля гипофиза отделена от средней щелью, в то время как у человека все доли плотно сращены; у человека средняя доля развита слабо и составляет 2% от общего объёма гипофиза, у животных средняя доля, как правило, хорошо развита. Гистологические структуры у человека и животных сходны.

СПИСОК ЛИТЕРАТУРЫ

1. Атагимов, М.З. Гистологические особенности строения гипофиза и надпочечника в допубертатный период у овец дагестанской горной породы / М.З. Атагимов, Р.П. Тавлуев // Известия ОГАУ, 2015. – №2 (52). URL: https://cyberleninka.ru/article/n/gistologicheskie-osobennosti-stroeniya-gipofiza-i-nadpochechnika-v-dopubertatnyy-period-ovets-dagestanskoy-gornoy-porody (дата обращения: 09.12.2024).

2. Дорохович, Г.П. Анатомия эндокринных желез: учебно-методическое пособие / Г.П. Дорохович. – Минск: БГМУ, 2020. – 31 с.

3. Ермакова, С.П. К морфологии эпифиза и гипофиза у марала (Cervus elaphus Sib.) / С.П. Ермакова, Ю.М. Малофеев, С.Н. Чебаков // Вестник АГАУ, 2006. – №5. URL: https://cyberleninka.ru/article/n/k-morfologii-epifiza-i-gipofiza-u-marala-cervus-elaphus-sib (дата обращения: 09.12.2024).

4. Кузнецов, А.И. Сравнительная характеристика тонуса гипоталамо-гипофизарно-надпочечниковой системы у свиноматок с разной стрессовой чувствительностью и его влияние на их продуктивность / А.И. Кузнецов, О. А. Саржан, Р.Р. Габдракипов //АВУ, 2010. – №4 (70). URL: https://cyberleninka.ru/article/n/sravnitelnaya-harakteristika-tonusa-gipotalamo-gipofizarno-nadpochechnikovoy-sistemy-u-svinomatok-s-raznoy-stressovoy (дата обращения: 09.12.2024).

УДК 619:616.72-008.8

СТРОЕНИЕ И ФУНКЦИОНАЛЬНЫЕ СВОЙСТВА СИНОВИАЛЬНОЙ СРЕДЫ СУСТАВОВ

С.А. Чиркова, студентка
Научный руководитель: Н.А. Сигарева, канд. биол. наук, доцент
Новосибирский государственный аграрный университет

Аннотация. Синовиальная среда – это густая по своему строению среда, которая заполняет сустав. Суставная жидкость, вырабатываемая суставной оболочкой, является основным компонентом в обеспечении смазки суставов для снижения трения и обеспечении питания хрящевой ткани. В статье описываются основные компоненты синовиальной жидкости: гиалиновая кислота, белки, электролиты; их влияние на вязкость и реологические свойства среды. Также в статье рассматриваются патологии, связанные с нарушением синовиальной функции.

Ключевые слова: синовиальная среда, синовиальная жидкость, гиалиновая кислота, белки, электролиты, синовиоциты.

Синовиальный комплекс обозначен как орган, в котором компоненты обеспечивают оптимальное биофизическое условие, для обеспечения движения сочленения костей, обеспечивающие обменный процесс между полостью сустава и сосудами, а также значительная часть проприоцентивной афферентации.

Сустав состоит из многокомпонентных систем, содержащих опорные костные контактирующие между собой элементы, зафиксированные связками, в местах контакта покрываемые суставным хрящом и изолированным от внешней среды суставной капсулой. Капсула состоят из волокнистой соединительной ткани и подразделяется на наружную фиброзную оболочку и внутреннюю – синовиальную оболочку (рис. 1). Синовиальная оболочка выстлана клетками ретикулярной соединительной тканью. Она ограничивает щелевидное пространство (суставную полость), которая заполнена синовиальной жидкостью. Большинство клеток синовиальной оболочки представлены макрофагами, которые осуществляют функции рассасывания. У большинства животных толщина покровного слоя в среднем составляет 160 мкм [1].

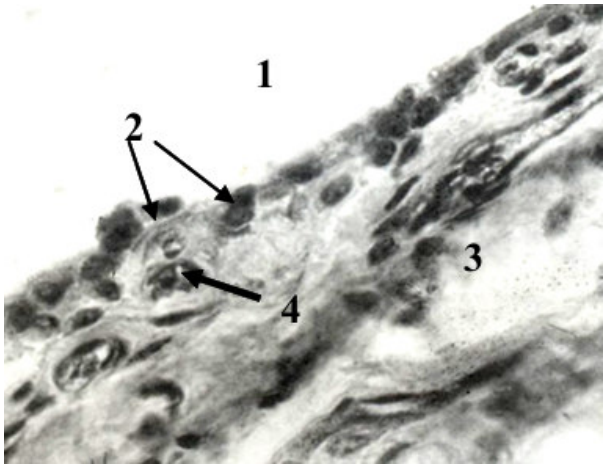

Рисунок 1 – Синовиальная оболочка скакательного сустава 7-дневного теленка
1 - полость сустава; 2 - синовиоциты; 3 - волокнистые слои; 4 - сосуды. Увеличение х400.
окраска: гематоксилин-эозин [9]

Препарат участка синовиального сустава, в норме, характеризуется расположенными на базальной мембране, в 1-2 слоя, клетками вытянутой, веретенообразной формы с

преобладанием синовиоцитов (рис. 2). Синовиоциты располагаются на разных уровнях, по отношению к поверхности синовиальной оболочки, так как базальная мембрана отсутствует, и основное вещество находится наряду с синовиоцитами ограничивает суставную полость. Они характеризуются значительным размером, крупных овальных ядер и мелкозернистой цитоплазмой. Синовиоциты связаны между собой отростками. Цитохимическое и ультраструктурное исследование показало, что синовиоциты участвуют в секреции гиалуроновой кислоты [2].

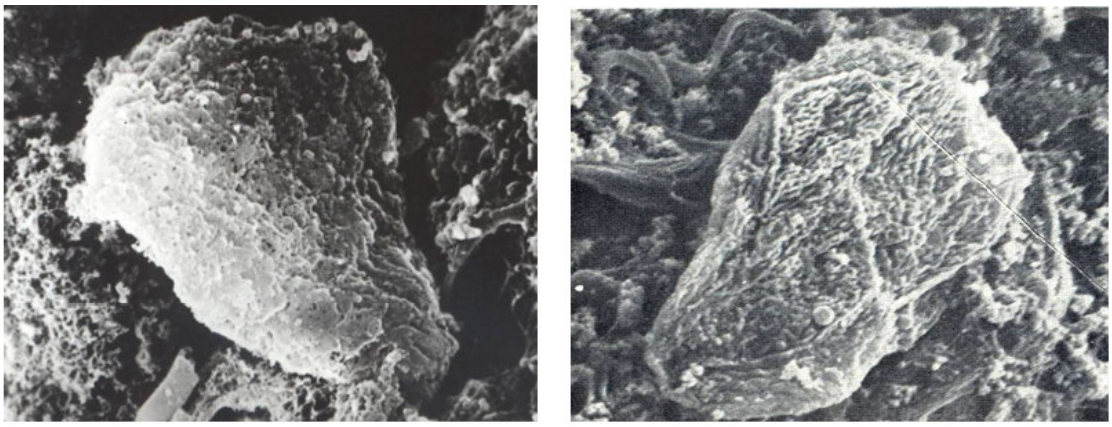

А Б

Рисунок 2 – Клетки синовиальной жидкости (синовиоциты) на обращенной в полость поверхности синовиальной оболочки.
А - теленок; Б - человек. Увеличение х2000. СЭМ [9]

Поверхностные пучки коллагеновых волокон и петли эластических сетей поверхностного коллагено-эластического комплекса состоит из строго упорядоченных пучков коллагеновых и эластических волокон, ориентированных вдоль длинной оси сустава. Это обеспечивает возможность растяжения и смещения синовиальной оболочки, что позволяет ей следовать за движениями костных элементов сустава. Коллагеновые пучки плотно прилегают друг к другу. Эластические волокна, формирующие сети, вытянуты параллельно расположению коллагеновых пучков. Между волокнами располагаются многочисленные фиброциты, фибробласты, плазмоциды и тучные клетки. Аргирофильный каркас тонкий и мелкопетлистый. Между волокнами находятся протеогликаны. Это создает возможность растяжения и смещения оболочки, при вращательных движениях в суставе [9, 10].

Глубокий коллаген-эластический комплекс характеризуется строгой упорядоченностью волокнистых компонентов, которые ориентированы перпендикулярно или под углом к волокнам поверхностного комплекса. Эти волокна вплетаются в фиброзную часть суставной капсулы, что обеспечивает фиксацию оболочки относительно фиброзной капсулы, одновременно позволяя ее смещение и растяжение при движениях. Эластические волокна этого слоя толстые и ветвящиеся, образуя широкопетлистые сети, напоминающие решетку. Основное вещество и клеточные элементы имеют похожий состав во всех слоях, однако, в этом слое наблюдается высокое содержание жировых клеток. Преобладание жировых клеток в этом слое у лошади, определяет тип синовиальной оболочки как ариолярный [3].

Кровеносные сосуды синовиальной оболочки имеют ряд особенностей: они обладают богатым кровоснабжением всех слоев и неравномерным распределением сосудов в полости сустава. Сосуды, присутствующие в синовиальной оболочке, многократно ветвятся. Характерной чертой является то, что капилляры, отходящие от артериол, связаны как с венулами, так и с артериолами, относящимися к соседним сосудистым структурам. Это создает большие возможности, для обходного кровообращения по многочисленным коллатералям.

Синовиальные ворсины (рис. 3) также получают обильное кровоснабжение, при этом, наблюдается преобладание посткапиллярных венул над артериолами и прекапиллярами. Это обеспечивает эффективный обмен веществ между кровеносной системой и суставной полостью. Микроциркуляторное русло синовиальной оболочки, помимо кровоснабжения самого субстрата, имеет важную задачу — обеспечить поступление веществ из крови в синовиальную полость и резорбцию лишних веществ из полости в кровь.



А Б

Рисунок 3 – Синовиальные ворсины
А - синовиальные ворсинки на медиальной строение скакательного сустава 60 - дневного теленка. увеличение х 50. СЭМ; Б - синовиальные клетки с микроворсинками на синовиальной ворсине. Стрелкой указан лимфоцит. Увеличение х 1000. СЭМ [9]

Капилляры покровного слоя располагаются непосредственно под клетками, которые выстилают суставную полость, и в окружающем их матриксе. Эндотелиальные клетки синовиальной оболочки фенестрированы и в некоторых участках, могут не иметь базальной мембраны. Эти особенности способствуют быстрому обмену веществ между синовией и кровеносными капиллярами, что открывает возможности для фармакологического воздействия при патологиях.

Что касается гемолимфо-синовиального барьера, лимфатические сосуды синовиальной оболочки расположены между коллагеновыми и эластическими волокнами, а в некоторых местах располагаются прямо под покровным слоем, выстилающим суставную полость. Здесь, вместе с эндотелием сосудов и основным веществом (протеогликанами), формируется гемолимфо-синовиальный барьер. Он обеспечивает циркуляцию крови и лимфы между суставом и окружающими тканями [4].

Состав синовиальной жидкости, по своему химическому составу схож, с плазмой крови. Основной состав состоит из транссудата (фильтрат) крови, который поступает через стенки капилляров в синовиальную оболочку. Главной ее функцией является внутрисуставная смазка, которая предотвращает трение суставных поверхностей и уменьшает скорость изнашивания. Цвет синовиальной жидкости, в норме, имеет соломенно-желтый, при патологических процессах цвет изменяется, в зависимости от количества макро- и микрокомпонентов: до коричневого (это связано с нарушения обмена аминокислот), молочно-белого из-за большого количества уратов, мочевой кислоты, холестерина), равномерно розового или красного (из-за примеси крови, геморрагического или травматического характера, что нередко может быть связано с неправильным проведением пункции), мутно-белого (из-за гнойного характера) [5].

Вязкость и упругость суставной среды определяется состоянием и составом гиалуроновых кислот, одной из которых является протеогликаны. Эти кислоты осуществляют смазку суставной поверхности и предотвращающую их повреждение при движении. В случае

содержания низкомолекулярной гиалуроновой кислоты, происходит снижение показателей кислотности (в норме составляет до 7,6; смещается в кислую сторону при воспалительных процессах, в щелочную сторону – при высоком цитозе; зависит от активности ферментов и количества нейтрофилов) и водно-солевого обмена.

В составе синовиальной жидкости, помимо гиалуроновых кислот, содержится различное содержание ферментов. Поступление воды, электролитов и солей кальция, между субхондральной костью и хрящом, участвуют в метаболических процессах, они обеспечивают баланс электролитов и предотвращает кальцификацию гиалинового хряща.

Клеточный состав синовиальной жидкости формируется в результате ультрафильтрации крови и клеток синовиальной оболочки суставной капсулы. В норме в синовиальной жидкости наблюдаются следующие клетки: синовиоциты (5-30%), макрофаги (5-10%), моноциты (1-5%), лимфоциты (8-5%), нейтрофилы (до 2%) и другие неклассифицируемые клетки (в количестве от 1 до 10%). При микроскопическом исследовании нормального мазка можно увидеть до 200 клеток лейкоцитов на 1 мкл. Клетки фагоцитарного ряда, а именно макрофаги и нейтрофилы, составляют не более 50% всех клеточных элементов [6; 7].

При наличии остеопоротических или склеротических изменений, в субхондральной кости изменяются нагрузки на суставную поверхность. Это в дальнейшем приводит к изменению вязкости суставной жидкости и дегенерации суставного хряща, а также к изменению состава синовиальной жидкости. Содержание ключевых электролитов костной ткани, таких как фосфор и кальций, изменяется в суставной среде дегенеративно измененных суставов разнонаправленно. В субхондральной кости наблюдается снижение концентрации кальция, в то время как в синовии уменьшается количество фосфат-ионов. Из-за отсутствия корреляции между этими параметрами состав синовиальной жидкости не может рассматриваться как маркер состояния субхондральной кости. Тем не менее, изменения в электролитном составе синовии могут негативно сказаться на ее реологических свойствах, что, в свою очередь, может привести к нарушениям структуры субхондральной кости. Этот фактор следует учитывать при планировании операций эндопротезирования крупных суставов [8].

Строение и функциональные свойства синовиальной среды суставов определяет ключевую роль в поддержании здоровья и функциональности опорно-двигательного аппарата, а также включает питание хрящевой ткани и иммунную защиту, являются критически важными для предотвращения возникновения патологий. Структурные компоненты синовиальной жидкости, такие как гиалуроновая кислота и протеогликаны, обеспечивают необходимую вязкость и смазку, способствуя комфортному движению суставов и снижению трения между суставными поверхностями.

СПИСОК ЛИТЕРАТУРЫ

1. Федуличев П.Н. Роль клеточных факторов в этиопатогенезе остеоартрита/ Федуличев П.Н. /Институт «Медицинская академия Им. С.И. Георгиевского» Кубанского федерального университета им. В.И. Вернадского, Симферополь, Россия -2023. - С. 61–73.
2. Карапетян А.С. Синовиальная жидкость: исследование синовиальной жидкости в норме и при некоторых патологиях / Карапетян А.С. И Затолокина М.А. / Фгбоу Во «Курский Государственный Медицинский Университет» - 2022. - С. 616–618.
3. Кожевников Е.В. Артроскопическая криоаппликация синовиальной среды коленного сустава / Кожевников Е.В. / Алтайский Государственный Медицинский Университет -2025. - С. 16-17.
4. Коктыш И.В. Исследование элементного состава периферической крови и синовиальной жидкости при остеоартрите / Коктыш И.В., Башура А.М., Коктыш В.Т., Венская Е.И., Скоробогатова А.С. /Журнал Белорусского государственного университета. Экология - 2021. № 4. С. 52-58.

5. Кожевников Е.В. Функциональная гидродинамика синовиальной среды коленного сустава и ее клинические следствия / Кожевников Е.В. / Алтайский Государственный Медицинский Университет – 2023. - С.142–143.
6. Омельченко А.И. Биофункциональные наночастицы для лазерной модификации и терапии хрящевых тканей / Омельченко А.И. / Федеральный научно-исследовательский центр "кристаллография и фотоника" Российской академии наук - 2020 – С. 87-88.
7. Матвеева Е.Л. Анализ минерального состава синовиальной жидкости и субхондральной кости при остеоартрозе / Матвеева Е.Л., Гасанова А.Г., Чегуров О.К. и Герман О.Ю./ НМИЦ ТО имени Г.А.Илизарова - 2023. - С. 125.
8. Рябинин С.В. Исследование уровня физико-химических показателей синовиальной жидкости в норме и при гонартрозе / Рябинин С.В., Пелешенко Е.И., Рябинина Е.И., Самодай В.Г. / Научно-практический журнал - 2020. Т. 23. № 3. С. 90-96.
9. Распутина О.В. Морфологические особенности синовиальной среды суставов у телят / Распутина О.В. и Митрофанов П.М. / НГАУ и ЧГСА. – 2012. – С. 80-86.
10. Лазарева, М.В. Сравнительная характеристика синовиальной среды млекопитающих / М.В. Лазарева, О.В. Распутина // Вестник Бурятской государственной сельскохозяйственной академии им. В.Р. Филиппова. – 2019. – № 2(55). – С. 76-89.

УДК 619:611-31:598.115

СТРОЕНИЕ РОТОВОЙ ПОЛОСТИ ЗМЕЙ

С.А. Чиркова, студентка
Научный руководитель: Е.А. Сысоева, канд. ветеринар. наук
Новосибирский государственный аграрный университет

Аннотация. Ротовая полость змей обладает уникальным анатомическим строением, которое помогает им в успешной ловле добычи и проглатывании пищи. Эта статья посвящена изучению ротовой полоски змей. В ней рассматриваются такие части как небо, ножны, зубы, язык, железы рта, отверстие Якобсонова (вомеро-назальный орган). Обсуждается различие и схожесть ядовитых и не ядовитых змей.

Ключевые слова: змеи, строение, ротовая полость, зубы, язык, железы, небо, расположение.

Актуальность выбранной темы обусловлена тем, что изучение строение ротовой полости змей позволяет, в дальнейшем, определять особенности питания и охоты этих животных. Их строение значительно отличается от других рептилий и позвоночных, тем самым делая змей уникальными.

Ротовая полость *(cavitas oralis)* у змей, как и других животных, служит для захвата пищи и ее механической переработки. Она образована нижней челюстной *(os mandibula)*, которая делится на угловую *(os angulare)* и зубную *(os dentalis)*, верхней челюстной *(os maxilla)*, небной *(os palatinum)* и крыловидная кость *(os pterygoideum)*. Изнутри ротовая полость покрыта многослойным плоским эпителием слизистой оболочки [1].

Твердое небо *(palatum durum)* у змей отсутствует, так как их ротовая полость имеет особенные структуры, которые позволяют быстро захватывать пищу [1].

Гортанная щель *(glottis)* отчётливей различима на складчатом дне ротовой полости. Она расположена в передней части дна полости на небольшом возвышениии при закрытом рте вплотную прилегает к отверстию хоан. Она расположена в передней части дна полости на небольшом возвышении и при закрытом рте вплотную прилегает к отверстию хоан. Такое расположение гортаниу змей позволяет дышать во время заглатывания пищи, а также позволяет, при осмотре и интубации трахеи у большинства змей без применения наркоза [3].

Хоаны *(choana)* у змей расположены на границе передней трети крыши ротовой полости и имеют вид небольшого отверстия [7].

Зубы *(dens)* представлены соединительной тканью, имеют различную твердость и плотность, являются исключительно костным образованием. Состоит из эмали *(enamelum)*, дентина *(dentinum)* и цемента *(cementum).* Зубы змей располагаются на зубной, верхнечелюстной, крыловидной и, в некоторых случаях, на предчелюстной кости. Зубы средней части неба расположены в два ряда, они связаны с небной и крыловидной костью (рис. 1).

Зубы тонкие, острые, приросшие к краям челюстной кости. Рассматривая строение зубов ужа, можно заметить относительно маленькие, имеющие плоскую коническую форму, и своими вершинами направлены каудально. Такое строение служит для удержания пищи. У разновидности ядовитых змей замечается на верхнечелюстной кости довольно крупные и острые зубы, загнутые каудо-вентрально, расположенные на подвижной челюсти *(movable maxillary).* В основание таких зубов расположен внутренний канал или борозда на передней поверхности, вследствие чего, по которым яд попадает в рану жертвы [6].

Зубной ряд с двух сторон ограждён складками слизистой оболочки *(dentes vagina)* ротовой полости. Если оттянуть эту складку в сторону, то, внутри от основного ряда, можно заметить ряд зубов следующей генерации. На фиксированных аппаратах, у ядовитых змей, зубы, связанные с ядовитыми железами, направлены каудально и плотно прилегает к крыше ротовой полости. У гадюковых змей, как раз за счёт подвижности укороченных верхнечелюстных костей, ядовитые зубы могут вращаться на 90° рострально [6].

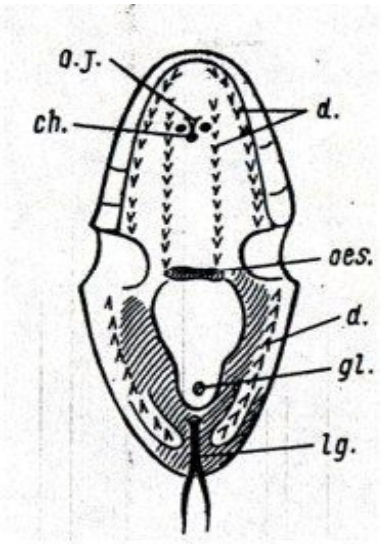

Рисунок 1 – Ротовая полость ужа
Ch – хоаны; d – зубы; gl – гортань; o.J. – вомеро-назальный орган; lg – язык; oas – пищевод (Порублев В.А., 2008).

Язык *(linguae)* змеи тонкий, очень длинный и гибкий. На своем конце язык разделен на двое *(bifurcated lingua).* Он расположен внутри влагалища вентральной *трахеи (vaginas ventralis ad arteriam).* У морских змей является солевыводящим органом *(organum salis removens)* и различим от ротовой полости из-за темного цвета. Его задний конец доходит до уровня жирового тела, расположенного впереди сердца. По бокам языка проходят две длинные мышцы, продольные мышцы *(m. longitudinalis)*, втягивающие его. Мышцы, отвечающие за функцию выталкивания языка, круглая мышца *(m. teres)* и подбородочно-подъязычные *(m. geniohyoideus)*, расположены также по его краям, но они короткие, не доходят дальше первой трети языка [7].

Мышцы расположены в соединительнотканном футляре *(capsula conjunctivus),* окружающий язык. Он же, своими передними концами, прикреплен к ветвям нижней челюсти. Сама поверхность языка покрыта микроскопическими липидами, содержащими капилляры, которые, в свою очередь, адсорбируют отдельные, находящиеся в воздухе, запахи. Во время оттягивания языка назад в футляр, своими кончиками дотрагивается до двух углублений, расположенных на верхней челюсти *(fossa vomero-nasale)* – отверстия органа Якобсона *(osteum organon Jacobsoni)* [7].

Змея высовывает язык из полукруглого отверстия *(foraminis semicircularis),* расположенного на губе верхней челюсти, позволяющего змее, не открывая рот, высовывать язык [7].

Отверстие Якобсона или вомеро-назольный орган *(organon Jacobsoni seu vomero-nasale)*, расположен между отверстиями хоан и имеет вид узкой щели. Орган отвечает за восприятие и анализ запахов [7].

Железы ротовой полости у змей подразделяются в зависимости от вида. Начнем с надгубной железы. Она состоит из слизистых клеток. Эти железы открываются в ротовую полость через множество протоков, расположенных над губой змей. Преддверие представлено эпителиальной складкой, окружающие задние клыки. В этой складке секрет выделяется в слизистую оболочку полости рта, после чего он попадает, непосредственно, в саму ротовую полость [8].

У гадюкообразных присутствуют ядовитые железы *(venom gl.).* Они располагаются под кожей позади глаза (рис.2). Железа иметь крупное тело, своим передним краем плотно прилегает к глазному яблоку. Верхний расширенный конец проходит почти до срединной линии головы. Вдоль вентральной стороны тела железы проходит ее проток *(venenum fistulam faciendi),* который идёт поверхностно под кожей по центральному краю глазницы. Канал *(primary venom duct)* открывается на передней стороне узкой продольной щелью. В момент нападения верхнечелюстная кость поворачивается, зубы выдвигаются вперёд. Мускулатура потягивает ножны и крепко прижимает отверстия протока железы к входному отверстию ядовитого зуба. Вследствие чего, под большим давлением впрыскивается яд [8].

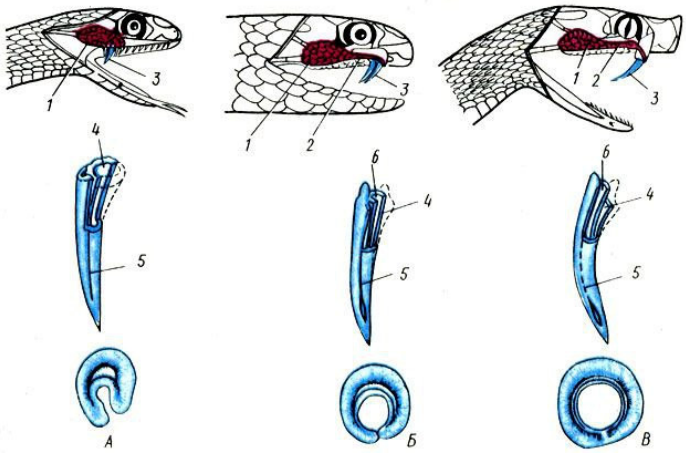

Рисунок 2 – Схема строения ядовитого аппарата змей.
А – ужеобразные; Б – аспиды; В – гадюковые; 1 – ядовитая железа; 2 – проток железы; 3 – ядовитые зубы; 4 – дренажная полость ядовитого зуба; 5 – борозда для стока яда; 6 – канал ядовитого зуба (Орлов Б.Н., 1990)

У ужеобразных присутствует железа Дювернуа *(Duvernoy gl.).* Это ядовита альвеолярно-трубчатая железа, протоки которой заканчиваются у основания ядовитых зубов ужей. Состоит из серозно-слизистых клеток в размере от 5 до 3 миллиметров, у взрослых особей имеет желтоватый оттенок. Тело состоит из секреторной части и сети внутренних протоков. В дальнейшем из этих внутренних протоков выводятся в основной проток. Состоит

из ряда коротких протоков, каждый из которых соединен с ротовой полостью, а отверстия протоков губных желез расположены вдали от самих зубов [2].

Строение ротовое полости змей во многом отличается от других животных. Основные особенности, позволяющие им заглатывать пищу, значительно превышающих их собственный размер, это подвижные челюсти и строение гортани. Наличие желез и зубов позволяет легче охотиться, и оборонятся от противников.

СПИСОК ЛИТЕРАТУРЫ

1. Бабанакова, П.А. Особенности кожного покрова млекопитающих и пресмыкающихся / П.А. Бабанакова, Т.П. Шубина // Донской Государственный Аграрный Университет. – 2024. – С. 666 – 669.
2. Биккинина, Р.Б. Гистоморфологическое строение железы Дювернуа ужовых змей / Р.Б. Биккинина и П.В. Зирук. // Саратовский государственный университет генетики. – 2023. - С. 16 – 19.
3. Кольцова, Е.В. Сравнительная анатомия дыхательной системы птиц и рептилий / Кольцова Е.В. И Чопорова Н.В. // Донской Государственный Аграрный Университет. – 2023. – С. 405-409.
4. Порублев, В.А. Биология и морфология змей: учебное пособие/ В.А. Порублев. – Ставрополь: Изд-во СтГАУ «АГРУС», 2008. – с., ил.
5. Орлов, Б.Н. Ядовитые животные и растения СССР: справочное пособие для студентов вуза по спец. «Биология» / Орлов Б.Н., Гелашвили Д.Б. И Ибрагимов А.К. – Москва: Высш. шк., 1990. – 272 с.
6. Смолянинова, Ю.А. Анатомические особенности строения зубов у представителей класса рептилий / Смолянинова Ю.А. // Дон Гау. – 2020. -С. 13-18.
7. Слюсарева, Т.М. Язык. Сердечно-сосудистая, дыхательная и пищеварительная системы змей / Слюсарева Т.М. И Шубина Т.П. // Донской Государственный Аграрный Университет. – 2023. – С 370-373.
8. Чернятина, А.И. Особенности физиологии ядовитых животных / А.И. Чернятина, Е.Д. Сотникова // российский университет дружбы и народов. – 2024. – С. 202-208.

УДК 619: 611.72: 599.735.4

СУСТАВНОЙ АППАРАТ ОКАПИ

Ю.М. Чуманова, студентка
Научный руководитель: М.В. Лазарева, канд. ветеринар. наук, доцент
Новосибирский государственный аграрный университет

Аннотация. Окапи, до недавнего времени считающиеся вымершими животными, представляют собой семейство жирафовые. Жирафы крайне удивительные животные, в своем семействе осталось всего 2 ныне существующих вида. Они являются китопарнокопытными и отличаются своей особой необычной походкой. Также немало отличий в строении их скелета, соответственно и в суставном аппарате присутствуют отличительные от всех остальных плацентарных млекопитающих признаки.

Ключевые слова: окапи, сустав, опорно-двигательный аппарат.

Окапи (лат. Okapia johnstoni), также известный как лесной жираф, конголезский жираф и зебровый жираф, является парнокопытным млекопитающим, которое является эндемиком северо - восточной части Демократической Республики Конго в Центральной Африке (рис. 1). Однако неинвазивная генетическая идентификация предполагает, что популяция произошла также к юго - западу от реки Конго. Это единственный вид в роду Okapia. Хотя окапи имеет полосатые отметины, напоминающие зебр, он наиболее тесно связан с жирафом. Окапи и

жираф являются единственными живыми членами семейства жирафовых. Окапи в дикой природе по приблизительным данным насчитывается всего до 40 тысяч.

Рисунок 1 – Окапи

Окапи достигает около 1,5 м в высоту в холке и имеет типичную длину тела около 2,5 м. Его вес колеблется от 200 до 350 кг. Длинная шея и большие, гибкие уши, шерсть от шоколадного до красновато-коричневого цвета, что сильно контрастирует с белыми горизонтальными полосами и кольцами на ногах и белыми лодыжками. У самцов окапи на голове есть короткие, отчетливые роговидные выступы, называемые оссиконами, длиной менее 15 см. У самок оссиконы отсутствуют [1].

Окапи обладает большим количеством палочковых клеток в сетчатке, что облегчает ночное зрение, а также присутствует эффективная обонятельная система. Большие слуховые буллы височной кости обеспечивают сильное чувство слуха. Зубы имеют низкую коронку и мелкие заострения, эффективно режут нежную листву [2, 3]. Большая слепая кишка и толстая кишка помогают в микробном пищеварении, а быстрая скорость прохождения пищи обеспечивает более низкое переваривание клеточной стенки, чем у других жвачных животных [3, 4].

Окапи иноходцы, что приводит к отличиям в опорно-двигательном аппарате. Иноходь - походка четвероногих животных, образующаяся за счет попеременного движения правой или левой ноги. Например, в то время как правая задняя нога и правая передняя нога одновременно или почти одновременно поддерживают вес, противоположная левая пара ног находится в воздухе и совершает мах вперед [5, 6].

Также окапи являются парнокопытными животными, ноги заканчиваются увеличенными скакательными суставами и большими, широкими и тяжелыми закругленными копытами, их копыта формируются из третьего и четвертого пальцев; боковые пальцы не развиты. Окапи имеют приблизительно пятьдесят позвонков и, как у всех млекопитающих, семь шейных позвонков (рис. 2). Грудные позвонки, особенно четвертый и пятый, имеют большие выступающие вперед дорсальные шипы, которые формируют заметный плечевой горб. Этот горб служит якорем для присоединения крупных мышц, поддерживающих голову и шею. На черепе имеется большое количество костных выростов, которые значительно увеличивают вес черепа. Вся его верхняя часть состоит из больших воздушных пазух, которые образуются костями, формирующими своего рода крышу; эти кости разделяются в середине и расходятся в стороны. Пространство между ними затем заполняется тонкими костными пластинами [1, 7].

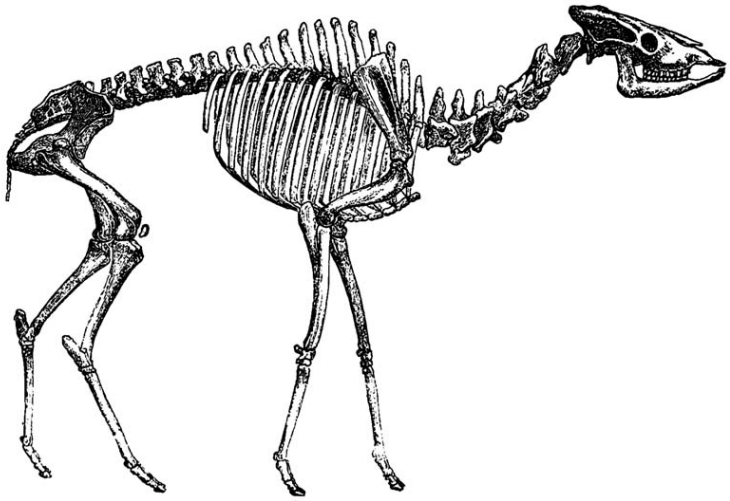

Рисунок 2 – Схематичное изображение строения скелета окапи

Ноги окапи очень сильные, но по внешнему виду об этом нельзя сказать, ведь они достаточно тонкие относительно остального тела. Исследователи из Королевского ветеринарного колледжа (RVC) в Лондоне обнаружили, что поддерживающая связка защищена бороздкой в костях голени животных. У окапи эта бороздка гораздо глубже, чем у других животных, таким образом это помогает поддерживать вес своего тела. Кости их ног подвергаются высокой механической нагрузке [7].

В результате эволюции появилось животное с очень длинными ногами, но относительно небольшой мускулатурой. Проводились исследования с применением гидравлического пресса, что показало, что ноги оставались вертикальными и устойчивыми без дополнительной поддержки, даже когда ученые прикладывали нагрузки, немного превышающие вес тела [7]. Они могут поддерживать себя на ногах, не задействуют при этом слишком много мышц. Так как окапи практически все сутки находятся в движении, просто за счет костей невозможно миновать напряжение мышечной мускулатуры. Изменения для адаптации к такому образу жизни затрагивают также суставы. Они схожи с суставами жирафа, отличаясь от всех остальных млекопитающих животных, их суставные сумки более глубокие, а содержание коллагена и кальция в них больше. Связки поддерживающие суставы отличаются большей прочностью [7].

Капсула тазобедренного сустава более глубокая, что лишает процента мобильности, но защищает животное от вывиха. После рождения окапи встает на ноги в течении 30 минут и способными защититься бегством от хищников, в условиях тропиков, для этого требуется усиленное сочленение суставов. Также на это влияет различие в высоте посадки передних и задних конечностей. Плечевая конечность выше (длиннее) задних, что дает дополнительную нагрузку на круп окапи [6].

Окапи по-настоящему интересные животные, о которых изучено крайне мало. Они во многом отличаются от большинства млекопитающих своей биомеханикой и морфологией [8]. Это следствие уединенной и камерно закрытой эволюции данного вида в отстранённом ареале с сложными условиями для адаптации.

СПИСОК ЛИТЕРАТУРЫ

1. Ивантер, Э.В. Млекопитающие мира : учебное пособие для вузов / Э.В. Ивантер. — Санкт-Петербург : Лань, 2024. — 612 с. — ISBN 978-5-507-49925-0. — Текст : электронный // Лань : электронно-библиотечная система. — URL: https://e.lanbook.com/book/436244 (дата обращения: 10.11.2024). — Режим доступа: для авториз. пользователей.

2. Шукер, К. Потерянный ковчег: новые и вновь открытые животные двадцатого века. Лондон: HarperCollinsPublishers, 1993. – 235 с.
3. Харт, Дж. А. Выбор корма, доступность леса и использование пространства окапи (Okapi johnstoni), жирафом тропических лесов Заира. Ongules/Ungulates 91: 217-221, 1992. – 322 с.
4. Осевой скелет животных (видовые особенности): методические указания / составитель Т.П. Рыжакина. — Вологда : ВГМХА им. Н.В. Верещагина, 2018. — 72 с.
5. Ливанова, Т.К. Лошади. — М.: АСТ, 2001. — 256 с.
6. Дземски Г. Functionsmorphologische Betrachtungen der Halsstellung bei Zoogiraffen. Зоол: Garten N.F. 75, 2005. с. 189-201.
7. IEA (Институт прикладной экологии) 1998. Okapia johnstoni. В African Mammals Databank - A Databank for the Conservation and Management of the African Mammals Vol 1 and 2. Брюссель: Европейская комиссия Директорат. Доступно онлайн по адресу http://gorilla.bio.uniroma1.it/amd/amd146b.html
8. Лазарева, М.В. Сравнительная характеристика синовиальной среды млекопитающих / М.В. Лазарева, О.В. Распутина // Вестник Бурятской государственной сельскохозяйственной академии им. В.Р. Филиппова. – 2019. – № 2(55). – С. 76-89.

УДК 611.018:576.3

СОВРЕМЕННЫЕ ПРЕДСТАВЛЕНИЯ ОБ АПОПТОЗЕ КЛЕТОК. ПРИЧИНЫ И МЕХАНИЗМЫ АПОПТОЗА

М.В. Шадеркин, студент
Научный руководитель: Р.Г. Уткина, ст. преподаватель
Новосибирский государственный аграрный университет

Аннотация. Статья посвящена современным представлениям об апоптозе. Также анализируется связь апоптоза с заболеваниями, такими как рак и нейродегенеративные расстройства, и подчеркивается его значимость для иммунной системы.

Ключевые слова: апоптоз, программируемая клеточная смерть, гомеостаз, молекулярные каскады, белки Bcl-2, каспазы, причины активации, генетические изменения, заболевания, рак, нейродегенеративные расстройства, иммунная система.

Термин «апоптоз» был введен в 1972 году учеными Клодом Либерманом и Дэвидом У. Фоксом. Они описали этот процесс как целенаправленное и искусственное разрушение клеток, которое отличается от некроза. Первые эксперименты по исследованию апоптоза проводились на эмбриональных клетках и клеточных культурах. Апоптоз — это запрограммированный процесс клеточной смерти, который играет ключевую роль в сохранении гомеостаза в организме. Он помогает удалять старые, повреждённые или ненужные клетки, что важно для нормального функционирования тканей и органов. В медицине он связан с различными заболеваниями: нарушения в механизмах апоптоза могут приводить к проблемам, таким как рак, автоиммунные болезни и нейродегенеративные расстройства [2].

С начала 90-х годов XX века исследования апоптоза получили широкое распространение благодаря открытиям ключевых генов и белков, регулирующих этот процесс, таких как ген p53 и белки семейства Bcl-2. В последние десятилетия интерес к апоптозу значительно возрос из-за его важности в патологии и терапии различных заболеваний, включая рак и неврологические расстройства. Современные исследования направлены на понимание молекулярных механизмов апоптоза и его роли в развитии и лечении болезней.

Апоптоз может быть вызван различными внешними факторами, такими как стресс (например, физическое или химическое воздействие), инфекции (вирусные или бактериальные) и токсин (вредные вещества, которые могут повредить клеточные структуры).

К внутренним факторам, приводящим к апоптозу, относятся генетические изменения, такие как мутации в ДНК, а также повреждения, вызванные окислительным стрессом или радиацией. Эти изменения могут нарушить нормальные процессы клеточного цикла и активировать механизмы саморазрушения [6].

Клеточные сигналы играют ключевую роль в инициации и регуляции апоптоза. Взаимодействие с рецепторами на клеточной поверхности (например, рецепторами суперсемейства TNF) может инициировать каскад событий, ведущих к активации апоптотических белков. Также существуют внутриклеточные сигналы, включая изменение уровня ионов кальция и активацию каспаз, которые непосредственно участвуют в процессе апоптоза [1].

Основные этапы процесса:

1. Инициация - начинается с активации сигналов, вызывающих апоптоз, таких как связывание внешних сигнальных молекул с рецепторами на поверхности клетки. Это может быть, например, взаимодействие с рецепторами смерти.

2. Прогрессия - на этом этапе активируется каскад биохимических реакций, который включает фосфорилирование и активацию различных молекул. Это приводит к изменениям в клеточной физиологии и подготовке к самоубийству.

3. Исполнение – конечный этап, когда начинают работать каспазы – специфичные протеазы, которые разрезают клеточные белки, воздействуя на структуры, такие как ДНК, что приводит к распаду клетки.

Апоптотические каскады представляют собой сложную сеть молекул и их взаимодействий. Основные регуляторы включают проапоптотические и антиапоптотические белки. Проапоптотические белки (например, Bax и Bak) способствуют апоптозу, тогда как антиапоптотические белки (как Bcl-2) препятствуют этому процессу, поддерживая клеточную жизнь. Влияние белков Bcl-2 и каспаз Белки Bcl-2 играют критическую роль в регуляции апоптоза. Они могут либо поддерживать выживание клетки, либо способствовать ей погибнуть в зависимости от баланса между проапоптотическими и антиапоптотическими белками. Каспазы, в свою очередь, - это ключевые молекулы, исполняющие программу апоптоза. Их активация приводит к структурным изменениям в клетке и, в конечном счете, к её самоуничтожению [3].

Апоптоз играет важную роль в поддержании гомеостаза клеток, и его нарушения могут привести к развитию рака. Он препятствует накоплению поврежденных клеток, которые могут стать злокачественными. Многие опухолевые клетки обладают мутациями, которые отключают механизм апоптоза, позволяя им бесконечно делиться и вызывать рост опухоли. Кроме того, белки, такие как Bcl-2, часто переэкспрессируются в опухолевых клетках, что способствует их выживанию [4].

При нейродегенеративных заболеваниях, таких как болезнь Альцгеймера и болезнь Паркинсона, апоптоз может способствовать потерям нейронов. В этих состояниях наблюдается повышенная активность апоптозных каскадов, что ведет к гибели нейронов. Нарушения в регуляции апоптоза могут ухудшать симптомы и прогрессирование этих заболеваний, так как погибшие нейроны не восстанавливаются.

Апоптоз играет критическую роль в иммунном ответе, обеспечивая элиминацию патологических клеток, таких как инфицированные или опухолевые. Правильная регулировка апоптоза необходимых Т-клеток и других иммунных клеток важна для поддержания баланса между активацией и ингибированием иммунного ответа. Некоторые вирусы могут блокировать апоптоз, чтобы избежать уничтожения, что может негативно сказаться на иммунной системе и привести к хроническим инфекциям [7].

Современные молекулярные и клеточные технологии позволяют исследовать механизмы апоптоза с высокой точностью. Методы флуоресцентной микроскопии, такие как флуоресцентная проточная цитометрия, используются для выявления и количественной оценки клеток на разных стадиях апоптоза. Применение исходных методик, таких как тест TUNEL, позволяет обнаруживать повреждение ДНК, характерное для апоптоза. Кроме того,

использование западного блота и иммунопреципитации помогает выявлять и анализировать белки, участвующие в каскаде апоптоза.

Генетические инструменты, такие как CRISPR/Cas9 и RNA-интерференция, позволяют исследователям модифицировать гены, связанные с апоптозом, и изучать их функции. С помощью этих технологий можно селективно отключать или активировать гены, что помогает выяснить, как определенные молекулы, например, белки Bcl-2 или каспазы, регулируют процессы клеточной смерти. Генетические маркеры также позволяют отслеживать на уровне клеток терапевтические эффекты и взаимодействие различных путей, связанных с апоптозом [5].

Потенциал для создания новых терапий. Знания о механизмах апоптоза открывают перспективы для разработки новых терапий при различных заболеваниях, включая рак, нейродегенеративные расстройства и аутоиммунные болезни. Например, препараты, которые модифицируют активность каспаз или белков семейства Bcl-2, могут способствовать индукции апоптоза в раковых клетках, что повышает эффективность химиотерапии. В отличие от этого, средства, подавляющие апоптоз, могут быть полезны при лечении заболеваний, связанных с избыточной клеточной смертью, таких как болезнь Альцгеймера. Таким образом, понимание решений о том, когда и как клетка должна погибать, способствует созданию более целенаправленных и безопасных методов лечения.

Понимание апоптоза также имеет огромное значение для регенеративной медицины. Умение управлять процессами клеточной смерти и выживания может помочь в разработке технологий для восстановления тканей и органов. Например, контроль над апоптозом в стволовых клетках может помочь оптимизировать их использование для трансплантации и терапии, повышая шансы на успешное восстановление повреждённых тканей. Использование апоптоза для устранения нежелательных клеток в процессе регенерации также позволяет улучшить исходы лечения, минимизируя риски отторжения или развития опухолей [7].

Апоптоз играет важную роль в поддержании гомеостаза и функционирования организма. Понимание механизмов апоптоза стало основой для разработки новых терапий в борьбе с раком и другими заболеваниями. Знания о процессе клеточной смерти позволяют целенаправленно манипулировать им для достижения терапевтических эффектов, что открывает новые горизонты в медицине.

Будущие исследования в области апоптоза должны сосредоточиться на детальном изучении механизма регуляции этого процесса. Выявление новых молекул и сигнальных путей может привести к созданию инновационных терапий, направленных на профилактику и лечение различных заболеваний. Кроме того, изучение взаимодействий между апоптозом и другими клеточными процессами, такими как аутофагия и некроз, может дать новые инсайты в динамику клеточной жизни. Следовательно, исследования в области апоптоза имеют потенциал не только для улучшения существующих методов лечения, но и для открытия новых подходов в медицинской практике.

СПИСОК ЛИТЕРАТУРЫ

1. Григорьев, А.И. Апоптоз: основные механизмы и функции / А.И. Григорьев, Е.С. Сутягин // Российский журнал биологии. – 2010. – № 63. – С. 17–25.
2. Нагата, С. Апоптоз: механизм и значение / С. Нагата// Элементы биоинформатики. – 2000. – № 9. – С. 24–30.
3. Заварзин, А.Л. Механизмы программированной клеточной гибели / А.Л. Заврзин // Клеточная биология. – 2015. – № 57. – С. 11–18.
4. Лебедева, Н.И. Взаимосвязь апоптоза и рака / Н.И. Лебедева, А.С. Теренин // Онкология. 2018. – № 60. – С. 51–56.
5. Костюков, А.И. Биоограничительные механизмы: роль апоптоза в клеточных процессах / А.И. Костюков // Вестник Академии наук. – 2011. – № 81. – С. 243–256.
6. Шахбазян, А.М. Апоптоз и его роль в патологии / А.М. Шахбазян // Журнал экспериментальной и клинической медицины. – 2017. – № 23. – С. 202–207.

7. Смирнова, О.В. Апоптоз и его молекулярные мишени / О.В. Смирнова // Молекулярная генетика. – 2019. – № 29. – С. 450–460.

УДК 619:[611.33+612.3]:636.295

ОСОБЕННОСТИ АНАТОМИИ ЖЕЛУДКА И ФИЗИОЛОГИИ ПИЩЕВАРЕНИЯ ВЕРБЛЮДА

М.В. Шадеркин, студент
О.В. Распутина, д-р ветеринар. наук, профессор
Новосибирский государственный аграрный университет

Аннотация. На основе литературных источников, была изучена информация об особенностях анатомии и физиологии желудка верблюда, которые позволяют этому животному адаптироваться к экстремальным условиям среды обитания. Рассматриваются адаптации, которые помогают верблюдам усваивать жёсткие растительные корма и экономно использовать воду.

Ключевые слова: желудок, пищеварительная система, адаптация, пустынная флора, микрофлора, ферменты, жёсткие корма, водообмен.

Желудок верблюда, в отличие от других жвачных, имеет три камеры и состоит из рубца, сетки и сычуга (книжка отсутствует). Рубец представляет собой большое хранилище для пищи, где происходит её размягчение и сбраживание. В нижней части рубца находятся два выпячивания – водоносные мешки, которые накапливают жидкую часть корма и помогают сохранять запасы воды в желудке. Сетка функционирует как распределитель пищи и расположена немного справа от рубца, и значительно его меньше по размеру. Из сетки часть более подготовленного корма направляется в сычуг, остальная возвращается в ротовую полость для повторного пережёвывания. Сычуг является истинным желудком, узкий, вытянут в длину. Сычужные железы секретируют непрерывно, выделяя в течение суток большое количество сока [1, 2, 3].

Процесс переваривания корма в желудке происходит следующим образом:

1. Корм попадает в рубец, где измельчается.
2. Измельчённая часть корма отрыгивается в ротовую полость и пережёвывается.
3. Пережеванный корм возвращается в рубец.
4. После нескольких таких циклов корм перемещается в сетку, а затем в сычуг, где происходит обработка кормовой массы ферментами сычужного сока.

Общая схема строения многокамерного желудка верблюда представлена на рисунке 1.

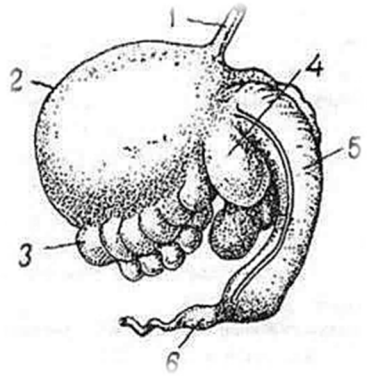

Рисунок 1 – Желудок верблюда: (1 – пищевод; 2 – рубец; 3 – водоносные мешки; 4 – сетка; 5 – сычуг; 6 – часть тонких кишок (Климов А.Ф., 1950)

Особенности пищеварения в желудке верблюда такие же, как у представителей жвачных. Расщепление веществ корма осуществляется ферментами симбионтных микроорганизмов: целлюлозолитических, амилолитических и молочнокислых бактерей, а также простейших рубца.

Целлюлозолитические бактерии расщепляют и переваривают клетчатку, которая является источником энергии и регулятором моторики преджелудков, до более простых форм (дисахаридов и моносахаридов). Продукты расщепления подвергаются различным видам брожения. Амилолитические и молочнокислые бактерии рубца также принимают участие в углеводном обмене и играют важную роль при сбраживании простых углеводов (глюкозы, мальтозы, галактозы, лактозы и сахарозы). При этом образуются летучие жирные кислоты (ЛЖК): молочная, уксусная, пропионовая и масляная. Всосавшиеся в кровь ЛЖК используются организмом жвачных в качестве главного источника энергии. Простейшие рубца используют для своего питания клетчатку, подвергают корм механической обработке и обеспечивают его доступность для действия бактериальных ферментов. Кроме того, инфузории способны расщеплять крахмал до летучих и нелетучих жирных кислот. В процессе жизнедеятельности микроорганизмы рубца синтезируют витамины группы В: рибофлавин, тиамин, никотиновую, фолиевую и пантотеновую кислоты, биотин, пиридоксин, цианкобаламин, а также жирорастворимый витамин К (филлохинон) Микрофлора преджелудков, попадая вместе с кормом в сычуг, разрушается под действием соляной кислоты и подвергаются гидролизу в результате ферментативной деятельности сычужного сока. Белок микроорганизмов (бактерий, инфузорий, грибов) содержит незаменимые аминокислоты, является полноценным и используется организмом животного. Поэтому растительный корм в результате деятельности микроорганизмов становится высококачественным продуктом растительно-животного происхождения [1-3, 5-7].

В нижней части рубца находятся два выпячивания – водоносные мешки, которые аккумулируют жидкую часть пищи и косвенно помогают накапливать воду в желудке. Постоянное измельчение пищи через пережёвывание позволяет верблюду длительное время обходиться без еды [3].

Уникальные адаптации к среде обитания: верблюд способен питаться грубыми и колючими растениями, обрывая только мягкие и питательные части тех, которые не поедает целиком. Эта способность объясняется тем, что слизистая рта покрыта крупными ороговевшими сосочками, а губы, особенно верхняя, раздвоены и обладают высокой подвижностью. В их рацион входят такие растения, как верблюжья колючка, полынь, саксаул и различные травы. Но при некоторых обстоятельствах верблюды могут перейти на всеядный тип питания [4].

Адаптации к нехватке воды и пищи: верблюды обладают способностью долго обходиться без воды и пищи. В суровых условиях они могут не пить до 30 дней и обходиться без еды несколько месяцев. Питательные вещества запасаются в виде жира в одном (Camelus dromedarius) или двух (Camelus bactrianus) горбах, что зависит от вида. В период достаточного питания в них накапливается жир, а в условиях нехватки пищи жир используется как источник энергии. Верблюды могут пить солёную воду. Они сохраняют жидкость в рубце, что позволяет им хорошо переносить обезвоживание. Существует ряд поведенческих адаптаций, направленных на экономию воды. Например, верблюд открывает свои ноздри только для вдоха или выдоха, что снижает потерю жидкости. Также у верблюдов наблюдается гибкая терморегуляция: их тело способно нагреваться до 40 градусов без вреда, потеть они начинают только при более высокой температуре воздуха [5].

Верблюд способен самостоятельно регулировать свою температуру. В зависимости от окружающих условий она может достигать 45°C, чтобы сохранить тепло, или охлаждаться до 35°C в жару. В отличие от других млекопитающих, верблюд начинает потеть только при температуре тела 41°C, так как дальнейший подъём температуры может угрожать его жизни [5].

Организм верблюда не только эффективно использует воду, но и накапливает её в больших количествах. Во время длительных переходов по засушливым районам животное может терять до 25% своей массы без вреда для здоровья. В критических условиях верблюд способен выживать даже при потере до 40% массы тела [4].

Ноздри верблюда плотно закрыты, что помогает минимизировать испарение воды, а кишечник содержит специальные клетки, способные поглощать всю воду, поступающую в организм. Моча у верблюдов очень концентрирована, а почки не только максимально всасывают воду, но и перерабатывают её, извлекая из мочи азот – важный элемент для синтеза белка [6].

У верблюдов эритроциты имеют овальную форму, что предотвращает их разрушение под осмотическим давлением. Даже при значительных потерях воды вязкость крови остаётся практически на прежнем уровне, так как воду отдают другие ткани, а плазма крови сохраняется как резерв в экстренных ситуациях [6].

Двугорбые верблюды могут долго терпеть голод. Они настолько адаптированы к тому, чтобы переживать на скудной пище, что постоянный недокорм для домашних верблюдов может быть менее вреден, чем переедание.

К тому же данный вид имеет гематологическую и биохимическую адаптацию к жизни в условиях высокогорья. Чтобы справляться со стрессом на больших высотах, у них наблюдается увеличение количества сегментоядерных и палочкоядерных нейтрофилов.

Анатомические особенности желудка верблюда и его физиология пищеварения адаптированы к условиям сурового пустынного климата и скудного питания. Многокамерная структура желудка способствует эффективному перевариванию грубой растительной пищи, позволяя извлекать максимальное количество питательных веществ. Особенности ферментативной активности и микробиоты обеспечивают оптимальный процесс брожения и усвоения целлюлозы. Эти адаптации играют ведущую роль в выживании и поддержании энергетического баланса верблюда в экстремальных условиях. Таким образом, изучение анатомии и физиологии пищеварения верблюда не только расширяет знания биологии этого уникального животного, но и может способствовать улучшению методов его кормления и хозяйственного использования.

СПИСОК ЛИТЕРАТУРЫ

1. Сидоренко, А.П. Особенности пищеварения у многопалых животных / А.П. Сидоренко. - 3-е изд., 2020. – С. 45-49.

2. Распутина, О.В. Система органов пищеварения: учеб. пособие / О.В. Распутина, А.П. Власов; Новосиб. гос. аграр. ун-т, Фак. вет. медицины. – Новосибирск: ИЦ НГАУ «Золотой колос», 2019. – 202 с.

3. Шатило, Н.Е. Ферментация и пищеварение у верблюдов: адаптационные механизмы / Н.Е. Шатило; Мир животных, 2019. – №6. – С. 22-27.

4. Белов, В. Р. Биология верблюдов: от экологии до анатомии / В.Р. Белов. – Агропромиздат, 2021. – 258 с.

5. Зайцев, С.И. Размножение и питание верблюдов в условиях пустыни / С.И. Зайцев. – Ветеринарная медицина, 2022. – выпуск 10. – 100-107.

6. Демина, А. В. Микробиота желудка верблюда: функции и значение. / А.В. Демина. – Научный вестник, 2019. – № 2. – С. 34-40.

7. Ручкина, Г.А. Верблюдоводство: Учебное пособие для студ. Вузов / Г.А.Ручкина, Р.З.Вахитова. – Костанай: ТОО «Костанайполиграфия», 2008. – 142 с.

УДК 591.5 :636.234.1

ЭТОЛОГИЯ КОРОВ ГОЛШТИНСКОЙ ПОРОДЫ

В.А. Шальнова, студентка
Научный руководитель: С.В. Баталова, канд. биол. наук, доцент
Новосибирский государственный аграрный университет

Аннотация. В статье рассматриваются поведенческие характеристики коров голштинской породы в условиях интенсивного ведения животноводства. Освещаются особенности питания, репродуктивного и материнского поведения, а также социальные связи и реакция на ограниченное пространство. Отмечается важность учета этологических аспектов для обеспечения комфорта животных и повышения их продуктивности.

Ключевые слова: этология, молочное скотоводство, поведение при кормлении, социальные отношения, порода.

Этология — это наука, изучающая поведение животных в природных или приближенных к ним условиях. Изучение поведенческих реакций крупного рогатого скота, в частности голштинской породы, играет ключевую роль в улучшении условий содержания и повышении продуктивности. Голштинские коровы славятся высокой молочной продуктивностью, а также ярко выраженными поведенческими особенностями, которые необходимо учитывать при организации ухода и содержания.

Голштинская порода характеризуется высокой степенью социализации, спокойным темпераментом и выраженным стадным инстинктом. Животные формируют устойчивые иерархические связи в группе, что необходимо учитывать при комплектовании стада. Они остро реагируют на стрессовые воздействия, включая резкие изменения условий или жесткое обращение [1].

Поведение, связанное с кормлением данной породы подчинено определённым ритмам и зависит от режима и доступности кормов. При свободном содержании животные питаются от 6 до 12 раз в сутки. Более продуктивные особи проводят за поеданием корма и жвачкой больше времени. Несоблюдение кормового режима или дефицит кормов могут вызывать у коров стресс, проявляющийся в виде агрессивного или угнетённого поведения [2].

Стоит отметить особенности питьевого поведения коров голштинской породы.

Животные пьют после употребления корма в конце дня и в вечерние часы. Их язык играет пассивную роль в питье, нос всегда держится над поверхностью воды. Свежая, чистая вода должна быть доступна им круглосуточно. Количество воды, потребляемой животными, зависит от сезона года, вида и породы животных. Вода служит незаменимой средой при химических превращениях в организме и, кроме того, важна для процессов терморегуляции. Потребление питьевой воды зависит от их породы, физиологического состояния организма, возраста и массы тела животного, величины удоя, от метеорологических факторов, состава корма и количества в нем соли, от температуры воды, вида поилок и индивидуальной привычки. Коровы отдают предпочтение отстоявшейся воде перед свежей, но от теплой отказываются. [3].

Так же наблюдаются характерные изменения в поведении у коров этой породы в период половой активности: возрастание подвижности, вокализация, попытки запрыгивания и облизывания других особей. У первотелок течка может быть слабо выражена, что затрудняет своевременное выявление готовности к осеменению. Материнский инстинкт у представителей породы развит умеренно, при этом в условиях интенсивного содержания нередко фиксируются случаи отказа от новорождённого, особенно у тех коров, что были выращены без контакта с матерью

При привязном содержании у коров могут проявляться признаки психологического дискомфорта, включая повторяющиеся движения (например, качание головой), агрессию или

апатию. Ограничение подвижности особенно тяжело переносится голштинами, что негативно сказывается на состоянии их конечностей и репродуктивного здоровья [4].

Социальный статус внутри стада определяется возрастом, массой тела и удойностью. Доминирующие животные имеют приоритет в доступе к кормам и местам отдыха. Как правило, конфликты между особями кратковременны и выражаются в минимальных физических взаимодействиях, таких как толчки или угрожающие позы [5]. Введение незнакомых животных в уже сформированную группу повышает уровень агрессии и стрессовую нагрузку [6].

В заключение можно сделать вывод, что знание поведенческих особенностей голштинской породы необходимо учитывать при разработке систем содержания, кормления и воспроизводства. Поведение коров является важным индикатором их общего состояния, а любые отклонения могут сигнализировать о проблемах в управлении. Соблюдение этологических принципов напрямую влияет как на благополучие животных, так и на их продуктивность.

СПИСОК ЛИТЕРАТУРЫ

1. Маслюк, А.Н. Этологическая характеристика голштинской и симментальской пород в условиях Уральского региона / А.Н. Маслюк, И.Ю. Шутова // Международный аграрной научный журнал «Молодежь и наука». – 2013. – № 1. – 24 с.

2. Баранова, Н.С Пищевое поведение высокопродуктивных коров при использовании активатора рубцового пищеварения / Н.С. Баранова, Г.Е. Хоштарий // Вестник АПК Верхневолжья. – 2020. – № 3 (59). – С. 34-39.

3. https://milknews.ru/longridv/kormlenie-korov-issledovanie.html

4. Лысов, В.Ф. Этология животных / В.Ф. Лысов, Т.Е. Костина, В.И. Максимов, под ред. Проф. В.И. Максимова. — М.: Колосс. – 2010. – 296 с.

5. Мотузко, Н.С. Физиологические основы этологии сельскохозяйственных животных: учебник / Н.С. Мотузко, Ю.И. Никитин– Витебск: ВГАВМ. – 2003. – 50 с.

6. Телебова С.В. Основы этологии животных: учебное пособие / С.В. Теребова, Л.В. Лапшин. — Уссурийск : Приморский ГАТУ. – 2010. – 250 с.

УДК 611.018:636.08

СТВОЛОВЫЕ КЛЕТКИ: ВИДЫ И ПРИМЕНЕНИЕ В ВЕТЕРИНАРИИ

С.Д. Шафигуллина, студентка
Научный руководитель: Р.Г. Уткина, ст. преподаватель
Новосибирский государственный аграрный университет

Аннотация. В статье представлен комплексный обзор современных знаний о стволовых клетках и их применении в ветеринарной медицине. Рассмотрены основные типы стволовых клеток: тотипотентные, плюрипотентные (включая эмбриональные и индуцированные), мультипотентные (гемопоэтические, мезенхимальные, нервные) и унипотентные, с подробным описанием их дифференцировочного потенциала, молекулярных маркеров и источников получения. Особое внимание уделено практическому применению клеточных технологий в различных областях ветеринарии: ортопедии (лечение тендинитов и остеоартритов), кардиологии (терапия дилатационной кардиомиопатии), дерматологии (заживление ран) и неврологии (регенерация нервной ткани). Описаны современные методы доставки клеточного материала и перспективные направления развития клеточной терапии, включая создание криобанков для хранения аутологичных стволовых клеток домашних животных.

Ключевые слова: стволовые клетки, регенеративная медицина, клеточная терапия, мезенхимальные стромальные клетки, гемопоэтические стволовые клетки, криоконсервация,

ортопедия, кардиология, дерматология, неврология, дифференцировка клеток, тканевая инженерия.

Тотипотентные стволовые клетки обладают наибольшим дифференцировочным потенциалом: они дают начало всем типам клеток эмбриона и внезародышевым тканям, таким как плацента и пуповина. К тотипотентным клеткам относятся оплодотворенная яйцеклетка и клетки на самых ранних стадиях развития эмбриона (2-8 бластомеров). Плюрипотентные стволовые клетки (ПСК), к которым относятся эмбриональные стволовые клетки (ЭСК), способны дифференцироваться во все клеточные типы трех зародышевых листков, но не могут образовывать внезародышевые ткани. ЭСК получают из внутренней клеточной массы бластоцисты на 4-7 день развития. Они экспрессируют специфические маркеры: транскрипционные факторы Oct-4, Nanog и SOX2, поверхностные антигены SSEA-3, SSEA-4 и TRA-1-60. Также к плюрипотентным клеткам относятся первичные половые клетки и клетки эмбриональных карцином. Мультипотентные стволовые клетки имеют более ограниченный потенциал дифференцировки по сравнению с плюрипотентными. К ним относятся: гемопоэтические стволовые клетки (ГСК), находящиеся в костном мозге, пуповинной и периферической крови и дают начало всем клеткам, мезенхимальные стволовые клетки (МСК), выделяемые из костного мозга, жировой ткани и пульпы зуба (могут дифференцироваться в остеоциты, хондроциты, адипоциты и кардиомиоциты), нервные стволовые клетки, способные образовывать нейроны, астроциты и олигодендроциты. Унипотентные стволовые клетки обладают наиболее ограниченным потенциалом и дифференцирутся только в один тип клеток: стволовые клетки, формирующие кератиноциты, и сателлитные клетки мышечной ткани [1, 2, 3, 4].

Фетальные стволовые клетки (ФСК) выделяют из тканей зародыша на 9-12 неделе развития (абортивный материал). Они занимают промежуточное положение между эмбриональными и взрослыми стволовыми клетками, обладая высокой пролиферативной активностью. Индуцированные плюрипотентные стволовые клетки (ИПСК) получают путем репрограммирования обычных соматических клеток (например, фибробластов) в плюрипотентное состояние с помощью факторов транскрипции (Oct-4, Sox2, Klf4, c-Myc). ИПСК представляют собой этичную альтернативу эмбриональным стволовым клеткам.

Тканеспецифичные стволовые клетки отвечают за обновление клеточного состава различных тканей. Выделяют эндотелиальные стволовые клетки (маркеры CD34, VEGF-рецепторы), обонятельные стволовые клетки (способные к регенерации нейронов) и тестикулярные стволовые клетки, чей потенциал близок к эмбриональным [5].

Основными источниками стволовых клеток являются костный мозг, жировая ткань, хрящевая ткань, роговица глаза (лимб), пульпа зуба, пуповина (пупочный канатик), пуповинная кровь, периваскулярное пространство пупочной вены, вартонов студень [6].

Основные направления применения стволовых клеток в ветеринарии.

Ортопедия и травматология. Стволовые клетки активно применяются для лечения тендинита у лошадей и остеоартрита у различных животных (преимущественно собак). Исследования показывают, что 90% лошадей, получивших БМ-МСК, возвращаются к спортивной активности. При остеоартрите внутрисуставные инъекции МСК показывают значительное уменьшение боли и улучшение подвижности суставов, с положительным эффектом, сохраняющимся до 6 месяцев. МСК из жировой ткани предпочтительнее, так как их легче забирать, и они содержат больше клеток, в отличие от костного мозга, который может вызывать серьезные побочные эффекты. Преимущества МСК-терапии включают безопасность и участие клеток в естественных процессах восстановления. Перспективные направления включают разработку аллогенных продуктов и использование индуцированных плюрипотентных стволовых клеток (iPS). Для широкого внедрения этих методов необходимо провести дополнительные исследования для стандартизации протоколов и оценки долгосрочной эффективности [7, 8].

Кардиология. Клеточная терапия при дилатационной кардиомиопатии (ДКМП) представляет собой перспективное направление в лечении этого заболевания. В настоящее время используются различные типы стволовых клеток: мезенхимальные стволовые клетки (МСК), гемопоэтические стволовые клетки (CD34+), клетки пуповинной крови и миобласты. МСК могут быть как аутологичными, так и аллогенными. Исследования, такие как POSEIDON-DCM, показали, что аллогенные МСК более эффективны, чем аутологичные, способствуя улучшению фракции выброса левого желудочка (ФВ ЛЖ) и снижению уровня воспалительных маркеров, таких как ФНО-α. Клетки CD34+, вводимые интракоронарно: улучшение перфузии миокарда, сократительной функции и качества жизни пациентов. Клетки пуповинной крови (CD34+, CD133+): стимуляция ангиогенеза. Аллогенные субэпителиальные клетки пуповинной крови: улучшение ФВ ЛЖ и уменьшение дилатации желудочков. Миобласты: улучшение сократительную функцию миокарда. Методы доставки клеток критически важны для эффективности терапии. Интракоронарное введение позволяет доставлять клетки в коронарные артерии, однако его эффективность зависит от удержания клеток в миокарде. Трансэндокардиальное (интрамиокардиальное) введение с использованием системы NOGA-XP обеспечивает более точную доставку в поврежденные участки и демонстрирует лучшие результаты. Ретроградное введение в коронарный синус также применяется, особенно для клеток пуповинной крови. Терапия демонстрирует высокий профиль безопасности, особенно при использовании аллогенных МСК и клеток пуповинной крови, где риск иммунного отторжения минимален [9].

Дерматология. Традиционные методы лечения не всегда обеспечивают качественную регенерацию, что делает клеточную терапию актуальным подходом. Клеточная терапия с использованием мультипотентных мезенхимальных стромальных клеток (ММСК) и стромально-васкулярной фракции (СВФ) демонстрирует высокую эффективность в заживлении ран. Эти клетки участвуют во всех стадиях регенерации: модулируют воспаление, стимулируют пролиферацию эпителия и фибробластов, способствуют ангиогенезу. Их действие основано на паракринном эффекте — выделении цитокинов, хемоаттрактантов и факторов роста, которые ускоряют восстановление тканей [10].

Также в ветеринарии клеточную терапию применяют в лечении неврологических заболеваний (например, неврологические расстройства на фоне грыжи диска у собак, регенерация тканей спинного мозга у свиней) [11, 12].

Столичные исследователи разработали уникальную технологию сохранения стволовых клеток, открывающую новые возможности в лечении и увеличении продолжительности жизни домашних питомцев. Специалисты создали специализированный криобанк для хранения биоматериала домашних животных. Особенность разработки заключается в возможности использования аутологичных стволовых клеток пациента, что особенно важно для животных с противопоказаниями к донорским препаратам. Технологический процесс включает: забор биоматериала во время плановых процедур (например, при стерилизации), лабораторное выделение и культивирование стволовых клеток, создание персонализированных биоветеринарных препаратов. Разработанные клеточные продукты демонстрируют комплексное терапевтическое действие: останавливают некротические процессы, купируют воспаления, ускоряют заживление повреждений, стимулируют регенерацию соединительной ткани. Препараты могут применяться как местно, так и системно (внутривенно), в зависимости от характера заболевания. Эта инновация открывает новые перспективы в лечении возрастных и хронических патологий у домашних животных [13].

СПИСОК ЛИТЕРАТУРЫ

1. Лытаев, В.И. Особенности стволовых клеток: их свойства, механизмы, старение и омоложение / В.И. Лытаев, Д.Я. Чурин, Д.В. Семикин // Научное сообщество студентов XXI столетия. Естественные науки. – 2022. – С. 5.

2. Лыков, А.П. Мезенхимные стволовые клетки: свойства и клиническое применение / А.П. Лыков // Сибирский научный медицинский журнал. – 2023. – № 2. – С. 40-53.

3. Грищенко, Н.В. Гемопоэтические стволовые клетки / Н.В. Грищенко // Современная медицина: новые подходы и актуальные исследования. – 2018. – С. 93–100.

4. Свист, П.Г. Лечение нейродегенеративных заболеваний путем использования нервных стволовых клеток / П.Г. Свист, Д.А. Ахмедзянова // Prospective research solutions. – 2021. – С. 170–183.

5. Стволовые клетки и их физиологические эффекты / А.В. Москалев, Б.Ю. Гумилевский, А.В. Апчел [и др.] // Вестник Российской Военно-медицинской академии. – 2019. № 4(68). – С. 172–180.

6. Получение и культивирование стволовых клеток из пуповины и других тканей человека. Краткий обзор и первичный эксперимент / О.В. Протасов, В.Е. Чернов, М.В. Титова [и др.] // Известия Российской военно-медицинской академии. – 2020. – Т. 39, № S3-1. – С. 119–126.

7. Алексеев, К.Д. Мезенхимальные стволовые клетки в регенеративной медицине / К.Д. Алексеев, Н.В. Пименов // Актуальные проблемы ветеринарной медицины, товароведения и экспертизы сырья и продуктов животного и растительного происхождения, зоотехнии и биотехнологии. – 2022. – С. 316–318.

8. Гуляева, Т.А. Перспективы применения стволовых клеток в ветеринарии / Т.А. Гуляева // Научный журнал молодых ученых. – 2022. – № 4(29). – С. 5–11.

9. Клеточная терапия дилатационной кардиомиопатии: состояние проблемы / А.А. Сафиуллина, Т.М. Ускач, С.Н. Терещенко [и др.] // Журнал сердечная недостаточность. – 2017. – Т. 18, № 3. – С. 225–232.

10. Надеждин, Д.В. Перспективные методы лечения ран кожи в ветеринарии / Д.В. Надеждин // Ветеринария Кубани. – 2021. – № 2. – С. 52–53.

11. Козлов, Н.А. Использование стволовых клеток при тяжелых стадиях неврологических расстройств на фоне грыжи диска у собак / Н.А. Козлов // Ветеринарный врач. – 2012. – № 4. – С. 39–41.

12. Амиров, Д.Р. Использование мезенхимальных стволовых клеток для стимуляции регенерации тканей спинного мозга при экспериментальной контузионной травме у свиней / Д.Р. Амиров, М.А. Сергеев // Национальная ассоциация ученых. – 2020. – № 62-3 (62). – С. 4–8.

13. Российские ученые создали банк стволовых клеток домашних животных // ТАСС Наука: [электронный ресурс]. URL: https://nauka.tass.ru/nauka/22704249 (дата обращения: 05.05.2025).

УДК 619:612.397.81

БИОЛОГИЧЕСКОЕ ЗНАЧЕНИЕ ХОЛЕСТЕРИНА. ДЕЙСТВИЕ СТАТИНОВ

Е.Н. Шацкая, студентка
О.В. Распутина, д-р ветеринар. наук, профессор
Новосибирский государственный аграрный университет

Аннотация. Холестерин один из самых обсуждаемых и важных элементов организма животных. Он играет ключевую роль в нормальном функционировании клеток и имеет влияние на здоровье всего организма в целом. В статье приводятся данные о физиологическом значении холестерина, содержании общего холестерина в сыворотке крови различных видов животных, кратко характеризуется действие статинов.

Ключевые слова: холестерин, липопротеиды высокой плотности, липопротеиды низкой плотности, статины.

Холестерин, или холестерол – органическое соединение, важнейший компонент жирового обмена. Он обладает сложной химической структурой, относится к группе стероидов и является жизненно важным элементом для живого организма [1].

Одна из основных функций холестерина заключаются в обеспечение стабильности, прочности и проницаемости клеточных мембран. Известно, что около 24% холестерина в организме участвует в формировании мембран эритроцитов. Холестерин также играет роль в защите эритроцитов от гемолитических ядов. Холестерин является основным липидным компонентом мозга (23–25% всего холестерина сосредоточено в мозге), содержание которого поддерживается на уровне 15–30 мг/г ткани, средний показатель в других тканях – 2–3 мг/г [2]. Он необходим для нормальной структуры и функционирования клеточных мембран нейронов, участвует в передаче нервных импульсов, а также в формировании миелиновой оболочки, которая обеспечивает быструю передачу сигналов. Вторая функция холестерина, от которой зависит жизнедеятельность всего организма – участие в синтезе биологически активных веществ, среди которых: витамин D – (обмен кальция и фосфора); женские и мужские половые гормоны (эстроген, прогестерон, тестостерон) – регулируют работу половой системы; гормоны коры надпочечников (альдостерон, кортизол) – регулируют минеральный обмен, водно-солевой, влияют на состояние сосудов; соли желчных или холевых кислот – участвуют в переваривании жиров, активируют ферменты печени [3].

В организме существуют два вида холестерина: свободный, который является частью клеточных мембран, и этерифицированный, входящий в состав липопротеинов. Нарушение обмена приводит к его отложению в тканях и клетках органов, вызывая патологии. Отложение холестерина в мембранах клеток может способствовать развитию атеросклероза. Повышенное содержание общего холестерина в крови наблюдается при различных заболеваниях, таких как алиментарное бесплодие у коров, гепатит, цирроз печени, хроническая почечная недостаточность, а также гипофункция щитовидной железы [4].

Холестерин в составе ЛПВП (липопротеиды высокой плотности) принято называть «хорошим», так как он понижает уровень общего холестерина в крови и в организме в целом. Функция ЛПВП – транспорт холестерина с периферии (включая кровеносные сосуды) в печень для последующей утилизации, например, превращения в желчные кислоты. Холестерин в составе ЛПНП (липопротеиды низкой плотности) и ЛПОНП (липопротеиды очень низкой плотности) считают «плохим», так как эти фракции обеспечивают транспорт холестерина из печени на периферию и в коронарную систему сердца, сосуды мозга с последующим отложением на внутренней поверхности кровеносных сосудов и провокацией окклюзии этих сосудов с развитием ишемии органов и тканей [5].

Концентрация холестерина в различных органах в норме находится в состоянии стабильного равновесия. Синтез холестерина происходит в клетках печени (50%), кишечнике и коже. В клетке он образуется в гладком эндоплазматическом ретикулуме и цитозоле. При нормальном, устойчивом физиологическом состоянии концентрация холестерина в клеточных мембранах поддерживается на постоянном уровне, характерном для каждой конкретной ткани. Это справедливо практически для всех видов, от мышей до приматов. Средняя концентрация холестерина составляет 2,2 мг/г свежей ткани. Однако, равновесная концентрация заметно варьируется в разных органах [6] (рис. 1).

Эти данные показывают на общую концентрацию холестерина, как неэтерифицированного (не превращённый в сложный эфир), так и этерифицированного, в каждом органе, выраженную в миллиграммах стерола на грамм влажной массы ткани. Перед этими измерениями животные получали пищу с низким содержанием холестерина. Также показаны общие запасы холестерина в организме, выраженные в миллиграммах общего холестерина (ОХ) на килограмм массы тела [6].

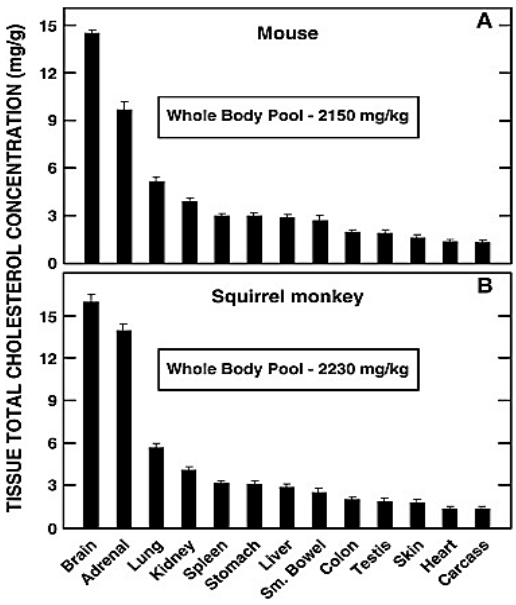

Рисунок 1 – Концентрация холестерина в различных органах в устойчивом состоянии [6]

При биохимический исследованиях, проводимых в составе профилактических и лечебных мероприятий, определяют концентрацию общего холестерина и его фракции (ЛПНП, ЛПВП, ЛПОНП) в сыворотке крови. К настоящему времени, референсные интервалы указанных показателей для многих видов животных не определены. В таблице 1 указаны значения общего холестерина у некоторых видов животных.

Таблица1 – Содержание общего холестерина в сыворотке крови (ммоль/л) [7, 8, 9, 10]

Вид животного	Общий холестерин, ммоль/л
собака	2,9-7,0
кошка	2,0-4,5
русская голубая кошка	2,7-3,4
лошадь	2,0-4,0
корова	2,0-6,0
свинья	0,2- 3,3
миниатюрные сибирские свиньи «мини-сибс»	2,40-2,66

Содержание общего холестерина в сыворотке крови у животных во многом определяется их функциональным состоянием, породной принадлежностью и другими факторами. В период активной лактации у коров, высокий удой, сопряжённый с отрицательным энергетическим балансом, приводит к снижению уровня лактатдегидрогеназы и глюкозы при повышении холестерина. С течением лактации и в сухостойный период происходит последовательный рост активности лактатдегидрогеназы, уровня глюкозы и снижение холестерина [10].

При изучении средних показателей общего холестерина в сыворотке крови коров голштинской, красной степной и холмогорской пород отмечен наиболее высокий уровень холестерина у коров голштинской породы и более низкие значения у холмогорского скота, разводимого в экстремальных условиях Якутии. Полученная закономерность указывает на высокую активность ферментов метаболизма холестерина, способность печени эффективно утилизировать холестерин и отражает необходимый уровень адаптации в отношении использования липидных энергоносителей в условиях экстремально низких температур Якутии [11].

Однако не все организмы способны вырабатывать холестерин. Некоторые бактерии, простейшие, грибы, членистоногие, кольчатые черви, моллюски, морской еж и акула не способны его синтезировать [12].

Содержание холестерина в сыворотке крови может отклонятся от референсных значений и указывать на развитие патологических процессов в организме. Гипохолестеринемия – понижение содержания холестерина в крови. Наблюдается при энтеропатиях, гипертиреозе, циррозе печени, опухолях, алиментарном истощении, а также вызвано применением колхицина и аминогликозидов [1]. При недостаточном синтезе может подавляться функционирование иммунной системы и образования кортикостероидов, необходимых для преодоления стресса.

Низкий уровень холестерина связывают с депрессией, агрессивным поведением и тенденцией к суициду. Исследователи из Бостонского университета выяснили, что уменьшение содержания холестерина в крови чревато снижением интеллектуальных способностей человека. Высокое содержание холестерина, связанного с «хорошими» липопротеидами высокой плотности, на 30 - 40 % снижает риск развития болезни Альцгеймера по сравнению с людьми той же возрастной группы со среднестатистическим уровнем холестерина.

Гиперхолестеринемия – повышение содержания холестерина в крови, может быть вызвано применением кортикостероидов, тиазидов и фенотиазидов, а также избыточным содержанием жиров в рационе животных. Уровень холестерина в крови повышается при холестазе, сахарном диабете, патологии почек, гипотиреозе [1]. Понижение показателя может иметь место при заболеваниях печени (некроз, злокачественные опухоли).

Действие статинов организм животных и людей. Одни из самых распространённых препаратов, используемых для снижения уровня холестерина, липопротеинов низкой плотности – это статины, которые находят широкое применение в медицине, несмотря на выраженные побочные эффекты, среди которых снижение активности антиоксидантной защиты [13].

Показанием к назначению данной группы препаратов является значительное превышение уровня холестерина, профилактика инсульта и инфаркта, инфаркт миокарда, атеросклероз.

Препараты группы статинов в зависимости от действующего вещества, степени воздействия на человека, а также времени пребывания на фармацевтическом рынке подразделяются на:

- препараты 1-ого поколения – ловастатин, правастатин, симвастатин – их еще называют натуральными, они хорошо эффективны, но имеют большое количество побочных эффектов и плохо переносятся организмом;
- препараты 2-ого поколения – флувастатин – хорошо усваиваются организмом и уменьшают возможность побочных эффектов, поэтому назначаются повышенные дозировки этих препаратов, что не может не отразиться на организме;
- препараты 3-го поколения – аторвастатин – более современные препараты, с устойчивым эффектом, применяемые для любой возрастной категории, помимо основного из действия еще способствуют увеличению «хорошего» холестерина, в основном назначают пожилым людям из-за лучшей переносимости и доступности;
- препараты 4-ого поколения – новейшие препараты с высокой эффективностью и безопасностью, а также минимальными рисками появления побочных эффектов – розувастатин, питавастатин [14].

В ветеринарной практике для лечения гиперлипидемии у мелких домашних животных рекомендуют использовать комплексное лекарственное средство Витапрен. Препарат содержит в своей основе полипренилфосфат натрия и бета-ситостерина, полученные из зелени пихты. Полипренилфосфаты подавляют синтез холестерина, бета-ситостерин конкурентно ингибирует всасывание холестерина в кишечнике. Витапрен также оказывает противовоспалительное действие [и стимулирует регенерацию гепатоцитов [15].

СПИСОК ЛИТЕРАТУРЫ

1. Гематология: учебное пособие для вузов / И.И. Некрасова, А.Н. Квочко, Р.А. Цыганский [и др.]. – Санкт-Петербург.: Лань. – 2022. – 208 с.Dietschy J.M. // Biol. Chem. – 2009. – V. 390. – № 4. – P. 287–293.Методы диагностики болезней сельскохозяйственных животных / А.П. Курдеко, С П. Ковалев, В.Н. Алешкевич [и др.] – Санкт-Петербург: Лань. – 2023. – 208 с.

4. Багорова, Н.В. Холестерин и его влияние на организм / Н.В Багорова // Международный научный журнал «Инновационная наука». – 2017. – №2. – С.209-210.

5. Иванов, А.А. Клиническая лабораторная диагностика: учебное пособие для вузов / А.А. Иванов. – Санкт-Петербург: Лань. – 2023. – 432 с.

6. Джон, М. Серия тематических обзоров: Липиды мозга. Обмен холестерина в центральной нервной системе на ранних стадиях развития и у взрослых животных / Джон М., Стивен Д. Терли //Журнал липидных исследований. – 2004. – Т. 45. – С. 1375-1397.

7. Биохимический анализ крови. Гепатологический профиль. Электронный ресурс URL: https://www.zoomed.ru/articles/190/ (дата обращения 12.04.2024).

8. Биохимический состав сыворотки крови мини-сибсов / А.В. Паренкова О.В. Распутина, Е.И. Земляницкая [и др.] // Прикладные аспекты студенческой науки: сборник научных трудов по материалам XV Региональной научной студенческой конференции аграрных вузов Сибирского федерального округа (г. Новосибирск, 28-29 апреля 2016 г.). – Новосибирск: изд-во «Золотой колос», 2016. – С. 206-209.

9. Вариабельность биохимических показателей крови и установление референтных интервалов в доклинических исследованиях. Сообщение 9: кошки. / М.В. Мирошников, К.Т. Султанова, М.А. Ковалева [и др.] //Лабораторные животные для научных исследований. – 2023. – № 1. – С. 26–39.

10. Жариков, Я.А. Общий холестерин сыворотки крови и энергетический статус коров / Я.А. Жариков // Известия Коми научного центра УрО РАН. Серия «Сельскохозяйственные науки». – 2021. – №1(47). – С. 59-64.

11. Межпородные различия содержания и изменчивости холестерина у крупного рогатого скота Сибири / О.И. Себежко, О.С. Короткевич, В.Л. Петухов [и др.] // Вестник КрасГАУ. – 2023. – № 4. – С. 137–143.

12. Джафаров, М.Х. Стероиды. Строение, получение, свойства и биологическое значение, применение в медицине и ветеринарии: учебное пособие / М.Х. Джафаров, С.Ю. Зайцев, В.И. Максимов. – Санкт-Петербург: Лань. – 2022. – 288 с.

13. Буханцов, В.В. Биохимические изменения в печении экспериментальных животных после длительного приема симвастатина / В.В. Буханцов, Л.В. Кочетков, В.А. Смирнова // Журнал международный студенческий вестник. – 2016. –№ 4 (часть 2). – С.176-177.

14. Статины вред и польза. Электронный ресурс URL: https://sgc-opeca.ru/chl/news/statiny-polza-i-vred/(дата обращения 12.04.2024).

15. Фармакокоррекция дислипидемии у собак: клиническое исследование Электронный ресурс URL: http://vetkuban.com/num3_201503.html/ (дата обращения 25.06.2025).

УДК 591.51:636.8

ОТЛИЧИТЕЛЬНЫЕ ОСОБЕННОСТИ ПОВЕДЕНИЯ ДОМАШНИХ КОШЕК С УЧЕТОМ ИХ ТИПОВ ВЫСШЕЙ НЕРВНОЙ ДЕЯТЕЛЬНОСТИ

Е.Н. Шацкая, студентка
Научный руководитель: С.В. Баталова, канд. биол. наук, доцент
Новосибирский государственный аграрный университет

Аннотация. Находясь постоянно рядом с человеком, кошки вынуждены адаптироваться к различным условиям их обитания. Однако поведенческим аспектам данных животных уделяется мало внимания. В данной статье мы рассмотрим особенности поведения домашних породистых и беспородных кошек в зависимости от их типа высшей нервной деятельности.

Ключевые слова: кошка, типы ВНД, поведение, животное.

Целью проведенной работы стало изучение взаимосвязи между поведением и типом высшей нервной деятельности домашних породистых и непородистых кошек.

Поведение – это совокупность проявлений внешней активности животного, необходимых для связи организма со средой [1].

Тип высшей нервной деятельности (ВНД) – совокупность врожденных и приобретенных свойств нервной системы, которые определяют характер взаимодействия организма с внешней средой. В основу учения о типах ВНД И.П. Павлов положил силу, уравновешенность и подвижность нервных процессов.

Сила процессов возбуждения и торможения - это способность нейронов коры больших полушарий адекватно реагировать на сильные и сверхсильные раздражители (у животных со слабыми нервными процессами такие раздражители вызывают запредельное торможение). Сила нервных процессов указывает на работоспособность клеток головного мозга, т.е. их способностью выносить длительную и напряженную работу.

Уравновешенность - это соотношение процессов возбуждения и торможения в коре больших полушарий.

Подвижность – это скорость, с которой возбуждение сменяется торможением (и наоборот). Т.е. нервные процессы могут быть лабильными или инертными [3].

Для выявления типов высшей нервной деятельности использовалась двигательно-пищевая методика, предложенная Г.В. Паршутиным и Т.В. Ипполитовой, адаптированная для домашних кошек. Условные рефлексы вырабатывались на основе пищевого безусловного рефлекса. В качестве экспериментального манежа использовалась любая комната, в которой животное обычно не принимало пищу [2].

Методика проведения опыта [5] (табл. 1, 2, 3, 4, 5):

В первый день необходимо, чтобы кошка ознакомилась с комнатой, в который будет проходить опыт. Также нужно расставить миски недалеко друг от друга и наполнить правую кормом. Итак, заводим кошку в комнату и показываем ей в какой тарелке находиться корм. Далее кошка будет подходить к тарелкам, и в зависимости от траектории ее походки, темпа и скорости отмечаем по таблице 1 какой у нее тип ВНД. Таким образом, нужно, чтобы кошка подошла к миске 3-4 раза.

Во второй день мы также проводим опыт с мисками, то есть подкрепляем рефлекс, наполняя правую миску кормом и давая кошке подойти 3 раза к этой миске. Далее мы меняем миски местами и ставим наполненную миску с кормом слева, а пустую справа. Таким образом, животное должно несколько раз подойти к левой миске (если животное подходит сначала к только правой миске, то отмечаем это как неудачу и ждем пока оно начнет подходить левой миске, за исключением если животное вообще не по доходит к мискам, в таком случае отмечаем слабый тип ВНД). Также, как и в первый день наблюдаем за тем по какой

траектории, с какой скоростью и с каким темпом идет кошка. И соответственно сверяем это с таблицей 2 и устанавливаем тип ВНД кошки.

На третий день мы даем кошке выбор, то есть ставим две наполненные кормом миски и наблюдаем к какой именно она пойдет. Ту из них, первой к которой подходит подопытное животное, оставляем с кормом, другую миску заменяем на пустую. И опыт проводиться по плану второго дня (закрепляем рефлекс, давая кошке подойти несколько раз к выбранной миске). Также по окончанию опыта, пользуясь таблицей 2 сверяем полученные данные о поведении кошки. По результатам эксперимента определяется сила, уравновешенность и подвижность нервных процессов, совокупность которых позволяет выявить тип ВНД животного [2].

Тип высшей нервной деятельности определяется по И.П. Павлову [3]:

Сильный неуравновешенный (холерик) – отличается сильным возбудительным процессом и отстающим по силе тормозным. Животные этого типа обладают высокой смелостью и способностью быстро адаптироваться к новым условиям среды. Условные рефлексы у них формируются оперативно, однако тормозные реакции вырабатываются с трудом. Холерики склонны к сильным эмоциональным реакциям и легко подвержены невротическим состояниям. Это связано с дисбалансом между возбудительными и тормозными процессами в коре головного мозга, что приводит к нарушению аналитической функции. В условиях, требующих длительного и интенсивного торможения, у таких животных могут наблюдаться срывы. Они также испытывают трудности с длительной концентрацией внимания и поддержанием напряжения.

Сильный уравновешенный подвижный тип (сангвиник) характеризуется высокой степенью уравновешенности процессов возбуждения и торможения, а также их высокой подвижностью. Такие животные демонстрируют спокойное, быстрое и адекватное реагирование на изменения внешней среды, легко переключаются между различными видами деятельности. У них быстро формируются условные рефлексы, которые прочно закрепляются и легко модифицируются. Они быстро переходят из состояния сильного возбуждения в норму, проявляя внешнюю спокойствие, любопытство, общительность, активность и устойчивость в стрессовых ситуациях. Эти животные наиболее полно реализуют свой генетический потенциал, обладают высокой продуктивностью, рационально используют питательные вещества, адаптируются к внешним условиям и устойчивы к стрессовым факторам.

Сильный уравновешенный инертный тип (флегматик) отличается сильными процессами возбуждения и торможения, которые, однако, характеризуются низкой подвижностью. Положительные и отрицательные условные рефлексы формируются медленно, но остаются устойчивыми. Животные этого типа медленно переключаются между нервными процессами, способны выдерживать сильные раздражители, но с трудом адаптируются к быстро изменяющимся условиям. Их трудно вывести из состояния равновесия. Флегматики спокойны, медлительны, обладают упорством и высокой работоспособностью, устойчивы к стрессогенным воздействиям.

Слабый тип (меланхолик) характеризуется слабой выраженностью процессов возбуждения и торможения. Ориентировочные реакции у таких животных напряжены, легко возникает внешнее торможение. Условные рефлексы формируются с трудом, а при высокой психической нагрузке возможны срывы высшей нервной деятельности. Меланхолики уязвимы в стрессовых ситуациях, обладают низкой работоспособностью, выносливостью и трудно адаптируются к изменяющимся условиям окружающей среды. Они боязливы, нерешительны и непригодны для дрессировки и промышленной эксплуатации.

Отмеченные выше типы высшей нервной деятельности представляют собой крайние классические типы, которые в чистом виде либо вообще не встречаются, либо встречаются крайне редко [4].

Таблица 1 – Временные и поведенческие отличия кошек различных типов ВНД в первый день проведения опыта [2].

Показатели	Тип ВНД			
	Сильный уравновешенный подвижный 1	Сильный уравновешенный инертный 2	Сильный неуравновешенный 5	Слабый 4
Траектория движения	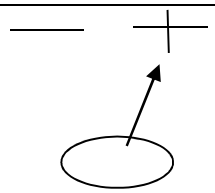	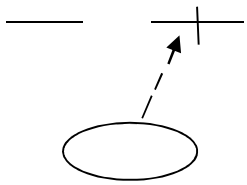	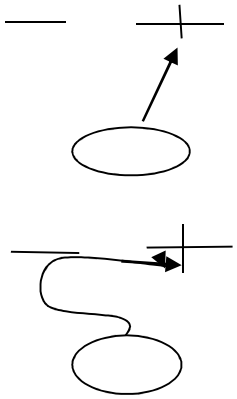	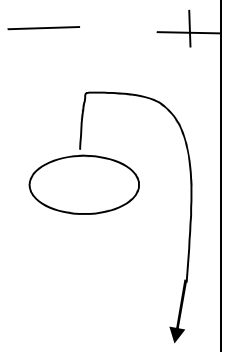
Время, затраченное на поиск корма, сек	3-5	4-10	5-11	0
Время закрепительных подходов, сек	3-5	5-13	3-7	-
Количество дополнительных показов	0	0-1	0	1 и более
Время неправильных подходов, сек	0	0	6-7	-
Количество неправильных подходов	0	0	1-3	-
Общее время эксперимента, сек	9-15	12 и более	24-40	Более 60
Характер движения	Бег, спокойный шаг	Спокойный, вялый шаг	Бег, быстрый шаг, может дойти до миски и вернуться обратно на старт, снова пойти к миске, заглянуть в пустую	Уходят с места эксперимента, идут на полусогнутых конечностях, прижавшись к полу

Таблица 2 – Временные и поведенческие отличия кошек различных типов ВНД во второй и третий день проведения опыта [2]

Показатели	Тип ВНД			
	Сильный уравновешенный подвижный 1	Сильный уравновешенный инертный 2	Сильный неуравновешенный 5	Слабый 4
Траектория движения	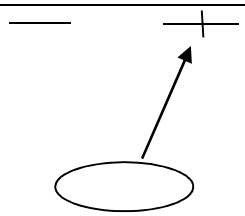	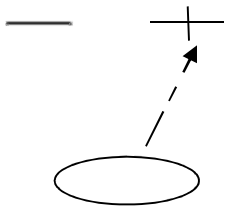	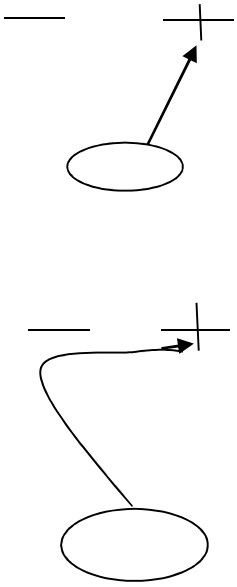	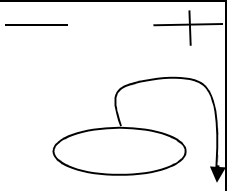
Количество лополнительных показов	0	0-1	0	1 и более
Время закрепительных подходов, сек	2-7	5-15	2-18	0
Количество подходов до переделки	3	3	3-7	0
Траектория движения при переделки	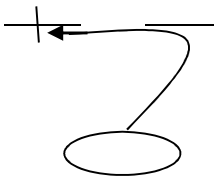	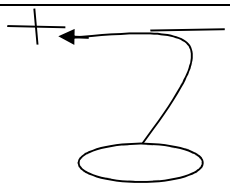	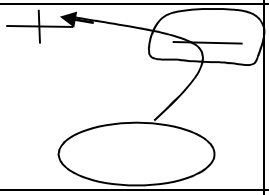	-
Время на поиск корма(время переделки Уф)	Время подхода до «-» 2-14	6-26	0-5	-
	Время перехода к «+» 3-18	7-30	5-6	-
Общее время переделки, сек	5-26	13-56	5-11	-

Продолжение таблицы 2

Траектория движения после выработки нового УР	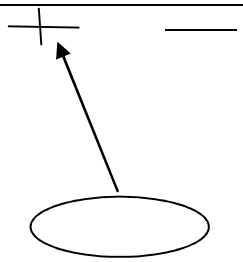	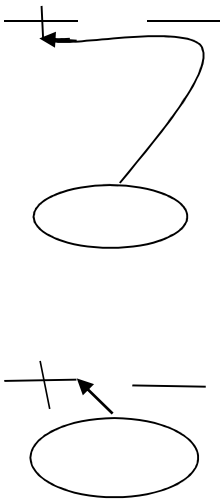	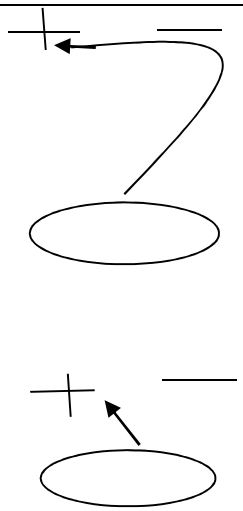	-
Время закрепительных подходов, сек	2-8	5-26	3-13	-
Количество подходов при неподкреплении	0	1-2	1-4	-
Характер движения	Четкая линия подхода к «+» миске, после переделки к «-»не возвращается	Движения часто с остановками, сразу после переделки УР заглядывает в «-» миску	Выработать стойий УР не удается, животное после переделки периодически заглядывает в «-» миску	-

Таблица 3 – Первый день проведения опыта

Кличка	Показ	Время, потраченное на поиск корма, сек	Время закрепительного подхода 1, сек	Время закрепительного подхода 2, сек	Тип ВНД
Цуми (канадский сфинкс)	1	3	2-3	2-3	1
Джуля (британка)	1	3	3-4	3-4	1
Шила (беспородная)	1	7	2-3	2-3	1
Маша (беспородна)	1	4	5-6	-	3
Бусинка (беспородная)	1	2-3	2-3	3-4	1
Персик (беспородный)	1	3	2	3	1
Урса (британец)	1	2-3	2-3	2-3	2
Бестия (тайская)	1	-	5-6	4-5	3
Зайка (беспородная)	1	5-6	5-6	5-6	2
Керас (беспородная)	1	2-3	2-3	2-3	1
Ника (беспородная)	1	3-4	3-4	3-4	1

Таблица 4 – Второй день проведения опыта

Кличка	Количество дополнительных показов	Время закрепительного подхода 1, сек	Время закрепительного подхода 2, сек	Время закрепительного подхода 3, сек	Время закрепительного подхода после переделки 1, сек	Время закрепительного подхода после переделки 2, сек	Время закрепительного подхода после переделки 3, сек	Тип ВНД
Цуми (канадский сфинкс)	0	3-5	3-5	3-5	2-3	3-4	2-3	1
Джуля (британка)	0	3-5	3-5	3-5	2-3	2-3	2-3	1
Шила (беспородная)	0	3-4	3-4	3-4	2-4	2-4	2-4	1
Маша (беспородная)	1	3-6	3-5	3-5	2-3	-	-	3
Бусинка (беспородная)	0	2-4	2-4	2-4	2-3	2-3	2-3	1
Персик (беспородный)	0	3-5	3-5	3-5	2-4	2-4	2-4	1
Урса (британец)	0	3-5	3-5	3-5	3-5	3-5	3-5	3
Бестия (тайская)	1	4-5	4-4	4-5	7-9	7-9	7-9	2
Зайка (беспородная)	0	4-5	4-5	4-5	4-5	4-5	4-5	2
Керас (беспородная)	0	2-4	2-4	2-4	2-3	2-3	2-3	1
Ника (беспородная)	0	2-4	2-4	2-4	2-3	2-3	2-3	1

Всего в опыте приняли участие 11 животных, четыре из который были породными, а остальные 8 беспородными.

Сильный неуравновешенный (холерик) тип – у 7 кошек. Животные такого типа передвигались к миске быстрым шагом или бегом. Условный рефлекс закреплялся быстро и без повторных показов расположения корма.

Сильный уравновешенный подвижный (сангвиник) тип – у 1 кошки. Животное такого типа передвигалось к миске спокойным шагом или небыстрым бегом. Во время выработки рефлекса были неверные попытки определения нужной миски.

Сильный уравновешенный инертный (флегматик) тип – у 3 кошек. У таких животных не вырабатывается стойкий рефлекс, они могут не сразу подходить к миске или подходить, а затем уходить в противоположную сторону. Также на 3 день кошки могли путать миски или вовсе не подходить к ним.

Таблица 5 – Третий день проведения опыта

Кличка	Количество дополнительных показов	Миска, к которой подошла кошка	Время закрепительного подхода 1, сек	Время закрепительного подхода 2, сек	Время закрепительного подхода 3, сек	Тип ВНД
Цуми (канадский сфинкс)	0	левая	2-3	2-3	2-3	1
Джуля (британка)	0	левая	3-4	2-3	2-3	1
Шила (беспородная	0	левая	3-4	3-5	2-3	1
Маша (беспородная	1	правая	10	2-3	3-5	3
Бусинка (беспородная)	0	левая	2-4	3-4	3-4	1
Персик (беспородный)	0	правая	3-4	2-3	2-3	1
Урса (британец)	0	левая	2-3	2-3	2-3	3
Бестия (тайская)	1	правая	2-3	15	-	3
Зайка (беспородная)	0	правая	4-5	4-5	4-5	2
Керас (беспородная)	0	левая	2-3	2-3	2-3	1
Ника (беспородная)	0	левая	2-3	2-3	2-3	1

Слабый (меланхолик) – у 0 кошек. Животные данного типа пугливые и не способны выработать условный рефлекс, так как они вообще не подходят к мискам.

По окончанию опыта можно сделать вывод, что у большинства кошей закрепился рефлекс 2 дня (животному нужно было подойти к левой миске) и у меньшинства рефлекс первого дня (животному нужно было подойти к правой миске).

СПИСОК ЛИТЕРАТУРЫ

молин, С.Г. Физиология и этология животных / С.Г. Смолин. — 4-е изд., стер. — Санкт-Петербург : Лань. – 2023. – 628 с.

2. Антоненко, Т.В. Отличительные особенности поведения домашних кошек Felis catus разных типов высшей нервной деятельности // Известия Алтайского государственного университета. – Барнаул. – 2013. – №3-1 (79). – С. 11-14

3. Овсеенко, Ю.В. Физиология и этология животных : учебное пособие / Ю.В. Овсеенко. – Брянск : Брянский ГАУ. –2019. – 294 с.

4. Бессолицына, Е.А. Физиология человека и животных конспект лекций модуль 3 «Физиология высшей нервной деятельности»: учебно-методическое пособие / Е.А. Бессолицына. – Киров: ФГБОУ ВПО «ВятГУ». – 2011. – 67 с.

5. Патент № 2 649865 C2 Российская Федерация, МПК A61D 99/00. Способ определения типа высшей нервной деятельности домашних кошек (Felis catus, L. 1758): № 2015151099 : заявл. 2015.11.27: опубл. 2018.04.05 / Антоненко Т.В., Шапетько Е.В.; заявитель Федеральное государственное бюджетное образовательное учреждение высшего профессионального образования "Алтайский государственный университет".

УДК 599.175.1:597.21.5

МОРФОЛОГИЧЕСКИЕ И ФИЗИОЛОГИЧЕСКИЕ ОСОБЕННОСТИ ЭЛЕКТРИЧЕСКИХ ОРГАНОВ У РЫБ

А.А. Шумкин, студент
Научный руководитель: Н.А. Сигарева, канд. биол. наук, доцент
Новосибирский государственный аграрный университет

Аннотация. Электрические органы у рыб представляют собой уникальную морфофизиологическую структуру, способную генерировать электрические разряды, используемые для ориентации в пространстве, охоты и защиты. Эти органы развились в разных группах рыб независимо друг от друга. В статье рассматриваются морфологические и физиологические особенности электрических органов, их функции и эволюция. Подробно анализируются структуры электроцитов, механизмы их работы, а также генетические и молекулярные особенности электрической активности.

Ключевые слова: электрические органы, электроциты, электрический разряд, физиология, морфология, рыбы, эволюция, нейрофизиология, генетика.

Электрические органы у рыб — это специализированные структуры, которые развились для генерации электрических полей и разрядов. Эти органы были обнаружены у различных видов рыб, включая угрей, скатов, и мормиров, и играют важную роль в их поведении. Электрические разряды могут использоваться для охоты, защиты и коммуникации. Строение и функционирование этих органов сильно варьируются между видами, однако общий принцип работы сохраняется.

Эволюция электрических органов у рыб является результатом длительного процесса естественного отбора. Развитие этих органов позволило рыбам адаптироваться к различным экологическим условиям, улучшив их способности к выживанию [1, 2].

Целью данной работы является изучение морфологии и физиологии электрических органов у электрических рыб, а также исследование их эволюционных и функциональных особенностей. Для исследования морфологии и физиологии электрических органов были использованы данные научных публикаций, результаты лабораторных экспериментов и анализы с использованием различных методик, включая электрофизиологию, микроскопию и генетическое секвенирование.

Электрические органы у рыб являются специализированными структурами, обладающими способностью генерировать электрические разряды, что позволяет им эффективно взаимодействовать с окружающей средой. Эти органы развиваются на базе специализированных клеток — электроцитов, которые могут генерировать электрический ток. Электрические органы различаются по своему строению и функции в зависимости от вида рыбы [4, 5].

У электрического угря (*Electrophorus electricus*) электрические органы представляют собой сложные структуры, которые занимают значительную часть тела рыбы — до 80% длины. Эти органы состоят из нескольких тысяч электроцитов, организованных в столбики, что позволяет повысить эффективность вырабатываемого электрического тока. Электроциты представляют собой удлинённые клетки, которые функционируют как батареи. Каждый электроцит может генерировать напряжение около 150 мВ, но благодаря параллельному соединению этих клеток общий разряд может достигать до 650 В, а сила тока — 1 А. Электрический орган угря используется для обороны и охоты: такие сильные разряды могут парализовать добычу или защитить рыбу от хищников.

У скатов (*Torpedo*) электрические органы располагаются в области головы и грудных плавников. Строение этих органов несколько отличается от угрей. Здесь электроциты расположены в несколько слоёв, что способствует увеличению разрядной мощности. Электрические органы у скатов могут генерировать разряд до 200 В, что достаточно для

обороны и паралича добычи. Эти органы у скатов функционируют в основном как средство защиты от хищников.

Мормиры, такие как *Mormyrus* и *Gnathonemus*, обладают электрическими органами, которые занимают значительную часть их тела. У этих рыб электрические органы служат в основном для ориентации в темной воде и коммуникации с другими особями. Напряжение, генерируемое этими органами, может достигать несколько сотен милливольт, что недостаточно для паралича, но достаточно для формирования искажений в окружающем электрическом поле, что помогает рыбе ощущать объекты в своем окружении [6, 9].

Механизм генерации электрических импульсов в электрических органах основывается на работе специализированных клеток — электроцитов. Эти клетки способны изменять свой мембранный потенциал и генерировать электрический разряд.

Каждый электроцит состоит из двух основных частей: мембраны и ионных каналов. Ионные каналы, расположенные в мембране электроцита, отвечают за перекачку ионов натрия и калия через мембрану. В покое мембрана электроцита имеет отрицательный заряд, а в момент активации происходит быстрый вход натриевых ионов в клетку и выход калиевых ионов, что вызывает изменение мембранного потенциала. Этот процесс приводит к созданию электрического импульса. Электроциты соединены между собой последовательным образом, а группы этих электроцитов объединяются параллельно, увеличивая суммарное напряжение разряда. Когда нервные импульсы поступают в электроциты, происходит открытие ионных каналов, что вызывает короткосрочное изменение мембранного потенциала, и клетки генерируют электрические импульсы. Электрический разряд, в зависимости от его мощности, может быть использован рыбой для различных целей. Например, угри генерируют мощные разряды для паралича добычи, а рыбы, такие как мормиры, используют электрические импульсы для навигации в темных водах, создавая «электрическую картину» окружающей среды [9].

Продолжительность электрического разряда составляет около 1 миллисекунды, а сила тока варьируется в зависимости от вида рыбы. У угрей она может достигать 1 ампера, в то время как у мормиров и скатов — значительно меньше. При этом в некоторых случаях сила тока может быть настолько велика, что она способна вызвать паралич у добычи, например, у рыбы или других водных животных.

Электрическая активность этих органов имеет большое значение для выживания рыб. У некоторых видов рыб, таких как угри, электрические разряды используются не только для охоты, но и для защиты от хищников. Электрический ток также помогает рыбам в коммуникации и социальном взаимодействии, а у некоторых видов — в привлечении партнеров для размножения. У мормиров, например, электрические импульсы могут служить для поиска пищи и ориентации в пространстве, а также для коммуникации с другими особями.

Электрические органы рыб представляют собой уникальные структуры, эволюционно модифицированные из мышечной или, реже, нервной ткани, и предназначенные для генерации электрических разрядов. Их гистологические особенности отражают эту специализированную функцию.

Таким образом, гистологическое строение электрических органов рыб (крупные, поляризованные клетки без сократительных элементов, уложенные в столбики и разделенные изолирующей тканью) идеально приспособлено для эффективной генерации и суммирования электрических потенциалов.

В результате проведенного исследования было показано, что электрические органы у рыб являются высокоспециализированными структурами, которые играют важную роль в их повседневной жизни. Эти органы не только служат для генерации электрических разрядов, но и позволяют рыбам адаптироваться к окружающей среде, улучшать свои охотничьи и оборонительные способности, а также коммуникацию с другими особями [3, 5].

Исследования электрических органов у рыб показывают, что, несмотря на различные пути эволюции, их проявления в разных группах рыб, молекулярные механизмы их регуляции могут быть приемлемыми. Электрические органы у рыб имеют ограниченное количество

электрических полей, которые используются для общения, охоты или защиты. Однако на молекулярном уровне их развитие связано с активацией близких генов, независимо от того, к какой группе они принадлежат.

Одним из главных открытий стало то, что ключевые гены, регулирующие развитие электрических органов, одинаковы для разных видов рыб, несмотря на их эволюционную дистанцию. Например, у электрических угрей и некоторых видов сомов активируется одинаковая группа генов, что позволяет развивать сложные электрические органы.

Это открытие подтверждает гипотезу, что гены, управляющие развитием электрических органов, могут быть универсальными для всех электрических рыб, особенность в их органах обусловливает, прежде всего, адаптацию к экологическим условиям, а не принципиально отличающимся молекулярными механизмами.

Кроме того, последствия генетических исследований, которые являются генами, присущими общим молекулярным путям, обусловлены развитием нервных и мышечных тканей, что указывает на более низкие электрофизиологические функции для выживания этих видов. В процессе эволюции возникла особая структура электрических органов, основанная на иннервации мышечных клеток, которая также обеспечила существование генетических маркеров у различных видов рыб.

Эти данные указывают на возможность использования таких критериев для дальнейшего понимания молекулярной эволюции электрических организмов и их эволюции у различных видов рыб Эволюция электрических органов у различных групп рыб подтверждает важность этих органов для выживания и их роль в экологической нише каждого вида [2, 8].

СПИСОК ЛИТЕРАТУРЫ

1. Бэррон, Э. Электрические рыбы / Э. Бэррон. – М.: Мир, 1972. – 128 с. 2.
2. Беляев, Г.М. Нервная система и органы чувств рыб / Г.М. Беляев, А.С. Рассохин. – М.: Наука, 1941. – 276 с.
3. Буллок, Т.Х. Электрорецепция / Т.Х. Буллок. – М.: Мир, 1983. – 256 с.
4. Кошелев, В.Н. Электрические органы рыб / В.Н. Кошелев. – Л.: Наука, 1971. – 144 с.
5. Линдсей, Д.В. Сенсорные системы рыб: электрорецепция и магниторецепция / Д.В. Линдсей, Г.М. Гуткин. – М.: URSS, 2009. – 248 с.
6. Муллажанов, И.И. Электрические рыбы / И.И. Муллажанов. – Ташкент: Фан, 1978. – 112 с.
7. Никольский, Г.В. Частная ихтиология / Г.В. Никольский. – М.: Высшая школа, 1971. – 472 с.

УДК 619:611.7:597.2/.5

ОСОБЕННОСТИ СТРОЕНИЯ СКЕЛЕТА ДОННЫХ РЫБ

А.А. Шумкин, студент
Научный руководитель: Е.А. Сысоева, канд. ветеринар. наук
Новосибирский государственный аграрный университет

Аннотация. В данной статье рассматриваются особенности скелетной системы донных рыб, определяющие их адаптацию к жизни на дне водоемов. Анализируются модификации позвоночника, черепа, плавников и поясов конечностей, обеспечивающие эффективное передвижение по субстрату, зарывание в грунт и питание специфическими видами пищи. В статье будут рассмотрены примеры различных групп донных рыб, демонстрирующие разнообразие адаптивных стратегий, а также обсуждаться эволюционные аспекты формирования этих уникальных анатомических признаков. Материал сопровождается

иллюстрациями, демонстрирующими ключевые анатомические структуры и их вариации у разных видов.

Ключевые слова: донные рыбы, скелет, адаптация, позвоночник, череп плавники, пояса конечностей, морфология, эволюция, анатомия.

Донные рыбы (*Pisces benthica)* представляют собой экологическую группу рыб, адаптированных к обитанию на дне водоемов. Их скелетная система претерпела значительные изменения, отражающие специфику их образа жизни, питания и передвижения. Эти адаптации позволяют им эффективно функционировать в придонной среде, характеризующейся ограниченным пространством, низкой освещенностью и специфическим составом грунта [2].

В данной статье рассматриваются ключевые особенности скелета донных рыб, с акцентом на латинскую терминологию.

Скелет рыб, как и у всех позвоночных, состоит из костной или хрящевой ткани и выполняет опорную, защитную и двигательную функции. Он подразделяется на осевой скелет (*skeleton axiale*), скелет головы *(cranium*) и скелет конечностей (*skeleton appendiculare*) [1, 2].

Особенности скелета донных рыб обусловлены необходимостью устойчивости и маневренности на дне. У многих донных рыб тело имеет уплощённую форму (*corpus depressum*). Сжато дорсовентрально, что обеспечивает устойчивость на дне и уменьшает сопротивление течению. Примером может служить камбала (*Pleuronectes platessa*) [3].

Череп *(ossa cranii)* часто уплощен и имеет прочные кости, обеспечивающие защиту головного мозга и органов чувств [1].

У многих донных рыб плавательный пузырь *(vesica natatoria*) редуцирован или отсутствует, что способствует отрицательной плавучести и облегчает удержание на дне [5].

Грудные плавники (*pinnae pectorales*) мощные, часто увеличены и используются для передвижения по дну, а также для закапывания в грунт [4].

Рот (*os*) часто расположен на нижней стороне головы (*os inferius*), что облегчает захват добычи со дна [4, 6]. Форма и расположение зубов (*dentes)* варьируются в зависимости от типа питания. У хищных донных рыб зубы острые и загнутые (*dentes acuti et recurvati*), а у питающихся беспозвоночными – дробящие (*dentes molariformes*) [2].

У некоторых донных рыб, например, у морских чертей (*Lophius piscatorius*), на теле имеются костные пластинки и шипы (*scuta ossea et spinae*), обеспечивающие дополнительную защиту от хищников.

Маскировочная окраска (*coloratio cryptica*) тела часто соответствует цвету грунта, что позволяет рыбе маскироваться и избегать обнаружения. У различных видов донных рыб отмечаются некоторые отличия в маркировочной окраске и расположении органов.

Камбала (*Pleuronectes platessa*) имеет асимметричный череп, оба глаза расположены на одной стороне тела (рис. 1).

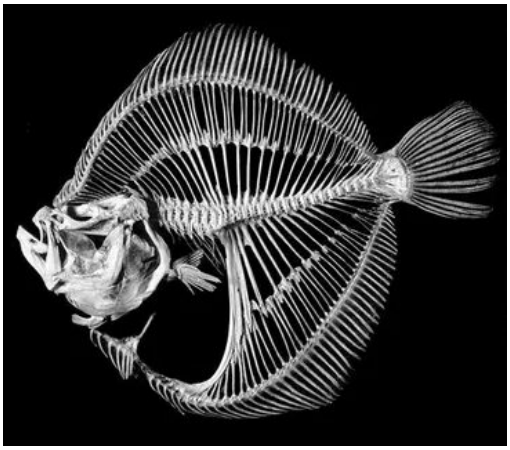

Рисунок 1 – Скелет камбалы (К. Линдсдей, 2019)

Морской черт (*Lophius piscatorius*) отличается увеличенной головой с костными шипами, первый луч спинного плавника преобразован в «удочку» (*illicium*) для привлечения добычи (рис. 2).

Рисунок 2 – Скелет Морского черта (К. Линдсдей, 2019)

Бычок (*Gobiidae*) имеет сросшиеся брюшные плавники (*pinnae ventrales connatae*), образующие присоску для удержания на дне (рис.3).

Рисунок 3 – Скелет бычка (К. Линдсдей, 2019)

Эволюция скелета донных рыб представляет собой яркий пример адаптивной радиации, когда исходные формы рыб претерпевали значительные морфологические изменения под воздействием селективного давления придонной среды. Филогенетический анализ показывает, что донный образ жизни независимо возникал в различных группах рыб, что привело к конвергентной эволюции схожих скелетных адаптаций.

Переход от пелагического (плавающего в толще воды) к донному образу жизни часто сопровождался изменениями в форме тела, расположении плавников и структуре черепа. Например, у предков современных камбал (*Pleuronectiformes*) произошла асимметризация черепа, что позволило им лежать на боку на дне и охотиться, используя оба глаза, расположенные на верхней стороне тела. Этот процесс, известный как *metamorphosis asymmetrica*, является уникальным примером эволюционной адаптации [5].

Скелет донных рыб демонстрирует широкий спектр адаптаций, направленных на оптимизацию их жизни в придонной среде, а именно: уплощенную форму тела, редуцированный плавательный пузырь, специализированное расположение рта и зубов, наличие костных пластинок и шипов. Данные морфологические изменения позволяют донным рыбам успешно выживать и размножаться в специфических условиях дна водоемов [1].

Изучение скелетных особенностей донных рыб позволяет лучше понять эволюционные процессы и адаптивные стратегии, формирующие их разнообразие в различных экологических нишах.

СПИСОК ЛИТЕРАТУРЫ

1. Алексеев, Ф.Е. Экологическая морфология костных рыб / Е.Ф. Алексеев. – М.: Мир, 2018. – 248 с.
2. Дзержинский, Ф.Я. Сравнительная анатомия позвоночных животных / Ф.Я. Дзержинский. – М: Изд-во МГУ, 2008. – 456 с.
3. Линдсей, К.К. Системы и жизнь рыб / К.К. Линдсей. – М.: Мир, 2019. – 659 с.
4. Никольский, Г.В. Экология рыб / Г.В. Никольский. – М.: Высшая школа, 2015. – 368 с.
5. Шарова, И.Х. Зоология беспозвоночных / И.Х. Шарова. – М.: Владос, 2022. – 592 с.
6. Шмальгаузен, И.И. Основы сравнительной анатомии позвоночных животных / И.И. Шмальгаузен. – М.: Наука, 2007. – 540 с.

УДК 636.7(599.745); 591.3; 636.088.7

ПИЩЕВАЯ АЛЛЕРГИЯ У СОБАК

В.М. Шустова, студентка
Научный руководитель: Р.Г. Уткина, ст. преподаватель
Новосибирский государственный аграрный университет

Аннотация. Статья посвящена описанию пищевой аллергии у собак. Статья опирается на последние научные исследования и представляет собой важную информацию о проявлении и лечении аллергии у собак.

Ключевые слова: пищевая аллергия, собака, белок, аллерген, диета.

Аллергия — это иммунная реакция организма, сопровождающаяся повреждением собственных тканей. При аллергии у собак происходит выработка иммуноглобулина Е.

Пищевая аллергия у собак возникает на фоне нездорового иммунного ответа при попадании в организм чужеродного антигена. В случае с пищевой аллергией антигенами являются белки пищи или другие вещества, перенявшие свойства антигенов в результате патологических изменений в организме животного. Пищевая аллергия может иметь генетическую предрасположенность. У некоторых собак аллергия проявляется в раннем возрасте, а иногда может проявляться спустя несколько лет. Существуют породы, которые более подвержены пищевой аллергии: лабрадоры-ретриверы, вест-хайленд-уайт-терьеры и кокер-спаниели [1, 2].

Большая часть пищевых белковых аллергенов имеет размер от 15 до 40 кДа. Чаще всего аллергию вызывает говядина, молочные продукты, курица, пшеница, баранина. Так же встречается аллергия на сою, кукурузу, яйца, свинину и реже на рыбу [1].

Пищевая аллергия имеет различное проявление. Она может проявиться как острый иммунный ответ либо становится заметной, только когда концентрация аллергена в организме не станет критической [3].

Симптомами пищевой аллергии является:

1. Зуд в области лап, живота, паха, на морде и в ушах;
2. Крапивница;
3. Нарушения стула;
4. Рвота;
5. Конъюнктивит;
6. Чихание [1].

Диагностика пищевой аллергии складывается из анамнеза, осмотра животного и реакций животного на пробное кормление. Анализ крови ненадёжен при прогнозировании клинической аллергии из-за того, что анализ сыворотки крови на пищевую аллергию

предполагает, что пищевая аллергия у собак опосредована IgE, а период полураспада IgE в сыворотке крови короткий. Таким образом анализ наиболее эффективен, если проводится в сочетании с недавним воздействием аллергена [3].

Большинство собак с диагнозом «пищевая аллергия» после постановки диагноза придерживаются режима исключения из рациона продуктов, вызывающих аллергию. При погрешности в диете используют антигистаминные и противовоспалительные препараты. Клинические наблюдения показывают, что животное способно со временем привыкнуть к продуктам, вызывающих аллергию, однако долгосрочных исследований на эту тему не проводилось [1].

Для профилактики пищевой аллергии у собак-аллергиков используют корма с гидролизатом белка. Гидролизованный означает, что источник белка в корме расщепляется в процессе обработки, так что организм больше не распознает белок как аллерген. Также используют диету с новым белковым кормом. Такая диета предполагает использование в корме белка, который ранее не было в рационе у собаки. Новым белком может служить оленина и др. [4].

Аллергию у собак нельзя вылечить, но её можно контролировать в долгосрочной перспективе с помощью соответствующей диетотерапии и исключения из рациона вызывающих аллергию ингредиентов.

Таким образом, для выявления пищевой аллергии необходим тщательный и целенаправленный анамнестический анализ, правильное и рациональное кормление животного и постоянная бдительность хозяев по избежанию приема аллергенов.

СПИСОК ЛИТЕРАТУРЫ

1. Джексон Х.А. Пищевая аллергия у собак и кошек: современные представления об этиологии, диагностике и лечении / Х.А. Джексон // Журнал Американской ветеринарно-медицинской ассоциации. — 2023. — С. 23–28.

2. Food Allergies and Intolerances in Dogs [Электронный ресурс] // PetMD. — URL: https://www.petmd.com/dog/conditions/digestive/food-allergies-dogs (дата обращения: 25.03.2025).

3. Пищевая аллергия у собак: признаки и правила кормления [Электронный ресурс] // Miska.ru. — URL: https://miska.ru/blog/stati/pishchevaya-allergiya-u-sobak-priznaki-i-pravila-kormleniya/ (дата обращения: 25.03.2025).

4. Food Allergies in Dogs: Signs and Treatment Options [Электронный ресурс] // Great Pet Care. — URL: https://www.greatpetcare.com/dog-nutrition/food-allergies-in-dogs/ (дата обращения: 25.03.2025).

УДК 577.1, 577.2, 616.3, 616.36

РОЛЬ МИКРОБИОМА КИШЕЧНИКА В ЗДОРОВЬЕ И БОЛЕЗНИ ЖИВОТНЫХ

В.М. Шустова, студентка
Научный руководитель: Р.Г. Уткина, ст. преподаватель
Новосибирский государственный аграрный университет

Аннотация. Статья посвящена описанию значения микробиома кишечника на здоровье животных. Статья опирается на последние научные исследования и предоставляет собой важную информацию о взаимосвязи между микробиомом и состоянием здоровья животных. В статье рассматривается, как разнообразие и баланс микроорганизмов в организме животных влияют на их общее состояние и возможные заболевания.

Ключевые слова: микробиом, микроорганизмы, кишечник, микрофлора, дисбактериоз.

Микробиом кишечника – это совокупность различных микроорганизмов, живущих в симбиозе с хозяином. Он состоит из бактерий, архей, вирусов и эукариотических организмов, которые обитают в желудочно-кишечном тракте Микробиом играет важную роль в физиологических и патологических состояниях организма.

Микробиота в организме животных играет важную роль в различных жизненных процессах, таких как потребность в энергии, метаболизм, иммунная активность и нейроповеденческое развитие. Нарушения в составе микрофлоры кишечника могут быть связаны с различными заболеваниями, такими как воспалительные процессы, ожирение, метаболические синдромы и расстройства настроения. Баланс микробиома в организме важен для поддержаня здоровья и гомеостаза о организме [4].

Разные отделы желудочно-кишечного тракта населены различными популяциями бактерий. Их состав варьируется в зависимости от условий в кишечном просвете: в тонком кишечнике доминируют аэробные бактерии, тогда как в толстом кишечнике преобладают анаэробы [5].

В результате метаболической активности бактерий вырабатывается энергия и субстраты, полезные как для размножения бактерий, так и для организма-хозяина. Основной вид деятельности — ферментация спиртов и неусвояемых углеводов в толстой кишке. Еще одной значимой функцией микробиоты является преобразование первичных и вторичных желчных кислот, которые необходимы для усвоения пищевых жиров и жирорастворимых витаминов [5].

Микроорганизмы, обитающие в кишечнике животных, производят и перерабатывают множество витаминов. Микрофлора играет ключевую роль в синтезе важных биологически активных соединений, таких как витамины группы В (В1, В2, В6, В12), фолиевая кислота, витамин К и другие [3].

Микрофлора может оказывать различное влияние на перистальтику кишечника. С одной стороны, она может замедлять моторику в тонкой кишке и проксимальных отделах толстой кишки, стимулируя синтез окиси азота и активируя клетки кишечника. С другой стороны, короткоцепочечные жирные кислоты, вырабатываемые микрофлорой, способствуют увеличению моторики в дистальных отделах толстой кишки [3].

Научные исследования выявили взаимосвязь между микрофлорой кишечника и такими заболеваниями, как диабет, сердечно-сосудистые болезни, аутоиммунные расстройства, включая астму и аллергию, а также заболеваниями желудочно-кишечного тракта, такими как колиты и воспалительные заболевания кишечника (ВЗК) и другими [2].

Условно-патогенные микроорганизмы, постоянно обитающие в организме животного, в обычных условиях не вызывают нарушений функции желудочно-кишечного тракта, но при воздействии неблагоприятных факторов, а именно переохлаждения, перехода на другой тип кормления и т.д., развивается дисбиоз, который сопровождается диареей [1].

Микрофлора, находящаяся в пищеварительном тракте, создает неблагоприятные условия для роста и колонизации слизистой оболочки патогенными микроорганизмами. Это происходит благодаря конкуренции между микроорганизмами за питательные вещества и рецепторы для связывания и адгезии, а также благодаря синтезу различных биологически активных веществ [3].

При дисбактериозе у животных из кишечника начинают исчезать организмы полезной микрофлоры, а патогенные и условно-патогенные виды микроорганизмов начинают преобладать. Бифидобактерии, лактобактерии, кишечные палочки начинают замещать стафилококки, протей, грибки рода кандида, синегнойная палочка. Увеличивается нагрузка на органы пищеварения, нарушается процесс всасывания и, как следствие, осложняются хронические заболевания кожи и дыхательных путей. В большинстве случаев дисбактериоз является началом развития массы вторичных проблем со здоровьем таких, как гастрит, гастроэнтерит, гепатит, панкреатит, аллергии, снижение резистентности организма и т.д. [2].

Таким образом, микробиом кишечника животных имеет важное значение для поддержания здоровья и может быть ключевым фактором в развитии множества заболеваний.

Исследование и изучение влияния микроорганизмов способствуют созданию новых подходов к лечению и профилактике различных болезней у животных.

СПИСОК ЛИТЕРАТУРЫ

1. Конищева, А.С. Микробиом кишечника телят при дисбактериозе / А.С. Конищева, В.И. Плешакова, Н.А. Лещева // Вестник Омского государственного аграрного университета. — 2021. — № 3 (43). — С. 70-77.
2. Микробиома собак // VetPharma. — 2016. — № 6 (34). — URL: https://cyberleninka.ru/article/n/mikrobioma-sobak (дата обращения: 13.12.2024).
3. Функции кишечной микрофлоры организма в норме и при патологии / О.С. Моложавая, Т.В. Ивахнюк, А.Н. Макаренко [и др.] // Актуальні проблеми сучасної медицини: Вісник Української медичної стоматологічної академії. — 2016. — № 4-1 (56). — С. 333-340.
4. Мондо Э., Марлиани Г., Аккорси П. А., Кокки М., Ди Леоне А. Роль микробиоты кишечника в здоровье и болезнях собак и кошек // Open Veterinary Journal. — 2019. — Октябрь. — URL: https://pubmed.ncbi.nlm.nih.gov/31998619/ (дата обращения: 13.12.2024).
5. Canine microbiome dysbiosis // Veterinary Focus. — URL: https://vetfocus.royalcanin.com/en/scientific/canine-microbiome-dysbiosis (дата обращения: 13.12.2024). — Текст: электронный.
6. The Gut Microbiome of Dogs and Cats, and the Influence of Diet // Veterinary Clinics: Small Animal Practice. — URL: https://www.vetsmall.theclinics.com/article/S0195-5616(21)00012-7/fulltext (дата обращения: 13.12.2024). — Текст: электронный.

УДК 619:611.63/.67: 599.224

АНАТОМИЯ РЕПРОДУКТИВНОЙ СИСТЕМЫ КЕНГУРУ

В.М. Шустова, студентка
Е.А. Сысоева, канд. ветеринар. наук
Новосибирский государственный аграрный университет

Аннотация. Статья посвящена описанию особенностей репродуктивной системы самок и самцов кенгуру. В статье рассматриваются адаптации, которые позволяют кенгуру эффективно размножаться в условиях естественной среды обитания. Статья опирается на последние научные исследования и предоставляет собой важную информацию о репродуктивной системе кенгуру, которая может быть полезна для ветеринарной практики, сохранения вида и исследования эволюции млекопитающих.

Ключевые слова: кенгуру, сумчатые, половая система, сумка.

Кенгуру относятся к инфраклассу сумчатых, группы млекопитающих, которая, наряду с плацентарными, относится к подклассу зверей. Они отличаются от плацентарных животных тем, что их детеныши рождаются недоразвитыми и продолжают свое развитие в сумке у матери.

Для кенгуру характерна удвоенная репродуктивная система. У самок имеются три влагалища *(vagina)*, две матки *(uterus)* и два яичника *(ovarium)*. Латеральные влагалища необходимы для переноса семени к маткам, среднее является родовыми путями. При родах кенгуренок попадает в срединное влагалище, и затем, через специально формирующийся в толще соединительной ткани родовой канал, в мочеполовой синус *(sinus urogenitalis)* и наружу. Каудальный конец боковых влагалищ открывается в срединный непарный проток: урогенитальный синус, который служит общим проходом для репродуктивной и мочевыделительной систем. У кенгуру, в отличии от других сумчатых, родовой канал не зарастает и остается открытым. Каждая матка соединяется с отдельным влагалищем, что позволяет одновременно оплодотворять и развивать разные эмбрионы [5].

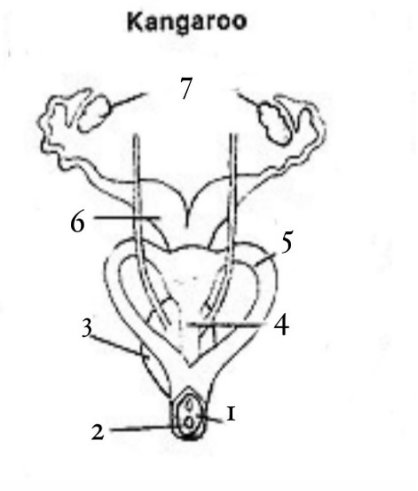

Рисунок 1 – Строение половой системы самки. 1 – урогенитальный синус; 2 – отверстие мочевыводящих путей *(ostium urethrae externum)*; 3 – мочевой пузырь *(vesica urinaria)*; 4 – среднее влагалище; 5 – латеральные влагалища; 6 –матка *(uterus)*; 7 – яичники *(ovarium).*

Самец сумчатых имеет раздвоенный половой член *(penis)*, который разделяется на два ствола. При втягивании приобретает S-образный изгиб *(flexura sigmoidea penis)*, головка полового члена не развита. Он удерживается плотной волокнистой соединительной тканью в препуциальном мешке у основания клоаки [4].

Мошонка *(scrotum)* с семенниками *(testis)* располагается краниально от полового члена. Дорсальные анальные и вентральные препуциальные отверстия открываются в общее пространство, клоаку, которая сообщается с внешней средой через отверстие клоаки [1].

Сумка у кенгуру обеспечивает безопасное пространство для роста и развития детенышей. Она представляет собой складку на животе, в которой располагаются молочные железы. Обычно у кенгуру встречается 4 соска. Внутренняя поверхность по текстуре напоминает кожу кенгуру. На коже с меньшим количеством волос наблюдаются многочисленные крупные апокриновые потовые железы, в частности вокруг основания соска и в складках кожи. Мышцы стенки сумки формируют сфинктер в отверстии сумки, расположенный краниально, который играет важную в роль в поддержании оптимальной температуры тела детеныша [2].

Можно сделать вывод, что репродуктивная система самки кенгуру оснащена хорошо адаптированной репродуктивной системой, состоящей из двух маток, что обеспечивает непрерывный цикл вынашивания и рождения детеныша.

СПИСОК ЛИТЕРАТУРЫ

1. Иглина, Н.Г. Особенности сумчатых животных на примере отряда двурезцовых / Н.Г. Иглина, Н.И. Козловская. — Текст : непосредственный // Молодой ученый. — 2021. — № 3 (345). — С. 23-26. — URL: https://moluch.ru/archive/345/77675/ (дата обращения: 08.10.2024).

2. Классификация, анатомия и размножение сумчатых [электронный ресурс]: Possumov.net - режим доступа: http://possumov.net/?p=115

3. Кубота К., Симидзу Т., Сибанаи С., Нагаэ К., Нагата С. Гистологические свойства и биологическое значение сумки у рыжего кенгуру, Macropus rufus. Anat Anz. 1989;168(2):169-79. PMID: 2523677.

4. Уорбертон Н.М., Бейтман П.В., Флеминг П.А. Анатомия пещеристых мышц пениса кенгуру подчеркивает дихотомию сумчатых и плацентарных. J Anat. 2019 Mar;234(3):306-315. doi: 10.1111/joa.12930. Опубликовано 6 января 2019 г. PMID: 30613968; PMCID: PMC6365618.

5. Kangaroos Have Three Vaginas [электронный ресурс]: Discover Magazine-режим доступа: https://www.discovermagazine.com/the-sciences/kangaroos-have-three-vaginas (дата обращения: 08.10.2024).

УДК 612: 591.132.7

ПИЩЕВАРЕНИЕ У ГРЫЗУНОВ И КРОЛИКОВ: ОСОБЕННОСТИ И АДАПТАЦИИ К ИХ РАЦИОНУ

И.А. Щербинин, студент
Р.Г. Уткина, ст. преподаватель
Новосибирский государственный аграрный университет

Аннотация. Для полноценного приспособления к условиям окружающей среды кролики и грызуны получили некоторые адаптационные особенности, для получения необходимых организму веществ из пищи, такие как: расположение зубов, развитие слепой кишки, быстрый метаболизм и копрофилия.

Ключевые слова: пищеварение, кролики, грызуны, адаптация, копрофагия.

Пищеварительная система грызунов и кроликов имеет свои уникальные особенности и адаптации, которые помогают им эффективно усваивать пищу, состоящую в основном из растительных материалов.

Пищеварение у грызунов и кроликов имеет ряд особенностей и адаптаций, обусловленных преимущественно растительным рационом, включающим клетчатку, крахмал и другие сложные углеводы. Несмотря на то, что кролики традиционно относились к грызунам, теперь их выделяют в отдельный отряд — зайцеобразных, поэтому у них есть свои уникальные адаптации. Грызуны и кролики обычно едят много разнообразной растительной пищи, включая травы, листья, кору и семена. Это позволяет им получать необходимые витамины и минералы. Животные имеют адаптации для переваривания клетчатки, у них есть специальные бактерии и микроорганизмы в кишечнике, которые помогают расщеплять сложные углеводы [1].

Общие особенности пищеварения у грызунов и кроликов:

Зубы: постоянно растущие резцы и коренные зубы, предназначенные для пережёвывания растительной пищи. Резцы используются для откусывания, а коренные — для перетирания пищи.

Слабая мускулатура желудка: желудок грызунов и кроликов имеет сравнительно слабую мускулатуру, поэтому пища задерживается в нем ненадолго. Микрофлора кишечника играет ключевую роль в расщеплении клетчатки и других сложных углеводов, а также в синтезе витаминов. Удлинённый кишечник: увеличение длины кишечника увеличивает время прохождения пищи, что способствует более полному перевариванию и всасыванию питательных веществ [2].

Развитая слепая кишка, особенно у кроликов, является основным местом ферментации растительной пищи. В слепой кишке обитает большое количество микроорганизмов (бактерий, простейших, грибов), которые расщепляют целлюлозу и другие сложные углеводы до более простых и усваиваемых соединений - летучих жирных кислот.

Разнообразие микрофлоры: микрофлора кишечника разнообразна и включает в себя различные виды бактерий, ферментирующих целлюлозу, гемицеллюлозу и другие компоненты растительной пищи. Микроорганизмы также синтезируют витамины группы В и витамин К [3].

Быстрый метаболизм - грызуны и кролики обладают относительно быстрым метаболизмом, что требует регулярного поступления пищи. Они часто едят небольшими порциями в течение дня. Быстрый метаболизм позволяет эффективно использовать

питательные вещества, полученные из растительной пищи, для поддержания высокой активности [1].

Большая потребность в воде: растительная пища часто содержит много клетчатки, которая требует большого количества воды для нормального переваривания. Небольшой желудок с медленной эвакуацией способствует постепенному поступлению пищи в кишечник, обеспечивая более эффективное переваривание и всасывание.

Диастема - промежуток между резцами и коренными зубами, который позволяет эффективно манипулировать пищей во рту, отделяя откушенные кусочки от остального материала [4].

Копрофагия, у некоторых видов, - поедание собственных экскрементов, что позволяет получить дополнительные питательные вещества, витамины и микроорганизмы. Многие грызуны практикуют копрофагию — поедание собственных экскрементов, чтобы извлечь из пищи дополнительные питательные вещества, которые не были усвоены при первом прохождении через пищеварительный тракт. С копрофагией связаны и риски: животные могут заразиться паразитами или болезнями.

Особенности пищеварения у грызунов:

Простой желудок: желудок большинства грызунов относительно простой, небольшого объёма. Хорошо развитая слепая кишка, представляющая собой боковое выпячивание кишечника, является местом обитания большого количества микроорганизмов, расщепляющих клетчатку [5].

Разнообразие рациона: рацион грызунов может быть разнообразным и включать не только растительную, но и животную пищу, поэтому их пищеварительная система более универсальна, чем у кроликов.

Одной из адаптации грызунов к растительному рациону является постоянно растущие зубы, которые компенсируют износ зубов, вызванный пережёвыванием твёрдой растительной пищи. Постоянно растущие резцы: компенсируют износ, возникающий при постоянном пережёвывании твердой растительной пищи. Это критически важно для измельчения и подготовки пищи к дальнейшей обработке [6].

Особенности пищеварения у кроликов:

Двухфазное пищеварение: пищеварение у кроликов состоит из двух фаз: механической и химической. Слепая кишка огромных размеров, у кроликов очень большая и составляет значительную часть пищеварительного тракта. Она служит основным местом ферментации клетчатки. Сильные жевательные мышцы и сложное строение коренных зубов: обеспечивают эффективное перемалывание растительных волокон, увеличивая площадь поверхности для дальнейшего ферментативного расщепления [7].

Два типа фекалий: кролики производят два типа фекалий: твердые фекалии - обычные экскременты и цекотрофы - мягкие, богатые питательными веществами экскременты. Обязательная цекотрофия: кролики обязательно поедают цекотрофы, чтобы получить необходимые питательные вещества, витамины и микроорганизмы. Обязательная копрофагия позволяет максимально эффективно усваивать питательные вещества, синтезированные микрофлорой. У кроликов: цекотрофы формируются в слепой кишке, покрываются слизистой оболочкой и поедаются непосредственно из анального отверстия, что делает этот процесс более эффективным и предотвращает потерю питательных веществ [8].

Высокая эффективность переваривания клетчатки: благодаря двухфазному пищеварению и копрофагии кролики очень эффективно переваривают клетчатку.

Адаптации кроликов к растительному рациону: Постоянно растущие зубы животных компенсируют износ зубов при пережёвывании грубой растительной пищи.

Пищеварительная система грызунов и кроликов имеет ряд адаптаций, позволяющих им эффективно усваивать растительную пищу. Грызуны обладают более универсальной пищеварительной системой, в то время как у кроликов пищеварение более специализированное и приспособлено для переваривания большого количества клетчатки. Копрофагия играет важную роль в пищеварении как у некоторых грызунов, так и у кроликов,

обеспечивая получение дополнительных питательных веществ и поддержание здоровой микрофлоры кишечника. Понимание особенностей пищеварения у этих животных необходимо для обеспечения правильного питания и поддержания их здоровья, копрофагия также способствует поддержанию здорового баланса микрофлоры в кишечнике [9].

Некоторые особенности копрофагии у кроликов:

Проявляется у молодняка на 23–25-й день, когда крольчата начинают потреблять другие корма, кроме материнского молока. Кролики заглатывают мягкий кал прямо из ануса, не пережёвывая. Для этого они расставляют передние ноги, выгибаются и мордочкой достают кал из ануса. Лишение кроликов копрофагии отрицательно сказывается на приросте молодняка, беременности крольчих и утробном развитии крольчат. Поедая ночной кал, кролики могут самозаражаться ооцистами кокцидий [5].

Копрофагия — нормальный физиологический процесс, в результате которого организм кроликов обогащается витаминами группы В, легкопереваримым белком и микроорганизмами [10].

Адаптации пищеварительной системы грызунов и кроликов направлены на эффективное извлечение питательных веществ из растительной пищи. Ключевыми адаптациями являются постоянно растущие зубы, развитая слепая кишка, разнообразие микрофлоры и копрофагия. Эти адаптации позволяют грызунам и кроликам успешно существовать и процветать, питаясь растительной пищей.

СПИСОК ЛИТЕРАТУРЫ

1. Беспоместных, К.В. Кролиководство : учебное пособие / К.В. Беспоместных. — Кемерово : Кузбасский ГАУ, 2023. — 208 с. — Текст : электронный // Лань : электронно-библиотечная система. — URL: https://e.lanbook.com/book/465530.
2. Зеленевский, Н.В. Анатомия и физиология животных / Н.В. Зеленевский, М.В. Щипакин, К.Н. Зеленевский ; под ред. Н.В. Зеленевского. — 8-е изд., стер. — Санкт-Петербург : Лань, 2024. — 368 с. — ISBN 978-5-507-47432-5. — Текст : электронный // Лань : электронно-библиотечная система. — URL: https://e.lanbook.com/book/370925.
3. Козина, Е.А. Нормированное кормление животных : учебное пособие / Е.А. Козина. — Красноярск : КрасГАУ, 2020. — 139 с. — Текст : электронный // Лань : электронно-библиотечная система. — URL: https://e.lanbook.com/book/225152.
4. Машкин, В.И. Биология промысловых зверей России : учебник для вузов / В.И. Машкин. — 5-е изд., стер. — Санкт-Петербург : Лань, 2021. — 540 с. — ISBN 978-5-8114-7728-9. — Текст : электронный // Лань : электронно-библиотечная система. — URL: https://e.lanbook.com/book/164962.
5. Смолин, С.Г. Физиология и этология животных / С.Г. Смолин. — 4-е изд., стер. — Санкт-Петербург : Лань, 2023. — 628 с. — ISBN 978-5-507-47087-7. — Текст : электронный // Лань : электронно-библиотечная система. — URL: https://e.lanbook.com/book/326159.
6. Сравнительная физиология животных : учебник / А.А. Иванов, О.А. Войнова, Д.А. Ксенофонтов, Е.П. Полякова. — 2-е изд., стер. — Санкт-Петербург : Лань, 2022. — 416 с. — ISBN 978-5-8114-0932-7. — Текст : электронный // Лань : электронно-библиотечная система. — URL: https://e.lanbook.com/book/210755.
7. Физиология животных. Ч. 1. Регуляция физиологических функций, физиология возбудимых тканей, кровь, пищеварение, анализаторы / В.Г. Скопичев, А.И. Енукашвили, Н.А. Панова [и др.]. — Санкт-Петербург : СПбГАВМ, 2015. — 79 с. — Текст : электронный // Лань : электронно-библиотечная система. — URL: https://e.lanbook.com/book/121325.
8. Хазиахметов, Ф.С. Рациональное кормление животных / Ф.С. Хазиахметов. — 4-е изд., стер. — Санкт-Петербург : Лань, 2023. — 364 с. — ISBN 978-5-507-46117-2. — Текст : электронный // Лань : электронно-библиотечная система. — URL: https://e.lanbook.com/book/297695.

9. Цой, З.В. Кролиководство : учебное пособие / З.В. Цой, Н.А. Ким. — Уссурийск : Приморский ГАТУ, 2024. — 106 с. — ISBN 978-5-4281-0128-7. — Текст : электронный // Лань : электронно-библиотечная система. — URL: https://e.lanbook.com/book/459908.

10. Хохрин, С.Н. Кормление животных : учебное пособие для вузов / С.Н. Хохрин, Ю.П. Савенко. — Санкт-Петербург : Лань, 2024. — 316 с. — ISBN 978-5-507-49630-3. — Текст : электронный // Лань : электронно-библиотечная система. — URL: https://e.lanbook.com/book/422501.

УДК 619: [611.314 + 616.314]: 636.92

ЗУБЫ КРОЛИКОВ: АНАТОМИЯ И ЗАБОЛЕВАНИЯ

К.С. Юстович, студентка
Научный руководитель: М.В. Лазарева, канд. ветеринар. наук, доцент
Новосибирский государственный аграрный университет

Аннотация. Статья посвящена изучению особенностей анатомии зубов кроликов, связанных с ней заболеваний, их лечению и профилактике. В ней рассматривается общее строение челюсти, а также самые частые заболевания, о которых должны знать ветеринары. Кроме того, в статья освящает меры по пресечению этих заболеваний и способы их лечения.

Ключевые слова: кролик, грызун, заболевания зубов у кроликов, анатомия челюсти кролика, стоматологические патологии.

Кролики обладают уникальной анатомией зубной системы, что связано с их травоядным образом жизни. Особенности строения их зубов требуют внимания со стороны владельцев и ветеринаров. Цель данной статьи — изучить анатомические особенности зубов кроликов, их заболевания, лечение и профилактику.

Зубная система кроликов представляет собой уникальный пример адаптации к травоядной диете. У кроликов 28 зубов: 6 резцов и 22 щечных зуба. Отсутствие клыков и наличие диастемы — беззубого промежутка между резцами и коренными зубами — обеспечивают оптимальные условия для потребления растительной пищи [1, 3].

Верхние резцы состоят из двух больших пар и двух «зубов-пегов», расположенных позади основных. Они обеспечивают правильное смыкание с нижними резцами. Нижние резцы, в свою очередь, контактируют с верхними резцами, формируя «ножничный» механизм для резки пищи. Особенностью резцов является то, что эмаль распределена неравномерно: с наружной стороны слой толще, чем с внутренней, что способствует формированию острого режущего края [2, 4]. Резцы растут со скоростью 2–3 мм в неделю, что требует постоянного стачивания за счет потребления грубой пищи. Если стачивание нарушается, это приводит к избыточному росту зубов, формированию острых краев и травм слизистой рта [2].

Щечные зубы (премоляры и моляры) имеют складчатую эмаль на жевательной поверхности, что повышает эффективность перетирания растительной пищи. Верхние зубы формируют впадины, соответствующие гребням нижних зубов, что позволяет максимально эффективно измельчать грубые корма [2]. Эти зубы также растут постоянно. Щечные зубы расположены глубоко в челюстной кости. Их корни тесно связаны с носослёзным каналом, поэтому при воспалении зубов возможны такие симптомы, как слезотечение и отёчность вокруг глаз [4] (рис. 1, 2).

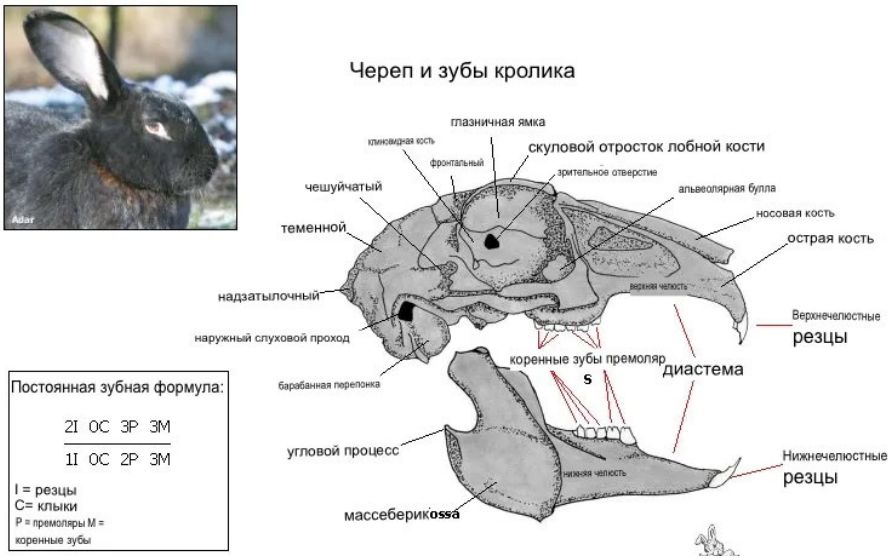

Рисунок 1 – Череп и зубы кролика [5]

Рисунок 2 – Вид спереди вверх на первый и второй верхнечелюстные резцы кролика [5]

Диастема, расположенная между резцами и щечными зубами, служит важным элементом в обработке пищи. Она позволяет кроликам удерживать растительную пищу губами, перемещая её к щечным зубам для измельчения. Такое разделение функций между резцами и щечными зубами делает процесс пережёвывания ещё более эффективным [1].

Все зубы у кроликов являются ародонтичными гипсодонтами, то есть не имеют корней и растут на протяжении всей жизни. Это требует постоянного стачивания, иначе зубы становятся слишком длинными, нарушая процесс жевания и вызывая дискомфорт. У кроликов два вида коронок: клиническая (видимая) и резервная (расположена под десной). Резервная часть зуба обеспечивает их обновление и рост [4].

Челюсти кроликов адаптированы для жевания грубой пищи. Нижняя челюсть уже верхней, что позволяет перемещать зубы боковыми движениями во время жевания. Это обеспечивает равномерное стачивание зубов и предотвращает их избыточный рост [6]. Однако при нарушении механики жевания возможны патологии, такие как асимметричный износ зубов и формирование острых краев. Рост зубов влияет на состояние челюстной кости. У кроликов, не потребляющих грубую пищу, возможна атрофия челюстных мышц и истончение костей в местах крепления. Это делает челюсть уязвимой к переломам и воспалениям.

Заболевания зубов у кроликов — одна из самых частых причин обращения к ветеринарам. Неправильное питание, травмы или врожденные аномалии могут приводить к серьёзным проблемам, влияющим на качество жизни животных [6] (рис. 3).

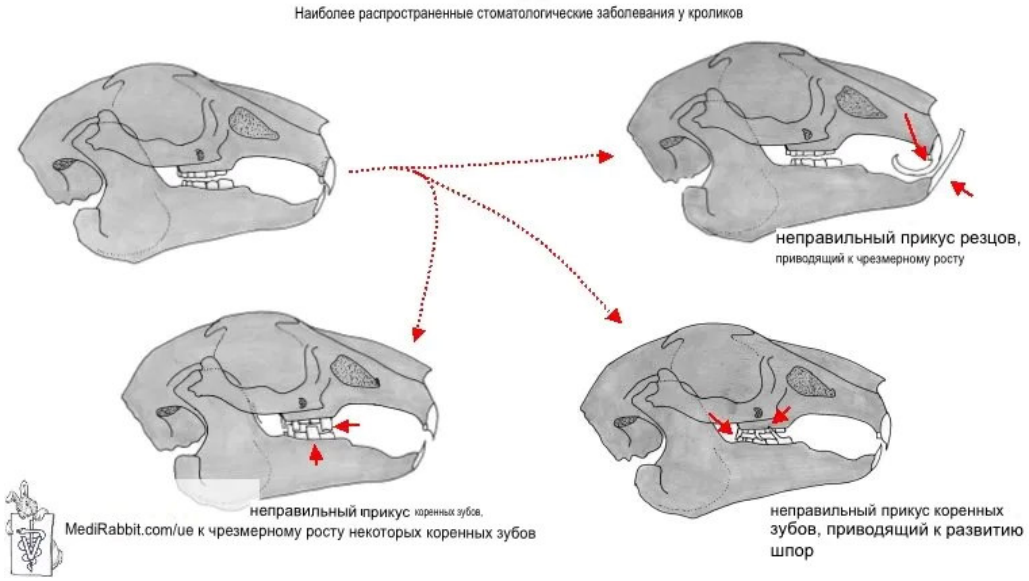

Рисунок 3 – Наиболее распространённые стоматологические заболевания у кроликов [7]

Малокклюзия, или неправильный прикус, является наиболее распространённым заболеванием у кроликов. Она может быть врождённой (генетическая предрасположенность, укороченная нижняя челюсть) или приобретённой (последствие травм или недостаточного стачивания зубов). Нарушение смыкания зубов приводит к таким осложнениям, как избыточный рост резцов и щечных зубо, образование острых краёв (шипов), травмирующих слизистую рта и арушение механики жевания, что вызывает дискомфорт и отказ от пищи [8].

У кроликов с непрерывным ростом зубов любая дисфункция может приводить к патологическому разрастанию. Избыточно выросшие резцы могут травмировать мягкие ткани рта, мешать приёму пищи и даже вызывать повреждения носовых ходов. Разрастание щечных зубов приводит к образованию острых «шипов», которые вызывают язвы на языке и щеках. Эти шипы не дают нормально пережёвывать пищию и могут вызывать болезненные воспаления.

Периапикальные абсцессы развиваются в области корней зубов при воспалении или инфекциях. Основными причинами являются травмы или неправильное смыкание зубов, а так же акопление бактерий в зубных карманах. Абсцессы сопровождаются болью, отёчностью, и могут распространяться на соседние области, такие как челюсть или глазницы. Хронические абсцессы часто требуют хирургического лечения [9, 10].

Заболевания зубов могут вызывать вторичные патологии. Например, слезотечение и инфицирование носослёзного канала. Корни верхних зубов тесно связаны с этим каналом. Воспаление зубов вызывает давление на канал, провоцируя инфекции и слезотечение. Так же заболевания зубов могут вызвать остеопороз челюсти. При длительных проблемах с зубами костная ткань челюсти может истончаться, что приводит к её хрупкости и предрасположенности к перелом. Ранние признаки заболеваний зубов могут быть незаметны, но прогрессирующие патологии проявляются через потерю аппетита и отказ от твёрдой пищи, слюнотечение, мокрый подбородок, снижение веса и уменьшение размеров фекалий, открытые язвы в ротовой полости, заметные деформации челюсти или морды [11].

Лечение зубных заболеваний у кроликов направлено на устранение симптомов, исправление причин патологии и профилактику осложнений. Основным методом является коррекция зубов. Для удаления острых краёв, которые травмируют слизистую оболочку,

применяются стоматологические бормашины. В тяжёлых случаях, таких как периапикальные абсцессы или воспаление корней, может потребоваться хирургическое удаление зубов. Эта процедура проводится под наркозом, с последующей обработкой и использованием антибиотиков [9, 11].

Для лечения инфекций и воспалений назначают антибиотики, такие как энрофлоксацин или амоксициллин. Обезболивающие препараты, например, мелоксикам, помогают снизить болевые ощущения. Противовоспалительные средства уменьшают отёк и облегчают общее состояние кролика [8]. Поддерживающая терапия включает изменения в рационе. В период восстановления животным предлагают мягкую пищу — размоченные гранулы или измельчённые овощи. При отказе от еды может потребоваться кормление через шприц или зонд. Дополнительно обеспечивают введение жидкостей для профилактики обезвоживания [10].

Инновационные методы, такие как лазерная терапия, применяются для удаления избыточной ткани и обработки ран, ускоряя заживление и снижая риск инфекций. После лечения важно соблюдать рекомендации ветеринара, контролировать рост зубов и регулярно проводить осмотры. Такой комплексный подход позволяет избежать рецидивов и поддерживать здоровье питомца [11].

Для предотвращения зубных заболеваний кроликам необходимо предоставлять постоянный доступ к сену и другим кормам с высоким содержанием клетчатки. Это помогает стачивать зубы и предотвращает их избыточный рост. Исключение мягкой пищи с низким содержанием абразивных веществ снижает риск развития малокклюзии. Регулярные осмотры у ветеринара позволяют своевременно выявить проблемы, такие как острые края зубов или начальные стадии абсцессов. Профилактика также включает уход за полостью рта, особенно при первых признаках дискомфорта у животного.

Заключение. Кролики обладают поистине уникальной анатомией зубной системы, идеально приспособленной для употребления грубой растительной пищи. Из-за особенностей зубной системы, кролики требуют регулярного внимания со стороны владельцев и ветеринаров. Правильное питание, постоянный уход и осмотры у специалиста помогают избежать большинства стоматологических заболеваний. Владельцы кроликов должны помнить, что своевременное выявление проблем улучшает качество жизни животных и снижает риск развития серьёзных осложнений.

СПИСОК ЛИТЕРАТУРЫ

1. Никулина, Н.Б. Декоративные грызуны и зайцеобразные: учебное пособие / Н.Б. Никулина. — Пермь, ИПЦ «Прокростъ», 2019. – 118 с.
2. Чернявская, Н.А. Особенности строения ротовой полости и зубов кроликов / Н.А. Чернявская // Теоретические и прикладные основы ветеринарной науки. Сборник трудов научно-практической конференции студентов факультета ветеринарной медицины Новосибирского ГАУ, 2022 — С. 167–169.
3. Грузская, Я.Д. Морфологические особенности ротовой полости кролика / Я.Д. Грузская // Теоретические и прикладные основы ветеринарной науки. Сборник трудов научно-практической конференции студентов факультета ветеринарной медицины Новосибирского ГАУ, 2022 — С. 39–42.
4. Шубина, Т.П. Сравнительная анатомия зубов грызунов / Т.П. Шубина // XXVI Международная научно-практическая конференция: «Наука. Образование. Инновации», 12 января 2021. — С. 141–144.
5. Medirabbit.com, Healthy rabbit dentition [сайт]. — URL: https://www.medirabbit.com/EN/Dental_diseases/Differential/D_problems.htm / (дата обращения: 2.12.2024). — Текст электронный.
6. Maria A. Jackson, Charlotte C. Burn, Joanna Hedley, Dave C. Brodbelt, Dan G. O'Neill Dental disease in companion rabbits under UK primary veterinary care: Frequency and risk

factors [сайт]. — URL: https://bvajournals.onlinelibrary.wiley.com/doi/10.1002/vetr.3993 / (дата обращения: 2.12.2024). — Текст электронный.

7. Medirabbit.com, Common dental disorders of rabbits [сайт]. — URL: https://www.medirabbit.com/EN/Dental_diseases/Differential/D_problems1.htm / (дата обращения: 2.12.2024). — Текст электронный

8. Попова, Д.А. Дентальные болезни кроликов. Методы лечения и профилактики / Д.А. Попова / Актуальные проблемы науки и техники. Сборник научных статей по материалам X Международной научно-практической конференции. В 2 ч.. Том Часть 1, Уфа, 2023. — С. 29–37.

9. Харитонова, М.В. Дентальные патологии в кролиководстве / М.В. Харитонова, Т.М. Прохорова, О.Д. Бохина // Вестник Курской государственной сельскохозяйственной академии, 2023. — С. 87–91.

10. Харитонова, М.В. Анализ встречаемости дентальных патологий у декоративных и сельскохозяйственных кроликов / М.В. Харитонова, Т.М. Прохорова, С.Д. Клюкин // Вестник Бурятской государственной сельскохозяйственной академии им В. Р. Филлипова. – 2023. — С. 57–64.

11. Patrick Jacquaz, Tiffany Adams, Marjorie Panchaud, Arie van Praag, Julie Smith, Esther van Praag Formation of cauliflower-like growths on the skin and mucous membrane of rabbits. — URL: https://medirabbit.com/EN/GI_diseases/Viral/Papilloma_rabbit_en.pdf / (дата обращения: 2.12.2024). — Текст электронный

УДК 619: 611. 3: 636. 92

МОРФОФУНКЦИОНАЛЬНЫЕ ОСОБЕННОСТИ ЖЕЛУДОЧНО-КИШЕЧНОГО ТРАКТА У КРОЛИКОВ И ИХ ЗНАЧЕНИЕ В РАЗВИТИИ КИШЕЧНОГО СТАЗА

К.С. Юстович, студентка
Научный руководитель: М.В. Лазарева, канд. ветеринар. наук, доцент
Новосибирский государственный аграрный университет

Аннотация. В статье рассматриваются морфофункциональные особенности ЖКТ кроликов – его анатомия, физиология переваривания и роль микробиоты – и анализируется, каким образом эти особенности предрасполагают к развитию кишечного стаза. Также обобщены современные данные о патогенезе стаза: факторах риска, механизмах нарушения моторики, роли диеты (клетчатки и воды) и других причин. Понимание этих аспектов важно для профилактики и эффективного лечения кишечного стаза у кроликов.

Ключевые слова: кролик, желудочно-кишечный тракт, кишечный стаз, слепая кишка, клетчатка, микрофлора, пищеварение, желудок, толстый кишечник, перистальтика, микробиота, кормление.

Желудочно-кишечный тракт (ЖКТ) является одной из наиболее уязвимых систем организма кролика. Малейшие нарушения пищеварения могут привести к тяжёлому синдрому – кишечному стазу, представляющему собой синдром резкого замедления или остановки нормальной перистальтики желудка и кишечника, сопровождающийся накоплением содержимого в ЖКТ. Согласно ветеринарной статистике, до 25% обращений с домашними кроликами связаны именно с кишечным стазом [1, 3].

Анатомически пищеварительная система кролика приспособлена к переработке большого объёма грубого корма. Длина кишечника значительно превышает длину тела (в 10–13 раз) при очень объёмной брюшной полости. Крупнейшие отделы, желудок и слепая кишка, суммарно составляют до 19% массы тела животного. Желудок у кролика однокамерный, тонкостенный и выполняет роль резервуара: в норме он практически никогда не бывает пустым, содержащий недавно съеденный корм, а также проглоченные кроликом мягкие

фекалии – цекотрофы. Очень развитые желудочные сфинктеры (особенно кардиальный) практически исключают рвоту. В желудке поддерживается кислая среда (pH ~1–2 у взрослых особей), что обеспечивает стерилизацию пищи и гибель патогенов. У новорождённых крольчат кислотность выше (pH ~5–6,5), поэтому они более уязвимы к желудочно-кишечным инфекциям, особенно после отъёма. Пища задерживается в желудке около 3–6 часов, после чего порциями поступает в тонкий кишечник [2, 5].

Тонкий кишечник кролика включает двенадцатиперстную, тощую и подвздошную кишки общей длиной порядка 2,7 м (у взрослых кроликов). В двенадцатиперстной кишке пища смешивается с желчью и панкреатическим соком, происходит расщепление крахмалов и простых белков; далее в тощей кишке всасываются моносахариды, аминокислоты, жирные кислоты и другие доступные питательные вещества. Однако у кроликов ограничена ферментативная активность поджелудочной железы в отношении крахмала и жиров, поэтому питание с низким содержанием жирных и крахмалистых компонентов и высоким содержанием клетчатки особенно важно для них. Не полностью переваренные частицы пищи (главным образом клетчатка) не всасываются в тонком отделе и поступают далее в толстый кишечник [1, 4] (рис. 1).

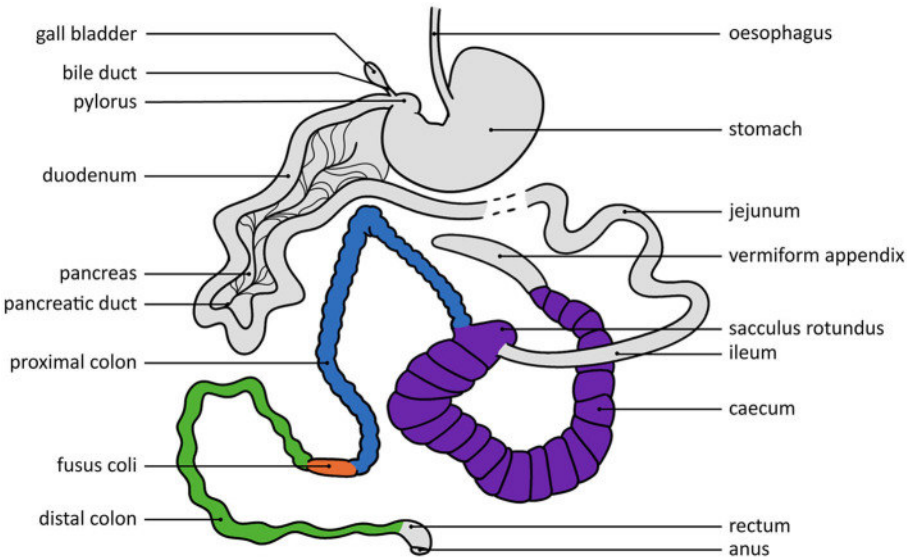

Рисунок 1 – Схематическое изображение ЖКТ кролика с выделением основных отделов [2]

Слепая кишка – наиболее крупный отдел кишечника кролика, объемный тонкостенный мешок, занимающий значительную часть брюшной полости с правой стороны. Caecum – это ферментационная камера, где создаются анаэробные условия для микробного расщепления грубых растительных остатков. У кролика слепая кишка чрезвычайно объёмиста – её длина вместе с червеобразным отростком может достигать ~60–65 см, что позволяет задерживать кормовую массу для длительного брожения (обычно 2–12 часов находится содержимое в слепой кишке). В просвете caecum за счёт слизи и секретов создаётся питательная среда для симбиотической микрофлоры. Микробиота слепой кишки обильно представлена анаэробами (Bacteroides spp. и др.), а также присутствуют дрожжи и простейшие. Эти микроорганизмы разлагают клетчатку и недопереваренные белки с образованием летучих жирных кислот (уксусной, масляной и др.), аммиака, витаминов и собственных бактериальных белков. VFA (летучие жирные кислоты) частично всасываются через стенку слепой и ободочной кишки, обеспечивая до 10–12% энергетических потребностей кролика. Остальные продукты микробной ферментации используются самими бактериями для роста – микробная биомасса впоследствии будет усвоена кроликом через особый процесс цекотрофии [1, 2, 4].

Структурно у слепой кишки кролика есть два примыкающих образования: небольшой червеобразный отросток аппендикс на конце (считается, что он участвует в иммунных

функциях и содержит лимфоидную ткань), и округлый мешочек – утолщение в месте впадения подвздошной кишки, богатое лимфоидной тканью [1, 3].

Проксимальный отдел ободочной кишки кролика имеет особое строение – здесь чередуются участки с расширениями и сужениями просвета, образуя своего рода «насос», который перемешивает поступающее из caecum содержимое и способствует его разделению. Далее следует fusus coli – уникальная мышечная структура длиной ~4 см без гаустр (lat. haustrae coli) и продольных лент, но с глубокими продольными складками слизистой. Дистальная ободочная кишка по строению похожа на толстую кишку других моногастричных животных и ведёт к прямой кишке [1, 4].

Морфологической особенностью кроликов является механизм разделения пищевых масс в толстом отделе кишечника. Проксимальная ободочная кишка и коловый фузус совместно действуют как «сортировочная система»: благодаря двум типам движений – перистальтическим и обратным, антиперистальтическим – происходит отделение крупноволокнистых фрагментов от мелких частиц и жидкой фракции. Неперевариваемая грубая клетчатка (более крупные частицы >0,3 мм) быстро продвигается вперёд по толстой кишке и оформляется в виде твёрдых фекальных шариков, которые кролик выводит наружу. Одновременно более мелкие, мягкие частицы и жидкая кашицеобразная масса, богатая микробами и питательными веществами, за счёт антиперистальтики возвращаются обратно в слепую кишку для дальнейшей ферментации. Таким образом, коловый фузус жизненно важен для нормального пищеварения: он обеспечивает одновременное удаление балластной клетчатки и возвращение ценного субстрата на доферментацию. Нарушение функции этого отдела сразу отражается на моторике и пищеварении в целом [2, 4].

Периодически (обычно раз в сутки, чаще в утренние часы) содержимое слепой кишки выводится порцией в толстую кишку вне фаз активного разделения. Тогда из этой массы формируются мягкие цекотрофные шарики (так называемые ночные фекалии). Кролик обычно сразу же выделяет и съедает их непосредственно из анального отверстия. Цекотрофы покрыты слизистой оболочкой, предохраняющей их от действия кислоты в желудке и содержат концентрат микробного белка, витаминов группы B, витамина K и жирных кислот. Проглатывая цекотрофы (поведение цекотрофии), кролик таким образом повторно использует продукты микробной ферментации и получает дополнительные питательные вещества, которые не усвоились бы иначе. После поедания цекотрофов пища вновь проходит весь желудочно-кишечный тракт; некоторые компоненты корма могут проходить цикл переваривания несколько раз. Цекотрофия – ключевой элемент адаптации кроликов к бедным питательными веществами кормам: она позволяет извлечь максимум энергии и нутриентов из грубой растительности [5, 6].

Таким образом, анатомия ЖКТ кролика характеризуется увеличенной ёмкостью (большой желудок и слепая кишка), удлинённой кишечной трубкой, наличием специализированного отдела (коловый фузус) и развитой микробиотой в слепой кишке. Эти особенности обеспечивают эффективное переваривание клетчатки, но вместе с тем обуславливают и особую чувствительность пищеварения кролика к факторам, нарушающим нормальную моторику [5, 7].

Микробиота слепой кишки и толстого отдела – неотъемлемый «орган» пищеварения кролика. Без симбиотических бактерий кролик не способен усваивать клетчатку и синтезировать необходимые витамины. Нарушение микрофлоры (дисбиоз) сразу отражается на переваривании: например, при гибели полезных бактерий (целлюлолитических, лактат-утилизирующих и др.) и росте условно-патогенных клостридий нарушается продуцирование летучих жирных кислот, снижается стимуляция перистальтики, а также выделяются токсины. Состав микрофлоры у кролика различается по отделам ЖКТ: в слепой кишке и проксимальной ободочной кишке самая высокая концентрация микроорганизмов (анаэробы преобладают), тогда как в тонком кишечнике бактерий мало из-за кислого pH желудка и быстрого транзита. Отмечено, что кролики имеют относительно небольшую собственную ферментативную активность, но за счёт симбиоза с микробами они способны извлечь из травянистой пищи

аминокислоты, витамины и другие нутриенты, недоступные при ферментативном пищеварении. Затем эти вещества усваиваются через поедание цекотрофов. В норме микрофлора также препятствует росту патогенов (эффект конкурентного исключения) и способствует формированию кишечного иммунитета [4, 5, 6].

В процессе пищеварения у кролика происходит интенсивное всасывание воды в толстом кишечнике – это необходимо для формирования твёрдых фекалий. Рацион кролика на воле состоит преимущественно из грубых растений, богатых неусвояемой клетчаткой (трава, сено). Клетчатка выполняет несколько важных функций в пищеварении кролика. Во-первых, неферментируемая (недоступная ферментам) грубая клетчатка обеспечивает необходимый объем содержимого и механическую стимуляцию кишечной стенки. Наличие большого количества волокон растягивает кишечник и рефлекторно усиливает перистальтику (механорецепторный механизм). Во-вторых, клетчатка служит субстратом для микробов слепой кишки: бродимость (ферментируемая часть волокон) обеспечивает образование летучих жирных кислот, особенно масляной кислоты, которая стимулирует моторику толстой кишки химическим путем. Таким образом, клетчатка влияет на моторику двойным способом – как балласт и как источник метаболитов, стимулирующих кишку.

Кишечный стаз (lat. ileus) у кроликов развивается как следствие нарушения моторики ЖКТ, вызванного различными внешними или внутренними причинами. В норме пищеварительная система кролика находится в состоянии почти непрерывной работы (кролики – пастбищные животные, потребляющие корм часто и понемногу). Нарушение этого динамического равновесия – например, прекращение приема пищи – быстро отражается на моторике кишечника: уже через несколько часов голодания может замедлиться продвижение содержимого. Чаще же стаз провоцируют патологические состояния. К основным триггерам GI-стаза относят: стресс, болевой синдром, сопутствующие болезни (особенно заболевания зубов, печени, мочекаменную болезнь и др.), обезвоживание, анорексию любой этиологии, резкую смену корма, неправильную диету (недостаток сена, избыток углеводов). Поэтому важно выявлять и лечить первопричину, а не только бороться с самим стазом [7, 8].

Важно отметить, что часто владельцы и начинающие ветеринары путают причину и следствие при GI-стазе. Например, обнаружив в желудке кролика большой комок шерсти, его могут ошибочно счесть причиной непроходимости («волосяной завал»). На самом деле трихобезоар почти всегда вторичен – шерсть скапливается вследствие остановки желудка, а не останавливает его. У здорового кролика шерсть транзитом выходит с калом. Поэтому фокус при лечении стаза делается на восстановлении моторики, а не на удалении шерсти как таковой [8, 10].

Заключение. Желудочно-кишечный тракт кролика представляет собой уникальную систему, приспособленную к перевариванию грубоволокнистой пищи за счёт заднекишечного брожения и цекотрофии. Морфологически она характеризуется большими размерами слепой кишки и желудка, удлинённым кишечником и специализированным отделом (коловый фузус), а физиологически – сложной моторикой с чередованием перистальтики/антиперистальтики и симбиозом с обильной микрофлорой. Эти адаптации позволяют кролику эффективно усваивать питательные вещества из клетчатки и выживать на скудном корме. Однако те же особенности обуславливают склонность к кишечному стазу при неблагоприятных факторах. Недостаток неферментируемой клетчатки, дефицит воды, стрессовые воздействия или болезнь могут нарушить тонкий баланс в пищеварении кролика, приводя к снижению моторики. В результате содержимое ЖКТ задерживается, происходит его дегидратация и дисбактериоз, что запускает порочный круг дальнейшего угнетения перистальтики.

СПИСОК ЛИТЕРАТУРЫ

1. Rahic-Seggerman F.M. Rabbit gastrointestinal stasis (RGIS) in pet rabbits: prevalence and factors [2025] [сайт]. — URL: https://pmc.ncbi.nlm.nih.gov/articles/PMC11856277/ (дата обращения: 13.04.2025). — Текст электронный

2. Malou van der Sluis Digestive problems in rabbit production: moving in the wrong direction? [2024] [сайт]. — URL: https://pmc.ncbi.nlm.nih.gov/articles/PMC10879550/ (дата обращения: 13.04.2025). — Текст электронный
3. RabbitFriendly. Анатомия и физиология желудочно-кишечного тракта кролика [2021] [сайт]. — URL: https://rabbitfriendly.com/article/anatomiya-i-fiziologiya-zheludochno-kishechnogo-trakta-krolika/ (дата обращения: 13.04.2025). — Текст электронный
4. Ласка // Желудочно-кишечный стаз у кроликов [2020] [сайт]. — URL: https://laskavet.ru/exotology/zheludochno-kishechnyy-staz-u-krolikov/ (дата обращения: 13.04.2025). — Текст электронный
5. Oglesbee B.L Rabbits: gastrointestinal diseases. [2020] [сайт]. — URL: https://pmc.ncbi.nlm.nih.gov/articles/PMC7258705/#:~:text=Gastrointestinal%20,threatening/ (дата обращения: 13.04.2025). — Текст электронный
6. Hollwarth A. Managing gastrointestinal stasis in small mammals. [2022] [сайт]. — URL: https://www.veterinary-practice.com/article/managing-gastrointestinal-stasis-in-small-mammals/ (дата обращения: 13.04.2025). — Текст электронный
7. Meredith A. Gastrointestinal motility disorders in rabbits [2022] [сайт]. — URL: https://pmc.ncbi.nlm.nih.gov/articles/PMC7128126/ (дата обращения: 13.04.2025). — Текст электронный
8. Graham J. (2013). Gastrointestinal stasis in rabbits: when it’s not just “ileus” [сайт]. — URL: https://www.veterinary-practice.com/article/managing-gastrointestinal-stasis-in-small-mammals/ (дата обращения: 13.04.2025).
9. Краснолобова Е.П., Адаптационные особенности строения желудка кроликов.— Е.П. Краснолобова, С.А. Веремеева / АПК: инновац. технол. 2023(4): 67–74 [сайт]. — URL: https://cyberleninka.ru/article/n/adaptatsionnye-osobennosti-stroeniya-zheludka-i-zheludochnyh-limfaticheskih-uzlov-nekotoryh-predstaviteley-otryada-zaytseobraznye/ (дата обращения: 13.04.2025).
10. Cotozzolo E. et al. Bacterial microbiota along the rabbit gastrointestinal tract 2021] [сайт]. — URL: https://pmc.ncbi.nlm.nih.gov/articles/PMC11856277/ (дата обращения: 13.04.2025). — Текст электронный

УДК 619: 611.018

ГИСТОГЕНЕЗ ПОПЕРЕЧНОПОЛОСАТОЙ И ГЛАДКОЙ МЫШЕЧНОЙ ТКАНИ

А.В. Яковлева, студентка
Научный руководитель: М.В. Лазарева, канд. ветеринар. наук, доцент
Новосибирский государственный аграрный университет

Аннотация. В данной статье рассмотрен гистогенез поперечнополосатой и гладкой мышечной ткани. Гистогенез является одним из важнейших процессов в живом организме. Мышечная ткань играет ключевую роль в обеспечении движений и физиологических процессов организма. Данная статья полезна студентам ветеринарных и медицинских специальностей, а также врачам, ведь гистогенез – процесс, необходимый для развития организма, а его понимание играет ключевую роль в выявлении различных заболеваний.

Ключевые слова: гистогенез, поперечнополосатая мышечная ткань, гладкая мышечная ткань, репаративный гистогенез.

Цель: изучить особенности гистогенеза гладкой и поперечнополосатой мышечной мускулатуры на примерах отдельных органов.

Материалы и методы исследования: изучение статей и публикаций; анализ, синтез, обобщение.

Результаты исследований.

По наблюдениям авторов, на 10-й день развития эмбриона в поверхностной грудной мышце кур Юрловской породы наблюдаются отдельные мышечные волокна, разделенные рыхлой соединительной тканью. В этот период мышечные волокна еще не организованы в пучки, и соотношение мышечной и соединительной ткани примерно одинаково (50/50).

К 17-му дню эмбриогенеза в грудной мышце формируются четко выраженные пучки мышечных волокон. Становится видно, что соединительная ткань дифференцируется на эндомизий и перимизий. При этом поперечная исчерченность в мышечных волокнах исчезает. Наблюдается уменьшение толщины отдельных мышечных волокон, а перимизий становится толще, чем образованные мышечными волокнами пучки. К этому сроку увеличивается количество мышечных волокон, видимых в поле зрения микроскопа, а также их общая площадь. По этим наблюдениям можно заметить, что формирование поперечной исчерченности в поперечнополосатой мышечной ткани происходит постепенно, а не возникает сразу [1].

Отдельной разновидностью поперечно – полосатой мышечной ткани является сердечная мышца – миокард. Процесс его закладки можно пронаблюдать во время эмбрионального развития птиц. Уже к третьему дню инкубации в миокарде эмбриона (как в трабекулярном, так и в компактном слоях) можно заметить различные типы контактов между соседними кардиомиоцитами. Преобладают механические соединения (адгезивные, плотные, десмосомальные) и коммуникативные (щелевые контакты). У кардиомиоцитов четырехдневного эмбриона вставочные диски еще не сформированы, но уже присутствуют десмосомоподобные и щелевые контакты, а также участки, где закрепляются внутриклеточные филаменты. Общая длина межклеточных контактов значительно возрастает с третьего (24±0,03 мкм) к четвертому (68±0,01 мкм) дню инкубации. Полученные данные свидетельствуют о том, что интеграция дифференцирующихся кардиомиоцитов на ранних этапах развития сердца у эмбрионов кур происходит посредством коммуникативных и механических межклеточных соединений, таких как fascia adherens, desmosomes, gap junctions [2].

В процессе жизнедеятельности организма мышечная ткань может повреждаться, поэтому для нее характерен процесс репаративного гистогенеза, подразумевающий её восстановление. Процесс восстановления мышц после повреждения проходит через три последовательные фазы:

1. Воспаление: Начальная стадия, характеризующаяся воспалительной реакцией в поврежденной области.

2. Регенерация: Фаза активного восстановления мышечной ткани.

3. Адаптация: Заключительный этап, в ходе которого происходит адаптация восстановленной мышцы к новым условиям.

В зоне повреждения можно выделить две области: область некроза (гибели клеток) и перинекротическую область, где ткани претерпевают реактивные изменения. По наблюдениям Матвеева В.А. и Русаковой С.Э. (2023), в течение первых суток после травмы в мышечных волокнах наблюдаются значительные изменения: появляются вакуоли, происходит фрагментация и расщепление волокон, исчезает поперечная исчерченность, нарушается структура сократительного аппарата, возникает отек саркоплазмы. Затем макрофаги активно поглощают некротизированные участки и создают благоприятную среду для роста и развития камбиальных клеток (клеток-предшественников мышечных волокон). Тканевые базофилы выделяют факторы роста, стимулирующие активность фибробластов и эндотелиоцитов.

Спустя ещё несколько суток наблюдается ишемический некроз части мышечных волокон и продолжается разрушение поврежденных волокон. Миосателлитоциты (клетки-спутники мышц) активно делятся и сливаются, образуя мышечные трубочки и миосимпласты (многоядерные мышечные клетки). В грануляционной ткани (ткани, заполняющей область повреждения) происходит образование новых кровеносных сосудов (васкулогенез) и

формирование волокон (фибриллогенез). Наблюдается разнообразие в развитии мышечной ткани.

Далее можно заметить, что появляются молодые мышечные волокна с ядрами, расположенными как в центре, так и по периферии. Эти волокна значительно тоньше, чем существовавшие ранее. Сохраняется разнообразие в развитии мышечной ткани. Встречаются мышечные волокна неправильной формы. Грануляционная ткань почти полностью заполняет область повреждения, межклеточное вещество хорошо развито и состоит из тонких коллагеновых волокон.

Ближе к концу гистогенеза видно, что мышечные волокна увеличиваются в размере, но сохраняют неправильную форму и не имеют правильной ориентации. Продолжается образование новых кровеносных сосудов. Сохраняются небольшие очаги воспаления. Область повреждения полностью заполнена грануляционной тканью, межклеточное вещество хорошо развито. В некоторых местах наблюдаются скопления толстых коллагеновых волокон, что свидетельствует о формировании рубца. Количество рыхлой соединительной ткани между мышечными волокнами уменьшается. Окончание процесса регенерации происходит за счет роста новых мышечных волокон [3].

Гладкая мышечная ткань характерна преимущественно для внутренних органов, поэтому процесс её гистогенеза будет рассмотрен на примере одного из органов – матки млекопитающих. В процессе развития матки плода, с 31-й по 40-ю неделю, происходит созревание гладкомышечных клеток (миоцитов), которые выстраиваются в пучки. Развитие мышечных слоев происходит неравномерно: в теле матки сначала формируется продольный слой, а в шейке матки – циркулярный. По данным работы Григорьевой Ю.В. (2021), у семимесячных плодов в циркулярном слое шейки матки, так же обнаруживаются косые и продольные пучки миоцитов. Также отмечается, что дифференцировка гладкомышечных клеток матки происходит значительно дольше, чем в мочевом пузыре и желудочно-кишечном тракте [4].

Для гладкой мышечной ткани так же характерен репаративный гистогенез. В качестве примера рассмотрена регенерация внутреннего сфинктера после его механического повреждения. При неравномерном повреждении мышечной ткани возникают зоны с различной морфологической картиной: непосредственно поврежденные участки, зоны, прилегающие к ране, и участки неповрежденной ткани. Авторы статьи «Регенерация внутреннего сфинктера прямой кишки после его механического повреждения» провели исследование, на основе которого можно выделить основные этапы репаративного гистогенеза гладкой мышечной ткани [5]. По их наблюдениям, в течение первых 1-3 суток после травмы, миоциты в зоне повреждения претерпевают дистрофические изменения. В "темных" миоцитах заметны уплотнение хроматина и деформация ядерной мембраны, а цитоплазма демонстрирует признаки дистрофии. "Светлые" миоциты подвергаются гидропической дистрофии, переходящей в отек. Эти изменения необратимы и приводят к гибели клеток.

В приранневой зоне можно увидеть увеличение пространства между клетками. Постепенно оно заполняется лейкоцитами. Часть миоцитов погибает, а в оставшихся начинаются реактивные изменения. Видно, что из-за нарастающего отека межклеточного пространства плазматические мембраны соседних клеток расходятся. Эти процессы прогрессируют, и к 7-м суткам межклеточные пространства значительно расширяются. Соседние клетки контактируют друг с другом посредством удлиненных отростков и сохраняют связь только в области десмосом. В расширенные межклеточные пространства проникают лейкоциты. В неповрежденных участках внутреннего сфинктера в ранние сроки после травмы наблюдается повышенная реактивность мышечной ткани, появляются новые мышечные клетки. На 5-7 сутки в этой зоне происходят структурные изменения в лейомиоцитах, которые, вероятно, отражают процессы клеточной и тканевой регенерации. Клеточная регенерация проявляется в увеличении количества незрелых миоцитов, мигрирующих из приранневой зоны в зону повреждения.

Начиная с 7-х суток, активизируются фибробласты, которые начинают синтезировать компоненты межклеточного вещества соединительной ткани, постепенно замещающей разрушенные ткани, удаляемые макрофагами. На 9-12 сутки после травмы плотность "светлых" миоцитов увеличивается до 25%. В зоне повреждения на 12-15 сутки после травмы происходит лизис погибших клеток. Оставшиеся миоциты, по структуре соответствующие "темным", располагаются на значительном расстоянии друг от друга, межклеточные контакты между ними не наблюдаются. Между миоцитами находятся активированные фибробласты, синтезирующие компоненты межклеточного вещества.

Через 30 суток после травмы гладкая мышечная ткань вне зоны повреждения представлена преимущественно "темными" миоцитами, делящихся клеток и клеток, синтезирующих ДНК, не обнаруживается. Внутренний сфинктер состоит из пучков миоцитов, разделенных прослойками соединительной ткани с грубыми коллагеновыми волокнами. Эти прослойки значительно толще, чем в норме.

Следовательно, целостность структуры наружного сфинктера восстанавливается, однако вследствие того, что механизмы регенерации гладкой мускулатуры ограничены, его полного восстановления не происходит [5].

СПИСОК ЛИТЕРАТУРЫ

1. Кондратов, Г.В. Эмбриогенез поверхностной грудной мышцы у кур породы Юрловская голосистая: Сборник научных трудов 11-й Международной межвузовской конференции по клинической ветеринарии в формате Purina Partners / Г.В. Кондратов, В.В. Степанишин, С.Г. Кумиров – 2021. – 478-485 с.

2. Шатунова, Н.В. Ультраструктурные проявления интеграции дифференцирующихся клеточных элементов в миокарде птиц на ранних этапах эмбриогенеза: Актуальные вопросы морфологии / Н.В. Шатунова, Н.В. Алексеева, А.А. Созыкин. – 2022. – С. 108-112 с.

3. Матвеев, В.А. Функциональные гистионы в репаративном гистогенезе скелетных мышц: Итоговая конференция военно-научного общества курсантов, студентов и слушателей Военно-медицинской академии имени СМ Кирова / В.А. Матвеев, С.Э. Русакова. – 2023. – 366-372 с.

4. Григорьева, Ю.В. Закономерности морфогенеза, структурной организации, реактивных изменений и регенерации сфинктера шейки матки у плацентарных млекопитающих: дис. – Оренбург: автореферат диссертации на соискание ученой степени доктора медицинских наук/Ю.В. Григорьева – 2021 – 42-43 с.

5. Суворова, Г.Н. Регенерация внутреннего сфинктера прямой кишки после его механического повреждения / Г.Н. Суворова, О.Н. Тулаева – Текст: электронный // НАУ. – 2015. – №9-2 (14). URL: https://cyberleninka.ru/article/n/regeneratsiya-vnutrennego-sfinktera-pryamoy-kishki-posle-ego-mehanicheskogo-povrezhdeniya.

СОДЕРЖАНИЕ

Альшевская В.В. Характеристика костной системы птиц 3

Альшевская В.В. Особенности строения лёгкого ящерицы 7

Альшевская В.В. Особенности строения матки лягушки 9

Андрианова К.А. Гистология мышц и их адаптация к физическим нагрузкам 11

Асланова А.Ш. Механизмы сердечной недостаточности у собак. Породные предрасположенности к сердечно-сосудистым заболеваниям 14

Афимченко А.Е., Шигина В.Г., Распутина О.В. Морфология хрусталика у различных видов животных и человека 16

Баранова Е.П. Особенности строения ротовой полости семейства хомяковых 21

Безменова Р.Н. Гистологическое строение роговицы и склеры у животных с ночным и дневным образом жизни 23

Безменова Р.Н. Особенности строения пищеварительной системы кролика 26

Бойко Э.А., Распутина О.В. Влияние усушки и возраста родительского стада на показатели качества инкубационных яиц и вывод цыплят 28

Бочкарев П.Е. Аномалии и патологии хвостового отдела у рептилий 33

Бочкарев П.Е. Восстановительные способности у рептилий отряда Squamata: адаптивные тактики самозащиты, автотомия и особенности репаративной регенерации 37

Варава К.А. Сахарный диабет собак и кошек 41

Васюхневич И.В. Морфологические особенности желудка грызунов и зайцеобразных 45

Ватулко Е.Д., Сысоева Е.А. Анатомические особенности органов зрения у птиц 49

Вдовкина А.Е., Бойкова М.А. Лечения телят с контрактурой 51

Высокина К.Б. Анатомические адаптации пищеварительной системы у рептилий 53

Головко С.С. Особенности строения сердца жирафа 57

Горянская Г.С. Гистология органов дыхания у млекопитающих: адаптации к различным условиям 60

Горянская Г.С. Особенности строения скелета собаки породы корги-кардиган 63

Гранина А.С. Особенности строения пищеварительной системы лисы 65

Гранина А.С. Особенности строения черепа декоративного кролика 68

Гранина А.С. Сравнительная характеристика яйцеклеток позвоночных 71

Гранкина Е.Р. Хирургические методы коррекции артроза коленного сустава у собак 74

Гранкина Е.Р., Гудков С.Н. Влияние социальных факторов на половую активность у кобелей 78

Грузская Я.Д., Яковлева Н.С. Гидронефроз у кошек 81

Гусеинов Ф.И., Гудков С.Н. Влияние теплового стресса на репродуктивную функцию котов 85

Гусеинов Ф.И., Гулькин Е.В., Дробот Е.В. Коррекция торсионной деформации большеберцовый кости при медиальном вывихе коленной чашки у собаки 87

Давыдова А.Д. Ожирение самцов и его влияние на их фертильность 91

Дрозд У.С. Нейроглия: функциональный поворот 94

Дрозд У.С. Пищеварительная система птиц 98

Дружинина М.Б., Земляницкая Е.И., Сечкина А.И. Анатомические особенности строения черепа зайцеобразных и их сравнительная характеристика 103

Дятлова М.А. Анатомические особенности онтогенеза спинного мозга кролика 107

Забродин Е.В. Эпифиз млекопитающих 109

Заметнина В.Е. Особенности изменения поведения амурского тигра на территории Дальнего Востока 113

Заметнина В.Е. Аллергические реакции и их физиологические механизмы у домашних животных 117

Запасной К.Н. Анатомические особенности строения головного мозга птиц 120

Запасной К.Н. Процесс пищеварения у кошек: особенности метаболизма и кормовых предпочтений 123

Зорин Н.А. Особенности поведения пресмыкающихся 126

Зорин Н.А. Физиология кожи и ее значение для здоровья животных 129

Исаева М.А. Сумчатые животные: особенности репродуктивной системы кенгуру 132

Казанникова А.Н. Факторы, влияющие на репродуктивную способность животных 134

Калинина Д.В., Грузская Я.Д. Хирургическое лечение и лучевая терапия при меланоме ротовой полости у собак и кошек 137

Калинина Д.В., Грузская Я.Д. Методы терапии при эпилепсии собак 140

Карпенко Д.В., Горб Н.Н. Влияние йода на сперму и фертильность производителей 142

Кац В.Д. Коплекс Гольджи. Типы структурной организации 145

Китова А.А. Исследование зрительной физиологии у кошек и собак 148

Коваль А.Э. Когнитивные способности крыс 151

Корнилова Я.Д. Влияние магния на поведение, сперму и фертильность крыс-самцов 155

Кулеш Н.М. Структурные особенности легких и сердца жирафа 158

Кунгурова М.Р. Значение витаминно-минерального комплекса в метаболизме рептилий 161

Кутузиди А.А., Горб Н.Н. Роль лактата в активации акросомальной реакции 164

Лазарева М.В. Оценка токсикологических характеристик препаратов Биоферрон, Биоцинк и Биокальций 166

Лисицкая Д.И. Особенности строения сердечно-сосудистой системы крокодила 171

Литвинцева А.Д. Морфологические особенности желудка дельфина 174

Литвинцева А.Д. Особенности строения позвоночного столба кошки 177

Литвинцева А.Д. Особенности строения дыхательной системы птиц 180

Лобанов Р.О. Гистология костной ткани: особенности строения и регенерации 184

Лобанов Р.О. Пищеварительная система птиц: адаптация к полёту и разнообразным источникам пищи 188

Лобанов Р.О., Шадеркин М.В. Видовые и адаптационные морфологические характеристики поперечно полосатой мускулатуры диких хищников 190

Лобас А.А. Водно-солевой обмен у земноводных и наземных животных 193

Лобас А.А. Механизмы терморегуляции у различных видов птиц 196

Лукашевич А.В. Сравнительная характеристика язычной мускулатуры и мышц мягкого неба ластоногих 199

Ляшкова И.А. Гистология скелетной мышечной ткани у спортивных лошадей и её адаптация к физическим нагрузкам 203

Магеррамова А.К., Стацевич Л.Н. Идиопатический цистит кошек 206

Маркова К.С. Истоки ветеринарной андрологии 209

Маслова А.И. Под кожей дельфина: уникальные особенности морских млекопитающих 212

Матвиенко А.М. Физиологические особенности пищеварения рептилий 216

Михайлюк А.В. Антимюллеров гормон в диагностике болезней самцов 219

Нестёркина А.А., Горб Н.Н. Влияние каротина на сперму и фертильность производителей 222

Нестерова Ю.К. Роль межклеточных контактов в миграции опухолевых клеток 224

Нестерова Ю.К. Анатомическое сравнение половой системы самок двурезцовых сумчатых разных семейств на примере сахарной летяги и коалы 229

Никитина Е.Ю. Особенности обонятельного анализатора лисицы 234

Осипова Е.С. Особенности скелета утконоса (Ornithorhynchus anatinus) 237

Паутова В.Р. Физиологические изменения во время беременности у собак 240

Пашинская А.С. Строение сетчатки глаза пчелы: адаптации к поиску пищи и навигации 243

Подгорная И.Б. Патофизиология хронической болезни почек у кошек 246

Подгорная И.Б., Земляницкая Е.И. Особенности строения глаза хищных и травоядных животных 251

Поздяева В.В. Распространение причин бесплодия у кобелей 254

Полищук С.Д. Гистология эндокринных желез: роль щитовидной и поджелудочной желез в обмене веществ у животных 257

Поляк С.И. Особенности организации хроматина 260

Пучкова Е.Д. Эффект стерилизации и кастрации на физиологические процессы 262

Разумкова Е.Е. Гистологическое строение центральной нервной системы: строение головного мозга и спинного мозга 265

Распопова К.И. Анатомические особенности строения желудка дельфинов 268

Распопова К.И. Особенности строения зубов у нарвалов 271

Распопова К.И. Особенности лимфатической системы водных млекопитающих 275

Раупов С.А. Строение головного мозга пресмыкающихся 278

Решотко А.А., Сысоева Е.А. Особенности строения гортани животных 283

Рогожкина Е.Р. Нарушение обмена веществ при ожирении у домашних питомцев 287

Рогожникова А.С., Горб Н.Н. Селекция быков на плодовитость 291

Ружьина Д.А., Гудков С.Н. Факторы, влияющие на качество спермы кота 294

Рыбакова О.А. Различие скелетной мускулатуры диких и домашних животных 297

Рыбакова О.А. Влияние меланина на окраску волосяного покрова и агрессивность у хищников 300

Савина П.А. Анатомические особенности эублефаров и их содержание 302

Селюч Е.В., Бойкова М.А. Оперативное лечение крупного рогатого скота со смещением сычуга 304

Середа А.В. Влияние возраста на активность пищеварительных ферментов у домашней птицы 307

Середа А.В. Синдром Вобблера у лошадей 309

Сидоренко М.С. Гистология центральной нервной системы птиц: строение головного и спинного мозга 312

Сидоркина Е.О. Андрологическая диспансеризация жеребцов: современный взгляд 314

Силинская С.В. Структурные особенности строения ротовой полости хомяков 317

Скуратова А.В. Развитие семенников и запуск сперматогенеза у быков 320

Старовойтова С.В., Бойкова М.А. Возможные осложнения после кастрации домашних животных 323

Субботина Р.Е. Физиология сна у домашних животных 327

Тайтаков Э.С., Распутина О.В. Эффективность водного раствора каротина при послеродовом эндометрите у коров 330

Терехова А.В. Репродуктивная система самки кролика 334

Терехова А.В. Роль экзосом в межклеточной коммуникации 338

Томышев Д.А., Сигарева Н.А. Возрастные особенности изменения сердечной ткани крыс 343

Трофимова Д.С. Влияние криоконсервации сперматозоидов на их жизнеспособность 346

Ускова В.А. Морфологическая характеристика мозжечка птиц 348

Федяева В.В. Зрительная система и орбитальная область у красной панды 351

Филина А.Д. Особенности течения бабезиоза собак в настоящее время (обзор) 356

Филина А.Д. Морфологические особенности органов чувств у китообразных 361

Финогенова М.В. Влияние физической активности на физиологическое состояние животных 364

Фольц П.Э. Особенности строения черепа кошки 366

Фольц П.Э. Особенности строения желудка лисицы 369

Хозяйкин В.Д. История создания светового микроскопа 371

Храмцова С.А. Сравнительное анатомическое описание гипофиза у различных видов животных и человека 373

Чиркова С.А. Строение и функциональные свойства синовиальной среды суставов 377

Чиркова С.А. Строение ротовой полости змей 381

Чуманова Ю.М. Суставной аппарат окапи 384

Шадеркин М.В. Современные представления об апоптозе клеток. Причины и механизмы апоптоза 387

Шадеркин М.В., Распутина О.В. Особенности анатомии желудка и физиологии пищеварения верблюда 390

Шальнова В.А. Этология коров голштинской породы 393

Шафигуллина С.Д. Стволовые клетки: виды и применение в ветеринарии 394

Шацкая Е.Н., Распутина О.В. Биологическое значение холестерина. Действие статинов. 397

Шацкая Е.Н. Отличительные особенности поведения домашних кошек с учетом их типов высшей нервной деятельности 402

Шумкин А.А. Морфологические и физиологические особенности электрических органов у рыб 409

Шумкин А.А. Особенности строения скелета донных рыб 411

Шустова В.М. Пищевая аллергия у собак 414

Шустова В.М. Роль микробиома кишечника в здоровье и болезни животных 415

Шустова В.М., Сысоева Е.А. Анатомия репродуктивной системы кенгуру 417

Щербинин И.А., Уткина Р.Г. Пищеварение у грызунов и кроликов: особенности и адаптации к их рациону 419

Юстович К.С. Зубы кроликов: анатомия и заболевания 422

Юстович К.С. Морфофункциональные особенности желудочно-кишечного тракта у кроликов и их значение в развитии кишечного стаза 426

Яковлева А.В. Гистогенез поперечнополосатой и гладкой мышечной ткани 430

Научное издание

ТЕОРЕТИЧЕСКИЕ И ПРИКЛАДНЫЕ ОСНОВЫ ВЕТЕРИНАРНОЙ НАУКИ

сборник трудов научно-практической конференции преподавателей, аспирантов, магистрантов и студентов института ветеринарной медицины и биотехнологии Новосибирского ГАУ

Ответственный за выпуск: М.В. Лазарева

Печатается в авторской редакции

Гарнитура XO Thames, Формат 60×84 1/8
Уч.-изд. л. 35,7. Усл.п.л. 51,2

Издательский центр «Золотой колос»
Новосибирского государственного аграрного университета
630039, Новосибирск, ул. Добролюбова, 160, каб. 106.
Тел. (383) 267-09-10, e-mail: 2134539@mail.ru